

УДК 616-006.311.03
DOI 10.31612/2616-4868.1(7).2019.05

В.А. Яковенко³⁻⁵, А.М. Киосов¹⁻², А.А. Денисенко⁶, В.П. Коваленко⁷, С.В. Фень¹⁻²

ПОДСЛИЗИСТАЯ КАВЕРНОЗНАЯ ГЕАНГИОМА ПИЩЕВОДА. РЕДКИЙ КЛИНИЧЕСКИЙ СЛУЧАЙ ЭНДОСКОПИЧЕСКОЙ ДИАГНОСТИКИ И ЛЕЧЕНИЯ МЕТОДОМ ЭНДОСКОПИЧЕСКОЙ ДИССЕКЦИИ В ПОДСЛИЗИСТОМ СЛОЕ (ESD)

¹ Запорожский государственный медицинский университет, г. Запорожье, Украина

² Учебно-научный медицинский центр «Университетская клиника» Запорожский государственный медицинский университет (ЗГМУ), центр диагностической и лечебной эндоскопии, г. Запорожье, Украина

³ Медицинский центр «Универсальная клиника» Обериг, г. Киев, Украина

⁴ Национальный медицинский университет им. А.А. Богомольца, г. Киев, Украина

⁵ Государственное научное учреждение «Научно-практический центра профилактической и клинической медицины» Государственного управления делами, г. Киев, Украина

⁶ Запорожская областная клиническая больница, г. Запорожье, Украина

⁷ Многопрофильная больница «VITACENTER», г. Запорожье, Украина

Резюме

Кавернозная гемангиома пищевода – редкое, доброкачественное сосудистое новообразование пищевода, которое протекает бессимптомно и может быть выявлено случайно при проведении диагностической видео гастроскопии.

Цель работы – в редком клиническом наблюдении описать случай диагностики и комплексного подхода в выборе эндоскопического метода лечения подслизистого доброкачественного сосудистого новообразования пищевода (кавернозной гемангиомы).

Материал и методы. Пациентка 46 лет направлена в учебно-научный медицинский центр «Университетская клиника» ЗГМУ, отделение эндоскопической диагностики и лечения, для проведения видеоэзофагогастродуоденоскопии с целью осмотра и выбора метода лечения подслизистого образования верхней трети пищевода, обнаруженного в одной из клиник города.

Результаты. Выполнено комплексное обследование пациентки с подслизистым новообразованием верхней трети пищевода, включая видеоэзофагогастроскопию эндоскопами с высокой разрешающей способностью (ЭГДС), эндоскопическую зондовую ультрасонографию (ЭУС) и компьютерную томографию (КТ) с внутривенным контрастированием водорастворимым неионным йодосодержащим контрастным средством. При ЭГДС в верхней трети пищевода выявлено подслизистое образование синюшного цвета, с широким основанием протяженностью до 3 см, высотой до 2 см, подвижное, мягко-эластической консистенции при инструментальной пальпации. При ЭУС в проекции подслизистого слоя пищевода выявлено неоднородное, гипоехогенное образование с множественными гиперэхогенными включениями (кальцинатами) без инвазии в мышечный слой. На КТ в просвете верхней трети пищевода выявлено округлое образование размером 20×15×30 мм, с четкими и ровными контурами, однородной структурой и единичным кальцинатом. Пациентке выполнена эндоскопическая операция – удаление подслизистого новообразования методом эндоскопической диссекции в подслизистом слое (ESD).

Заключение. Кавернозная гемангиома пищевода – редкое сосудистое подслизистое новообразование пищевода, протекающее как правило бессимптомно, но имеющее большой потенциал к осложнениям, таким как кровотечение, которое иногда бывает фатальным. Своевременная диагностика и мини-инвазивные эндоскопические методы лечения являются профилактикой осложнений и методом выбора лечения подслизистых образований пищевода.

Ключевые слова: кавернозная гемангиома пищевода, эндоскопическая ультрасонография, эндоскопическая подслизистая диссекция.

ВВЕДЕНИЕ

Кавернозная гемангиома – редкое, доброкачественное сосудистое новообразование, как правило врожденное, формируется за счет разрастания и переплетения сосудов, с образованием полостей с кальцинатами. Сосуды располагаются беспорядочно и не выполняют функции притока и оттока крови от тканей и органов [1-5]. Кавернозную гемангиому принято называть «пещеристой сосудистой опухолью». Гемангиома может развиваться во всех органах человеческого организма, но чаще всего в тех, которые имеют большой приток крови. По данным литературы, кавернозная гемангиома встречается менее чем в 3% случаев доброкачественных подслизистых опухолей пищевода [1,3]. Зачастую гемангиома пищевода протекает бессимптомно, клиника дисфагии может проявиться, если размер опухоли превышает 2,5 см, возможна манифестация выраженным кровотечением, которое характеризуется рвотой кровью и меленной [4,5]. Диагностика кавернозной гемангиомы пищевода заключается в использовании таких методов, как эндоскопический осмотр, рентгенография пищевода, компьютерная томография с внутривенным контрастированием и эндоскопическая ультрасонография [1,4,5]. Биопсию из образования не рекомендуют выполнять из-за высокого риска возникновения кровотечения. При эндоскопическом исследовании гемангиома определяется как подслизистая опухоль багрово-синюшного цвета, подвижная, мягко-эластической консистенции. Эндоскопическая ультрасонография (ЭУС) позволяет определить, из какого слоя органа происходит опухоль, её структуру, форму, контур и размеры, предположительный морфологический диагноз, присутствие и глубину инвазии, наличие различных включений, питающих сосудов, аденопатии, что позволяет выбрать оптимальную тактику эндоскопического или хирургического лечения [1,6]. Кавернозная гемангиома хорошо визуализируется при проведении компьютерной томографии с внутривенным контрастированием, однако сосудистый компонент и инвазия определяются нечетко.

Цель исследования – в редком клиническом наблюдении описать методы диагностики и выбор эндоскопического метода лечения доброкачественной подслизистой сосудистой опухоли пищевода.

МАТЕРИАЛ И МЕТОДЫ

Пациентка И. 1972 г.р. направлена в учебно-научный медицинский центр «Университетская клиника» ЗГМУ, отделение диагностической и лечебной эндоскопии с диагнозом «образование верхней трети пищевода», которое было обнаружено при проведении видеогастродуоденоскопии по поводу анемии. При проведении повторной диагностической эндоскопии

в верхней трети пищевода на 22 см от верхних резцов, по передней стенке обнаружено подслизистое образование (рис. 1, 2), диаметром 2,5 см, протяженностью до 3 см, на 2/3 перекрывающее просвет пищевода.

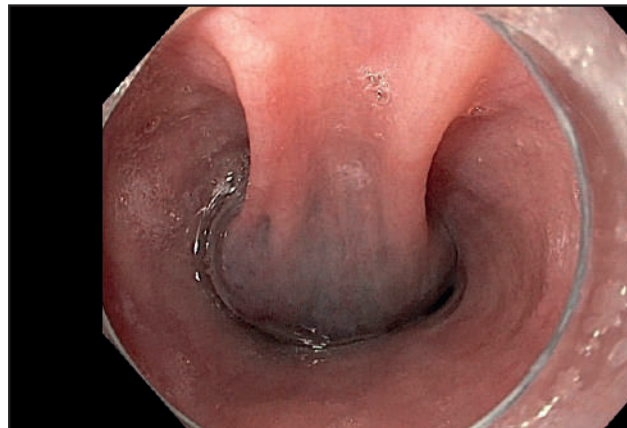


Рис. 1. Эндосфото образования пищевода.

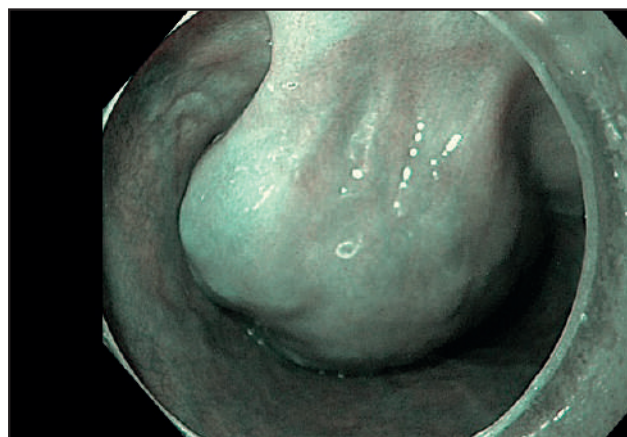


Рис. 2. Эндосфото в режиме NBI.

Поверхность образования багрово-синюшного цвета, опухоль при инструментальной пальпации подвижна, мягко-эластической консистенции. В режиме узкоспектральной эндоскопии, narrowbandimaging (NBI), оценивали архитектуру, рисунок капилляров слизистой оболочки пищевода над образованием, которые соответствовали первому (без патологических изменений) типу внутривисцеральных капиллярных петель по классификации проф. Н. Inoue[3]. Было высказано предположение о сосудистом генезе опухоли и её возможном подслизистом расположении. Биопсию из образования не проводили из-за возможного риска выраженного и неконтролируемого кровотечения. Пациентка была направлена на компьютерную томографию (КТ) с внутривенным контрастированием водорастворимым неионным йодосодержащим контрастным средством с целью определения структуры образования, наличия инва-

зии и сосудистого компонента. При выполнении КТ в просвете верхней трети пищевода было выявлено округлое образование (рис. 3) размером 20×15×30 мм, с четкими и ровными контурами, однородной структурой и единичным кальцинатом.

По данным двух исследований определить тактику и выбор метода лечения оказалось затруднительно. В дообследование включили проведение эндоскопической зондовой ультразвуковой эндосонографии (ЭУС) радиальным датчиком (20 МГц), в ходе которой в проекции подслизистого слоя пищевода выявлено неоднородное, гипоехогенное образование с множественными мелкими гиперэхогенными включениями (кальцинатами), без инвазии в мышечный слой. Размер опухоли – 22×14 мм (рис. 4, 5). Увеличенные лимфоузлы не выявлены.

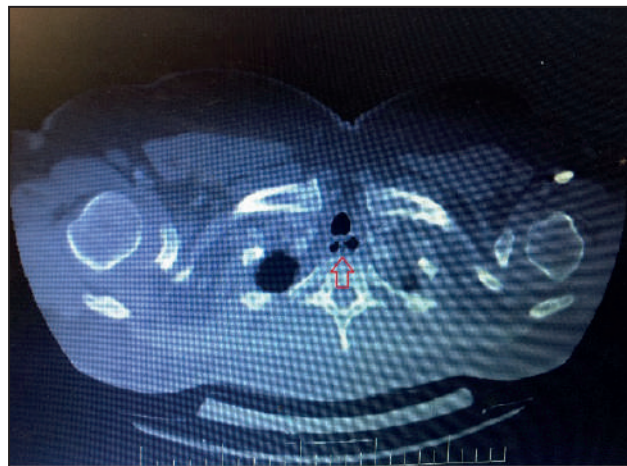


Рис. 3. Компьютерная томография. Образование пищевода (обозначено красной стрелкой).

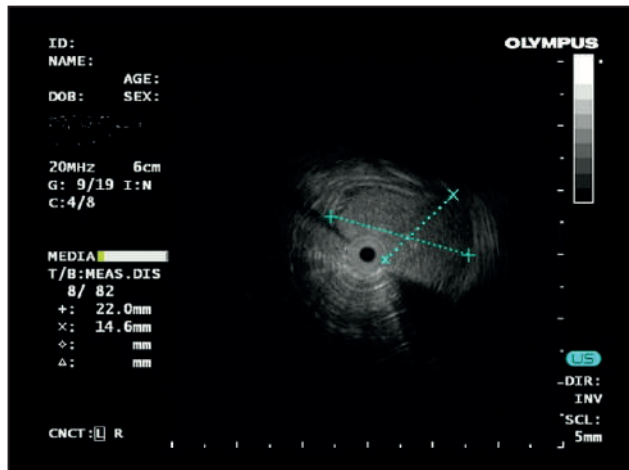
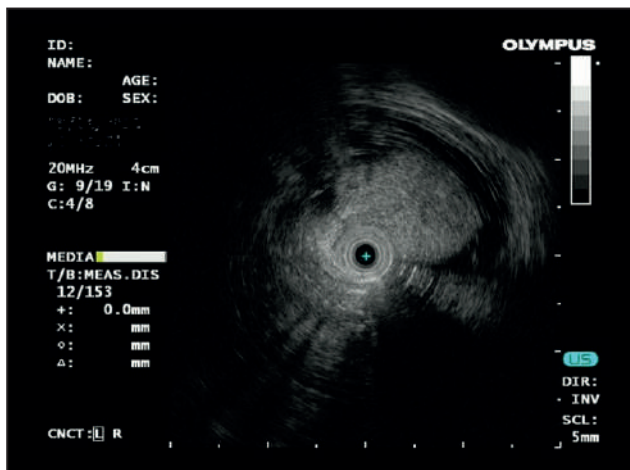


Рис. 4-5. Зондовая эндосонография образования пищевода.

После всех обследований, убедившись, что опухоль не имеет крупных питающих сосудов, расположена в подслизистом слое, и нет инвазии в мышечный слой, приняли решение о выполнении оперативного вмешательства в объеме эндоскопической диссекции в подслизистом слое (ESD). Использовали видеоэндоскопическую систему Olympus Evis Exera III серии 190 с высокой разрешающей способностью, инсуфлятор углекислого газа (Olympus), нож Olympus Dual Knife, гемостатические щипцы (Coagrasper, FD-411QR; Olympus, Япония), электрохирургический блок (ERBE Elektro-medizin GmbH, 200CO., Германия). При рассечении слизистой оболочки был использован режим «EndoCut», эффект 2, а для диссекции в подслизистом слое – режим мягкой коагуляции 30 Вт.

В основание опухоли ввели физиологический раствор с добавлением адреналина в разведении 1:10000 и индигокармина с целью подкрашивания подслизистого слоя для четкой визуализации сосудистых структур. После создания подслизистой подушки поэтапно произвели разрез слизистой оболочки пищевода с последующей диссекцией опухоли от мышечной

оболочки. В процессе диссекции производили коагуляцию мелких сосудов. Опухоль выделена, отсечена и удалена единым блоком (рис. 6-9). Интраоперационная кровопотеря составила около 50 мл.

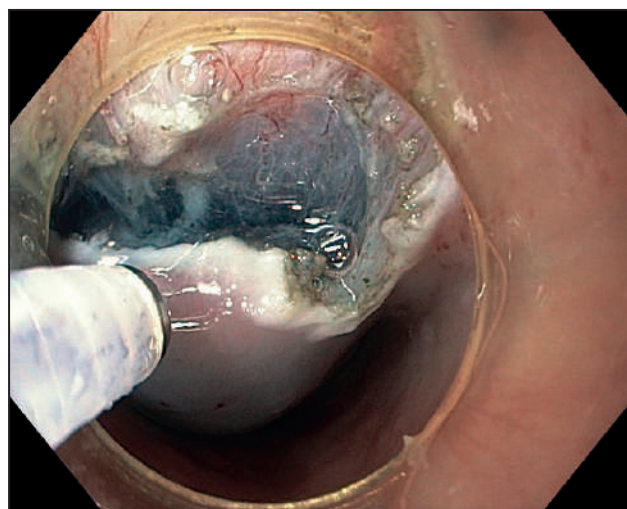


Рис. 6. Эндоскопия. Вхождение в подслизистый слой.

При патогистологическом исследовании в области собственной пластинки слизистой оболочки пищевода определили образование, состоящее из сообщающихся между собой сосудистых полостей синусоидного типа различной величины и формы с распространением в мышечную оболочку собственной пластинки пищевода. Сформированные полости выстланы одним слоем уплощенных эндотелиальных клеток и разделены соединительнотканними септами различной толщины, в которых определяются участки кальциноза. В периферической зоне узла имеется очаг фибриноидного некроза с формированием обширной зоны кальциноза. Заключение: кавернозная гемангиома пищевода (рис. 10).

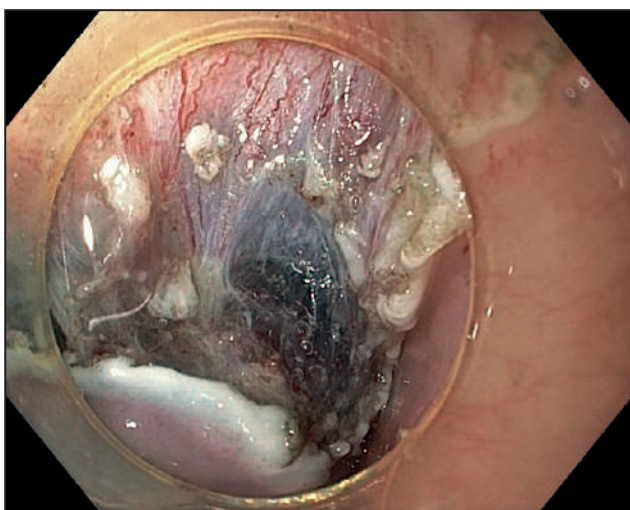


Рис. 7. Эндофото. Выделение (диссекция) опухоли.

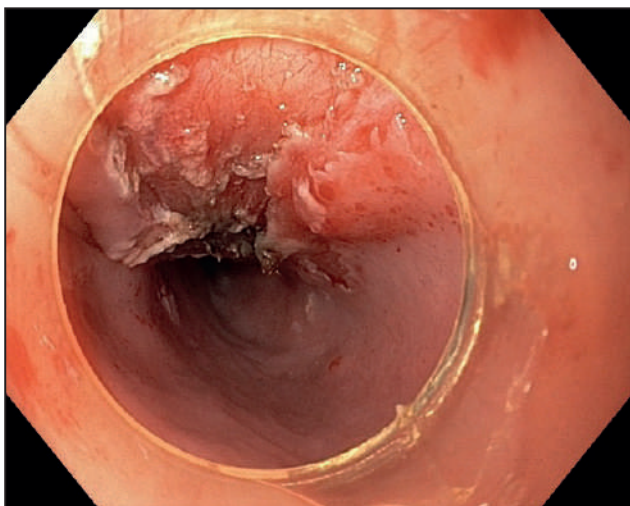


Рис. 8. Эндофото. Ложе удаленной опухоли

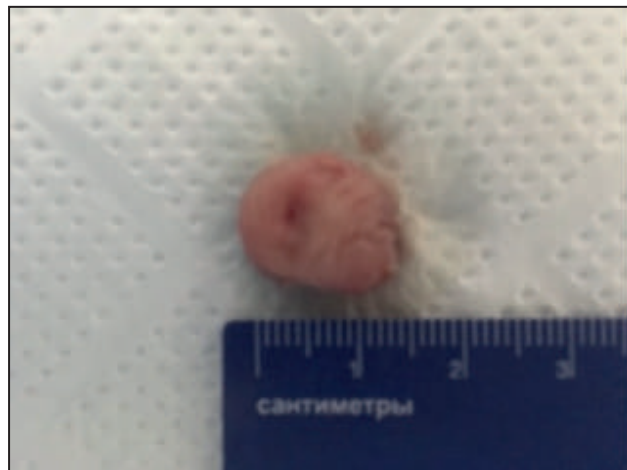

Рис. 9. Макропрепарат (удаленная опухоль).

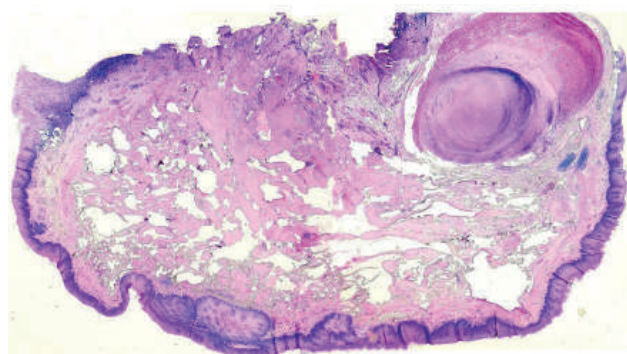


Рис. 10. Гистологический препарат с наличием сосудистых полостей и кальцината в центре образования.

РЕЗУЛЬТАТЫ И ОБСУЖДЕНИЕ

Кавернозная гемангиома пищевода – редко встречающаяся, доброкачественная, подслизистая опухоль, состоящая из сосудистых полостей, и в некоторых случаях с распространением в мышечную оболочку пищевода. В литературе описаны менее 100 случаев гемангиомы пищевода, описание первого случая опубликовано в 1976 году А. Feistet. al., где авторы описали гигантскую (12×5 см) гемангиому проксимальной части пищевода [1,4]. Как правило, гемангиомы не малигнизируются и располагаются в слизистом и подслизистом слоях пищевода, в редких случаях распространяются в мышечный слой. В нашем наблюдении гемангиома локализовалась в подслизистом слое пищевода и имела множество мелких питающих сосудов, которые были выявлены с помощью эндоскопической зондовой ультрасонографии. Гемангиому пищевода следует дифференцировать с такими наследственными заболеваниями, как геморрагический ангиоматоз Рандю-Ослера-Вебера, который может приводить к образованию множественных гемангиом пищевода, синдром голубого пузырчатого невуза – венозная мальформация, часто является

причиной массивного кровотечения, меланомы пищевода — редкое неэпителиальное злокачественное образование пищевода с локализацией в средней трети и нижней трети пищевода [1, 6].

Гемангиома пищевода может увеличиваться до больших размеров и тем самым провоцировать разрушение окружающих органов, приводя к тяжелым осложнениям вплоть до потери функции, инвалидизации и смертельного исхода. Есть данные, что гемангиомы могут спонтанно регрессировать, но тактика наблюдения ожидания регрессии не оправдана, для этого должны быть идеальные условия (опухоль не должна травмироваться, кровоточить, увеличиваться в размерах и локализоваться в области жизненно важных органов) [1].

В нашем наблюдении гемангиома локализовалась в подслизистом слое, не имела крупных питающих сосудов, что было подтверждено с помощью эндоскопической зондовой эндосонографии. Авторы считают, что при удалении гемангиом пищевода предпочтение следует отдавать минимально инвазивным методам. На основании комплексного обследования, определив четкую локализацию образования, кровоснабжение, пациентке провели эндоскопическое удаление образования методом диссекции в подслизистом слое (ESD) единым блоком.

Кавернозная гемангиома пищевода при нерадикальном удалении имеет склонность к рецидивированию. Сотрудничество нескольких университетов, научных учреждений и клиник, а также профессионалов разных медицинских специальностей (эндоскопистов, торакальных хирургов, рентгенологов) позволило диагностировать редкую сосудистую патологию пищевода и выбрать оптимальную малоинвазивную

тактику лечения с благоприятным исходом и выздоровлением пациентки. В описанном случае, учитывая выполненную эндоскопическую диссекцию (ESD) и данные гистологического заключения, можно считать, что эндоскопическое вмешательство выполнено радикально. Для жизни и трудоспособности прогноз благоприятный. Рекомендуемый эндоскопический контроль — через два месяца после операции.

ВЫВОДЫ

1. Кавернозная гемангиома — редкое подслизистое образование пищевода, часто является случайной находкой при проведении диагностических гастроскопий при отсутствии специфических жалоб. Среди клинических проявлений может быть дисфагия, боли за грудиной, мелена и анемия. Эндоскопическое удаление гемангиом методом диссекции в подслизистом слое является методом выбора, а также методом профилактики грозных осложнений, таких как кровотечение.
2. Комплексный мультидисциплинарный подход позволяет диагностировать эту редкую сосудистую патологию пищевода и выбрать оптимальную малоинвазивную тактику лечения с благоприятным исходом и выздоровлением пациентов.

ПЕРСПЕКТИВЫ ДАЛЬНЕЙШИХ ИССЛЕДОВАНИЙ

Необходимы последующие мультицентрические исследования с включением большего количества клинических случаев.

Конфликт интересов отсутствует.

ЛИТЕРАТУРА

1. Годжелло Э.А., Хрусталева М. В., Булганина Н. А., Шестаков А. Л., Митракова Н. Н., Кирсанова Т. В. Комплексная диагностика и лечение редкого новообразования пищевода (клиническое наблюдение). *Клин.и эксперимент. хир. журн. им. акад. Б. В. Петровского*. 2018. Т. 6. № 2. С. 87-92.
2. Соколов В. В. Атлас видеоэндоскопических интритросветных операций в клинической онкологии: научно-практическое издание/ под ред. А. Х. Трахтенберга, А. Д. Каприна, В. И. Чисова. Москва: Практическая медицина, 2015. С. 18-26.
3. Chella, B., Nosotti, M., Baisi, A., Lattuada, E., Mazzone, A., Santambrogio, L. Unusual presentation of a transparietal cavernous hemangioma of the esophagus. *Diseases of the Esophagus*. 2015. 18(5). P. 349-354.
4. Alkan U, Geller A, Shvero J. Patient with Huge Upper Esophageal Hemangioma. *Int J OtorhinolaryngolClin*. 2017. 9(1). P.25-27.
5. Santamaria-Barria, J. A., Banki, F., Rajendran, S., Floyd, C. Hemangioma of the cervical esophagus: A rare case of dysphagia mimicking a large esophageal polyp on endoscopy. *The Journal of Thoracic and Cardiovascular Surgery*. 2016. 152(3). P. e59—e61.
6. Inoue, H., Ikeda, H., Hosoya, T., Onimaru, M., Yoshida, A., Eleftheriadis, N., Kudo S. Submucosal endoscopic tumor resection for subepithelial tumors in the esophagus and cardia. *Endoscopy*. 2012. 44(03). P.225-230.

REFERENCE

1. Godzhello E.A., Hrustaleva M. V., Bulganina N. A., Shestakov A. L., Mitrakova N. N., Kirsanova T. V. (2018). Kompleksnaya diagnostika i lechenie redkogo novoobrazovaniya pischevoda (klinicheskoe nablyudenie) [Comprehensive diagnosis and treatment of rare esophageal neoplasms (clinical observation)]. *Klin. ieksperiment. hir. Zhurn. im. akad. B. V. Petrovskogo.* 6 (2). 87-92.
2. Trahtenberg A. H. (Ed.) (2015). *Atlas videoendoskopicheskikh vnutriprosvetnyih operatsiy v klinicheskoy onkologii: nauchno-prakticheskoe izdanie* [Atlas of video endoscopic intraluminal operations in clinical oncology: scientific and practical publication]. Moscow: Prakticheskaya meditsina. 18-26.
3. Chella, B., Nosotti, M., Baisi, A., Lattuada, E., Mazzone, A., Santambrogio, L. (2005). Unusual presentation of a transparietal cavernous hemangioma of the esophagus. *Diseases of the Esophagus.* 18(5). 349-354.
4. Alkan U, Geller A, Shvero J. (2017). Patient with Huge Upper Esophageal Hemangioma. *Int J Otorhinolaryngol Clin.* 9(1). 25-27.
5. Santamaria-Barria, J. A., Banki, F., Rajendran, S., Floyd, C. (2016). Hemangioma of the cervical esophagus: A rare case of dysphagia mimicking a large esophageal polyp on endoscopy. *The Journal of Thoracic and Cardiovascular Surgery.* 152 (3). e59–e61.
6. Inoue, H., Ikeda, H., Hosoya, T., Onimaru, M., Yoshida, A., Eleftheriadis, N., Kudo, S. (2012). Submucosal endoscopic tumor resection for subepithelial tumors in the esophagus and cardia. *Endoscopy.* 44 (03). 225-230.

*Резюме***ПІДСЛИЗОВА КАВЕРНОЗНА ГЕМАНГІОМА СТРАВОХОДУ. РІДКІСНИЙ КЛІНІЧНИЙ ВИПАДОК ЕНДОСКОПІЧНОЇ ДІАГНОСТИКИ ТА ЛІКУВАННЯ МЕТОДОМ ЕНДОСКОПІЧНОЇ ДИСЕКЦІЇ В ПІДСЛИЗОВОМУ ШАРІ (ESD)****В. О. Яковенко³⁻⁵, О. М. Кіусов¹⁻², О. О. Денисенко⁶, В. П. Коваленко⁷, С. В. Фень¹⁻²**¹Запорізький державний медичний університет, м. Запоріжжя, Україна²Навчально-науковий медичний центр «Університетська клініка» Запорізький державний медичний університет, центр діагностичної та лікувальної ендоскопії м. Запоріжжя, Україна³Медичний центр «Універсальна клініка Оберіг», м. Київ, Україна⁴Національний медичний університет ім. О.О.Богомольця, м. Київ, Україна⁵Державна наукова установа «Науково-практичний центр профілактичної та клінічної медицини» Державного управління справами, м. Київ, Україна⁶Запорізька обласна клінічна лікарня, м. Запоріжжя, Україна⁷Багатопрофільна лікарня «VITACENTER», м. Запоріжжя, Україна

Кавернозна гемангіома стравоходу – рідкісне, доброякісне судинне новоутворення стравоходу, яке має безсимптомний перебіг і може бути виявленим випадково під час проведення діагностичної відеогастроскопії.

Мета роботи – в рідкісному клінічному спостереженні описати випадок діагностики та комплексного підходу до вибору ендоскопічного методу лікування підслизового доброякісного судинного новоутворення стравоходу (кавернозної гемангіоми).

Матеріал і методи. Пацієнтку 46 років направлено в навчально-науковий медичний центр «Університетська клініка» ЗДМУ, відділення ендоскопічної діагностики та лікування для проведення відеоезофагогастроуденоскопії з метою огляду та вибору методу лікування підслизового новоутворення верхньої третини стравоходу, виявленого в одній із клінік міста.

Результати. Застосовано комплексне обстеження пацієнтки з підслизовим утворенням верхньої третини стравоходу, з виконанням відеоезофагоскопії ендоскопами високої розподільної здатності (ЕГДС), ендоскопічної зондової ультрасонографії (ЕУС) і комп'ютерної томографії (КТ) із внутрішньовенним контрастуванням водорозчинною неіонною йодовмісною контрастною речовиною. За результатами ЕГДС у верхній третині стравоходу виявлено підслизове новоутворення, синюшного кольору, з широкою основою, протяжністю до 3 см, висотою до 2 см, рухливе, м'яко-еластичної консистенції за результатами інструментальної пальпації. За даними ЕУС у проекції підслизового шару стравоходу виявлено неоднорідне, гіпоехогене новоутворення з множинними дрібними гіперехогеними включеннями (кальцинатами), без ознак інвазії в м'язовий шар. На КТ у верхній третині стравоходу виявлено округлої форми новоутворення розміром 20×15×30 мм, із чіткими та рівними контурами, структура неоднорідна з включенням кальцинату. Хворій виконано ендоскопічну операцію – видалення підслизового новоутворення методом ендоскопічної дисекції в підслизовому шарі (ESD).

Висновок. Кавернозна гемангіома стравоходу – рідкісне судинне підслизове новоутворення стравоходу, яке має безсимптомний перебіг, але великий потенціал до ускладнень, таких як кровотеча, яка іноді може бути фатальною. Вчасна діагностика та міні-інвазійні ендоскопічні методи лікування є профілактикою ускладнень і методом вибору в лікуванні підслизових новоутворень стравоходу.

Ключові слова: кавернозна гемангіома стравоходу, ендоскопічна ультрасонографія, ендоскопічна підслизова дисекція.

Summary

SUBMUCOSAL CAVERNOUS HEMANGIOMA OF THE ESOPHAGUS. THE RARE CLINICAL CASE OF ENDOSCOPIC DIAGNOSIS AND TREATMENT BY THE ENDOSCOPIC SUBMUCOSAL DISSECTION METHOD (ESD)

V. A. Yakovenko³⁻⁵, A. M. Kiosov¹⁻², A. A. Denisenko⁶, V. P. Kovalenko⁷, S. V. Fen¹⁻².

¹ Zaporizhzhia State Medical University (ZSMU), Zaporizhzhia, Ukraine

² Study-scientific medical center «University Hospital» Zaporizhzhia State Medical University (ZSMU), diagnostic and treatment endoscopy center, Zaporizhzhia, Ukraine.

³ Medical center «Oberig Universal Hospital», Kyiv, Ukraine

⁴ National Medical University named by O. O. Bogomolets, Kyiv, Ukraine

⁵ State Institution of Science «Research and Practical Center of Preventive and Clinical Medicine» State Administrative Department, Kyiv, Ukraine

⁶ Zaporozhzhye Regional Clinical Hospital, Zaporizhzhia, Ukraine

⁷ Multidisciplinary Private Hospital «VITACENTER», Zaporizhzhia, Ukraine

The cavernous esophagus hemangioma is a rare, benign vascular neoplasm of the esophagus, which is asymptomatic and can be detected by chance during diagnostic video gastroscopy.

The aim of the study is to describe in the rare clinical case of diagnosis and an integrated approach in choosing an endoscopic method of treating a submucosal benign vascular neoplasm of the esophagus (cavernous hemangioma).

Material and method. A 46-year-old patient was sent to the University Hospital of ZSMU to conduct video esophagogastroduodenoscopy in order to examine and select the treatment method for the submucosal tumor of the upper third of the esophagus found in one of the city's clinics.

Results. A comprehensive examination of the patient with a submucosal neoplasm of the upper third of the esophagus, including video esophagogastroscope with high-resolution endoscopes (EGD), endoscopic ultrasonography (EUS), and computer-aided tomography (CT) were performed. At the EGD a submucosal tumor was revealed in the upper third of the esophagus. It was bluish in color, had a wide base, 3 cm in length and 2 cm in height, movable, with soft-elastic consistency. EUS revealed that the tumor is not associated with the muscular layer, has many small vessels. The structure of the neoplasm was hypoechoic, inhomogeneous due to the inclusion of calcinates. On CT scan a rounded tumor was found in the lumen of the upper third of the esophagus, 20x15x30 mm in size, with clear and even margins, homogeneous structure with a single calcinate in the structure was found. The patient was underwent of endoscopic surgery. The tumor was removed by the endoscopic submucosal dissection (ESD).

Conclusions. Cavernous esophagus hemangioma is a rare vascular submucosal neoplasm of the esophagus, which is usually asymptomatic, but has a great potential for complications such as bleeding, which is sometimes fatal. Timely diagnosis and minimally invasive endoscopic treatment methods are the prevention of complications and the treatment of choice for the treatment of esophageal submucous tumors.

Key words: cavernous esophagus hemangioma, endoscopic ultrasonography, endoscopic submucosal dissection.

Інформація про авторів знаходиться на сайті <http://www.cp-medical.com>.

Дата надходження до редакції – 22.12.18.