

Р.В. Янко

Морфофункціональні зміни щитоподібної залози молодих щурів за умов нормобаричної гіпоксії

Досліджували вплив гіпоксичної газової суміші (ГГС; 10 % кисню в азоті) різних режимів на морфометричні показники функціональної активності паренхіми щитоподібної залози 3-місячних щурів. Показано, зменшення середньої площі поперечного перерізу фолікулів і колоїду, зниження внутрішнього діаметра фолікулів і збільшення висоти тиреоїдного епітелію, зростання кількості тироцитів у фолікулі, резорбційних вакуолей та інтерфолікулярних острівців, підвищення фолікулярно-колоїдний індексу та зниження індексу накопичення колоїду. Тобто дозована нормобарична ГГС саногенного рівня посилює функціональну активність та процеси фізіологічної регенерації щитоподібної залози молодих тварин.

Ключові слова: гіпоксична газова суміш, щитоподібна залоза.

ВСТУП

Гормони щитоподібної залози (ЩЗ) стимулюють обмін білків, жирів, вуглеводів, вітамінів, водний і електролітний обмін тощо. Головним ефектом тиреоїдних гормонів є активація транскрипції значної кількості генів у ядрі. Гормони ЩЗ посилюють окиснення, процеси поглинання кисню, витрати поживних речовин, споживання тканинами глюкози [13]. На жаль, патологія ЩЗ посідає одне з провідних місць у структурі ендокринних захворювань і згідно з статистикою спостерігається у 8 % населення Землі. Причини захворювання ЩЗ різноманітні. До них належать й неправильне харчування, і вживання недоброякісної води, і несприятлива екологічна обстановка, у тому числі й радіаційна. Медикаментозне лікування не завжди дає бажаний ефект, а інколи може призводити до виникнення побічних явищ та ускладнень. Тому пошук немедикаментозних методів, які б мали здатність поліпшувати та стимулювати роботу ЩЗ (у разі потреби) є вельми актуальним. Одним з таких методів може бути застосування газових сумішей зі зниженим парціальним тиском

кисню. Про позитивний вплив гіпоксичних газових сумішей (ГГС) на ті чи інші системи організму свідчать дані багатьох авторів [1, 12, 14]. Більшість учених досліджували вплив нестачі кисню на ЩЗ при зниженому атмосферному тиску (гіпобарія) [3, 4, 15, 16]. Тоді ж як робіт, присвячених вивченню впливу нормобаричної ГГС на ЩЗ, обмаль [2]. Неоднозначність отриманих даних може бути пов'язана з використанням різних видів тварин, віковим аспектом, тривалістю та режимом подачі ГГС тощо.

Мета роботи – дослідити зміни морфометричних показників функціональної активності ЩЗ молодих щурів під впливом переривчастої нормобаричної гіпоксії двох різних режимів.

МЕТОДИКА

Дослідження впливу ГГС здійснювали протягом 28 днів на 36 щурах-самцях лінії Вістар віком 3 міс. Тварин як контрольної, так і дослідних груп утримували на стандартному харчовому раціоні. ГГС (10 % кисню в азоті) подавали щодня, за допомогою апарату

гірського повітря “Борей” [1] у двох різних режимах. Щури були розділені на 3 групи: I група – інтактні тварини, II – щури, що зазнавали впливу ГГС протягом 30 хв (I режим), III – тварини, які отримували ГГС у переривчастому режимі: 10 хв деоксигенація / 30 хв реоксигенація протягом 2 год (II режим). Дослідження проводили з дотриманням міжнародних принципів Європейської конвенції про захист хребетних тварин, які використовуються для експериментальних цілей.

По закінченні досліду тварин декапітували під легким ефірним наркозом. ЩЗ виділяли для макро-, мікроморфометричного та гістологічного досліджень. Гістологічні препарати виготовляли за стандартною методикою: фіксацію здійснювали в рідині Буена (насичений розчин пікринової кислоти – 75 мл, нейтральний формалін – 25 мл і льодяна оцтова кислота – 5 мл), зневоднювали в спиртах зростаючої концентрації, заливали у парафін. Парафінові зрізи фарбували еозином та гематоксиліном Бемера [5]. Отримані препарати аналізували на світлооптичному мікроскопі. На цифрових зображеннях мікропрепаратів здійснювали морфометрію за допомогою комп’ютерної програми IMAGE J. На гістологічних зрізах ЩЗ вимірювали площу поперечного перерізу фолікулів, колоїду та фолікулярного епітелію, внутрішній діаметр фолікулів, висоту тироцитів і ширину сполучнотканинних тяжів, підраховували кількість тироцитів у фолікулі, визначали фолікулярно-колоїдний індекс (ФКІ) та індекс накопичення колоїду (ІНК). Всі морфометричні виміри ЩЗ проводили при збільшенні мікроскопа в 200 разів.

За літературними даними до активації ЩЗ можуть призводити різні емоційні реакції, знижена температура навколишнього середовища, вплив ГГС саногенного рівня тощо [1, 10]. При посиленні функціональної активності в структурі ЩЗ відбуваються деякі зміни: зменшується середня площа поперечного перерізу фолікулів і площа колоїду, зростає площа фолікулярного епітелію,

в колоїді з’являються резорбційні вакуолі, збільшується висота тироїдного епітелію, знижується внутрішній діаметр фолікулів, збільшується кількість інтерфолікулярних острівців, зростає ФКІ та знижується ІНК. Пригнічувати активність ЩЗ можуть запальні процеси, вплив радіації, важкі метали, патологія гіпоталамо-гіпофізарної системи, висока концентрація неорганічного йоду, деякі лікарські засоби тощо [11]. При цьому в структурі ЩЗ знижується висота тироїдного епітелію, візуалізується щільний колоїд без резорбційних вакуолей, зростає внутрішній діаметр фолікулів, збільшується площа поперечного перерізу фолікулів і зменшується площа фолікулярного епітелію, знижується ФКІ та збільшується ІНК, зростає ширина сполучнотканинних тяжів [6, 7].

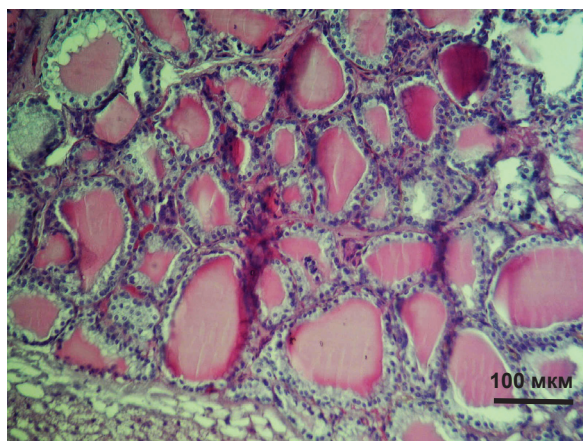
Цифрові результати обробляли методами варіаційної статистики. Вірогідність різниці між контрольними і дослідними групами оцінювали за критерієм t Стьюдента.

РЕЗУЛЬТАТИ ТА ЇХ ОБГОВОРЕННЯ

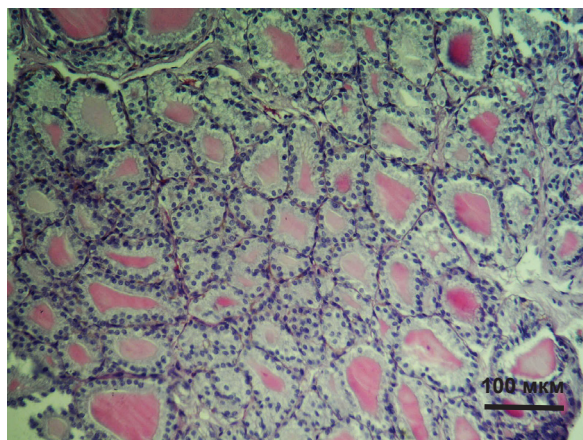
Показано, що після впливу ГГС (незалежно від режиму) маса та індекс ЩЗ залишаються на рівні контрольних значень.

На гістологічних зрізах у паренхімі ЩЗ щурів контрольної групи виявляли фолікули овальної форми, різних розмірів. Так, у центральній зоні вони були переважно середніми чи дрібними, а у периферичній – великими (рис. 1). У середньому площа поперечного перерізу фолікулів інтактної групи тварин становила 1288 мкм² (таблиця), а зовнішній і внутрішній діаметр фолікулів – 31 та 22 мкм відповідно.

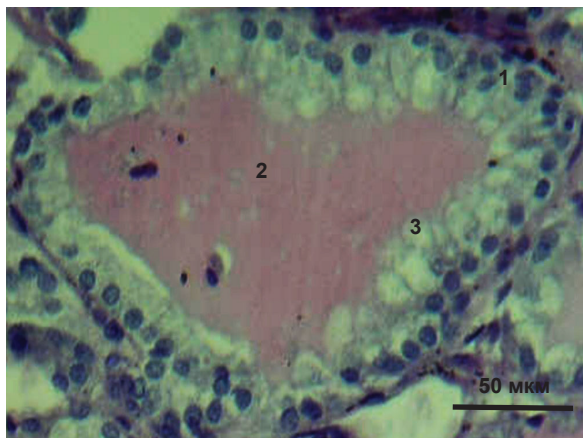
Після впливу ГГС фолікули в ЩЗ мали видовжену форму, переважно дрібного та середнього розміру (див. рис. 1). Площа фолікулів вірогідно зменшилася (на 23 %) лише після впливу ГГС I режиму (щодобова 30-хвилинна деоксигенація; див. таблицю). Зовнішній діаметр фолікулів при цьому залишався на рівні контрольних значень, а



а



б



в

Рис.1. Мікрофотографія щитоподібної залози інтактної тварини (а) та щура, який зазнавав впливу гіпоксичної газової суміші (б). Збільшення у 200 разів. На в – структура фолікула в активному функціональному стані після впливу гіпоксичної газової суміші: 1 – тироцити циліндричної форми; 2 – колоїд; 3 – резорбційні вакуолі. Збільшення у 400 разів. Забарвлення гематоксиліном Бемера та еозинном

внутрішній діаметр вірогідно знижувався на 14 % тільки після впливу ГГС I режиму (рис. 2). Зменшення середньої площі (переважно за рахунок посилення виведення гормонів і зменшення депонування колоїду) та внутрішнього діаметра фолікулів (за рахунок набуття тироцитами циліндричної форми) є одними з ознак підвищення функціонування залози (див. рис. 1,в) [7].

У фолікулах тироцити утворюють стінку і розміщуються в один шар на базальній мембрані, обмежуючи фолікул зовні. Форма тироцитів, залежно від функціонального стану, різна. Так, у ЩЗ інтактних щурів вони переважно кубічної форми, з висотою в середньому 4,5 мкм (див. рис. 2). Колоїд помірної щільності, має ділянки резорбції, що вказує на вивільнення гормонів. На периферії залози знаходяться великі фолікули, які містять тироцити пласкої форми. Колоїд у них щільний, без резорбційних вакуолей. Площа його поперечного перерізу в середньому становить 668 мкм² (див. таблицю).

У молодих щурів, що зазнавали впливу ГГС, фолікули мають кубічну та циліндричну форму. Циліндричні тироцити активно резорбують тиреоглобулін, виділяють активні гормони і секретують їх у кровоносне русло [7]. Висота тироцитів після впливу ГГС I та II режимів збільшується на 31 ($P < 0,05$) і 17 % відповідно порівняно з контролем (див. рис. 2). При цьому кількість колоїду різко зменшується, він стає пінистим, містить численні резорбційні вакуолі, його площа менша від контрольних значень на 15 % (див. таблицю).

Число тироцитів у фолікулі контрольної групи тварин у середньому становило 24. У фолікулі щурів, що зазнавали впливу ГГС, їх число збільшувалося на 17 % ($P < 0,05$) порівняно з контролем. Проліферація тироцитів у фолікулах відбувається при підвищенні функціонального навантаження та посиленні процесів фізіологічної регенерації в ЩЗ [6].

До показників, які безпосередньо вказують на функціональний стан паренхіми ЩЗ відносять ФКІ та ІНК. ФКІ – відношення

Морфометричні показники щитоподібної залози 3-місячних щурів після впливу гіпоксичної газової суміші – ГГС (M±m, n=12)

Показники	Площа, мкм ²		
	фолікулів	колоїду	фолікулярного епітелію
Контроль	1288±111,9	668±25,8	620±39,9
ГГС I режиму	988±102*	567±34	572±26
ГГС II режиму	1234±118	565±28	669±46

*P<0,05 – вірогідність порівняно з контролем.

площі фолікулярного епітелію до площі колоїду. У дослідних груп тварин він збільшився на 10 і 24 % після впливу ГГС I і II режимів відповідно (P<0,05; рис. 3). Як правило, функціональна активність залози прямо пропорційна відношенню об'єму епітелію і обернено пропорційна вмісту колоїду. Тому, це співвідношення можна вважати індексом активності ЩЗ.

ІНК – відношення середнього внутрішнього діаметра фолікула до подвійної висоти фолікулярного епітелію. У тварин, що зазнавали впливу ГГС I та II режимів ІНК знижувався на 27 (P<0,05) і 13 % відповідно (див. рис. 3). Це може бути одним із показників активації функціонального стану ЩЗ.

Крім фолікулів, у ЩЗ виділяють інтерфолікулярні острівці – скупчення тироцитів без порожнини, які у невеликій кількості

виробляють тиреоїдні гормони. За необхідності тироцити активуються, починають синтезувати колоїд і острівцеві перетворюються у фолікул. Вважається, що репаративна і фізіологічна регенерація фолікулярного епітелію відбувається за рахунок тироцитів, розміщених в інтерфолікулярних острівцях [7]. У щурів, які зазнавали впливу ГГС різних режимів, останні краще візуалізуються (ніж у контролі), кількість їх збільшується, що можна вважати ознакою активації функціонального та регенераторного стану ЩЗ.

Зовні ЩЗ оточена капсулою зі щільної волокнистої сполучної тканини, від якої в середину відходять тяжі (трабекули), що несуть кровonosні і лімфатичні судини, нерви, які ділять її на часточки. З віком, при пошкодженнях різного генезу чи інших змінах, зменшується маса паренхіми ЩЗ і

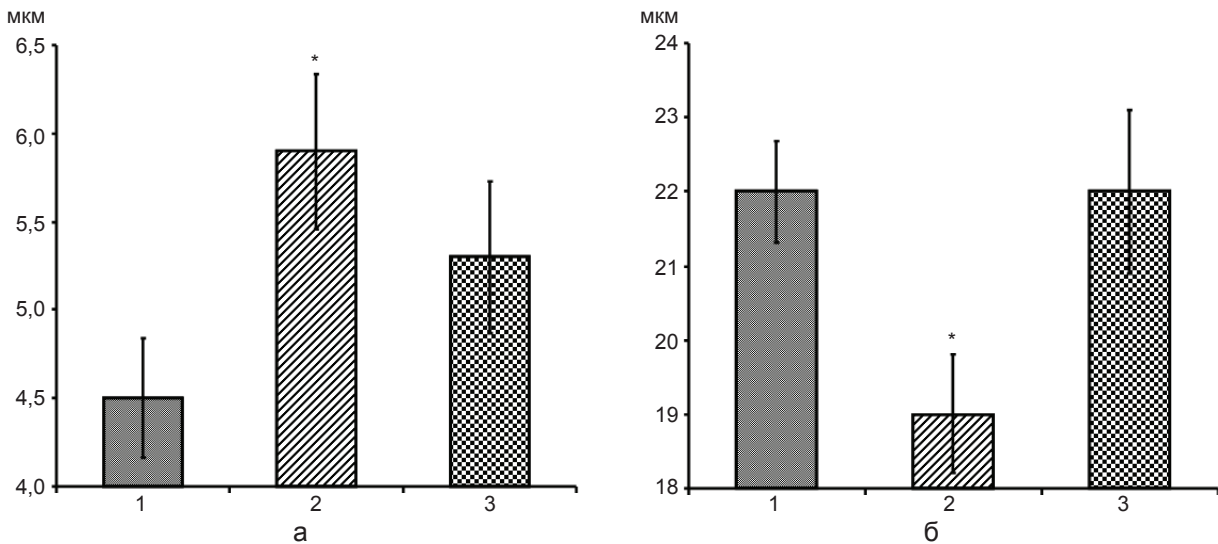


Рис. 2. Висота тироцитів (а) та внутрішній діаметр фолікулів (б) щитоподібної залози щурів: 1 – контроль, 2,3 – гіпоксична газова суміш I та II режимів відповідно. *P<0,05 – вірогідність порівняно з контролем

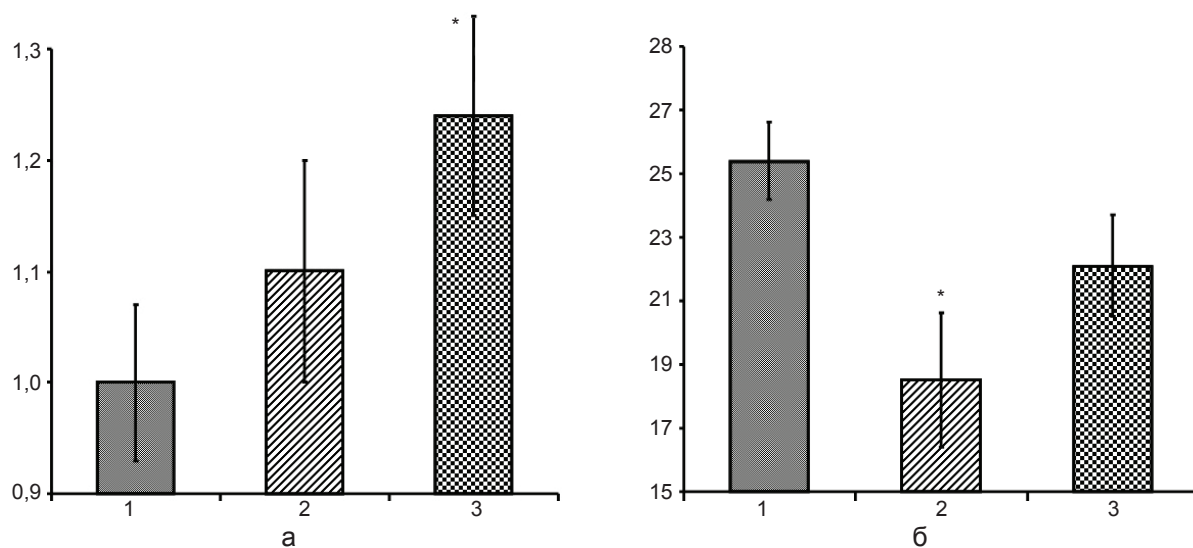


Рис. 3. Фолікулярно-колоїдний індекс – ФКІ (а) та індекс накопичення колоїду – ІНК (б) щитоподібної залози щурів: 1 – контроль, 2,3 – гіпоксична газова суміш I та II режимів відповідно. *P<0,05 – вірогідність порівняно з контролем

збільшується маса сполучної тканини (через розростання сполучнотканинних трабекул і міжфолікулярної сполучної тканини) [9]. У 3-місячних щурів, які зазнавали впливу ГГС I та II режимів, виявлено зниження середньої товщини сполучнотканинних трабекул на 41 і 26 % (P<0,05) відповідно порівняно з контролем (рис. 4). Це може вказувати на відносно збільшення маси паренхіми ЩЗ відносно маси сполучної тканини, що є показником інтенсифікації як функціональної, так і регенераторної активності залози.

Часто вплив гіпоксії розглядають як стимул до розвитку сполучнотканинних елементів в органах. Вірогідно, що гіпоксія високого ступеня може створювати такі ефекти, які спричиняють склерозування тканин. В нашому експерименті застосовувався саногенний рівень гіпоксії, який зменшив частку сполучнотканинних утворень у структурі ЩЗ.

Більшість дослідників вивчали стан ЩЗ під впливом гіпобаричної гіпоксії. Показано, що в умовах середньогір'я збільшується активність ЩЗ, а на великих висотах над рівнем моря і при більшому ступені кисневої недостатності її секреторна функція пригнічується [1, 8]. Виявлено, що після впливу пе-

реривчастої гіпобаричної ГГС підвищується функціональна активність залози внаслідок збільшення кількості функціонуючих капілярів, висоти тиреоїдного епітелію, вироблення тиреоїдних гормонів тощо [3, 15, 16]. Показано, що при диханні ГГС посилюється синтез гіпоксііндукованого фактора в ЩЗ, який стимулює утворення тиреоїдних гормонів. А останні беруть безпосередню участь в

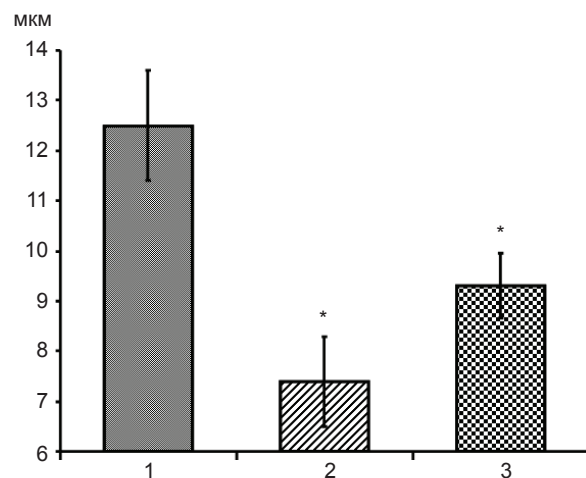


Рис. 4. Товщина сполучнотканинних трабекул щитоподібної залози щурів: 1 – контроль, 2,3 – гіпоксична газова суміш I та II режимів відповідно. *P<0,05 – вірогідність порівняно з контролем

індукції експресії гена еритропоетину [17].

Таким чином, проведене дослідження структури ЩЗ після впливу нормобаричних ГГС виявило морфологічні ознаки підвищення рівня її функціонування: зменшення середньої площі поперечного перерізу фолікулів і колоїду; зниження внутрішнього діаметра фолікулів і збільшення висоти тироїдного епітелію; зростання кількості тироцитів у фолікулі, резорбційних вакуолей та інтерфолікулярних острівців; підвищення ФКІ та зниження ІНК. Більшість показників активності функціонального стану паренхіми ЩЗ виразніше проявляються при I режимі подачі ГГС. ФКІ при цьому зростає лише на 10 %, а при II режимі ГГС підвищення ще більше – на 24 %. Тобто дозована нормобарична ГГС саногенного рівня посилює функціональну активність та процеси фізіологічної регенерації ЩЗ молодих тварин. Ці результати можуть мати не тільки теоретичне значення, але й становити певний практичний інтерес за потреби стимуляції функціональних процесів при гіпофункції ЩЗ.

Р.В. Янко

МОРФОФУНКЦИОНАЛЬНЫЕ ИЗМЕНЕНИЯ ЩИТОВИДНОЙ ЖЕЛЕЗЫ МОЛОДЫХ КРЫС ПРИ ВЛИЯНИИ НОРМОБАРИЧЕСКОЙ ГИПОКСИИ

Исследовали влияние гипоксической газовой смеси (ГГС; 10% кислорода в азоте) разных режимов на морфометрические показатели функциональной активности паренхимы щитовидной железы 3-месячных крыс. Показано уменьшение средней площади поперечного сечения фолликулов и коллоида, снижение внутреннего диаметра фолликулов и увеличение высоты тироидного эпителия, возрастание количества тироцитов в фолликуле, резорбционных вакуолей и интерфолликулярных островков, повышение фолликулярно-коллоидного индекса и снижение индекса накопления коллоида. Таким образом, дозированная нормобарическая ГГС саногенного уровня усиливает функциональную активность и процессы физиологической регенерации щитовидной железы молодых животных.

Ключевые слова: гипоксическая газовая смесь, щитовидная железа.

R.V. Yanko

THE INFLUENCE OF NORMOBARIC HYPOXIA ON THE MORPHOFUNCTIONAL CHANGES OF THYROID GLAND IN YOUNG RATS

We investigated the influence of hypoxic gas mixture (the different modes) on the morphometric indexes of thyroid gland functional activity in 3-month rats. It was shown a decrease in the size of follicles of middle area and the colloid and an increase in the amount of thyrocytes in a follicle, resorption vacuoles and interfollicular epithelium after exposure to hypoxic gas mixture (10% oxygen). We also detected an increase in a follicle-colloid index and a decrease in the colloid accumulation index. Thus, a dosed normobaric hypoxia intensifies the functional activity and physiological regeneration processes of thyroid gland in the young animals.

Key words: hypoxic gas mixture, thyroid gland.

O.O. Bogomoletz Institute of Physiology, National Academy of Sciences of Ukraine, Kyiv

СПИСОК ЛІТЕРАТУРИ

1. Березовский В.А. Природная и инструментальная оротерапия. – Донецк: Заславский, 2012. – 304 с.
2. Березовський В.Я., Янко Р.В., Літовка І.Г., Заморська Т.М., Чака О.Г. Вплив дозованої нормобаричної гіпоксії на морфологічні показники стану паренхіми щитовидної залози // Укр. морфол. альманах. – 2011. – 9, №3. – С. 38–40.
3. Васильева Е.В. Влияние прерывистой гипобарической гипоксии на морфофункциональные изменения щитовидной железы у крыс в норме и при экспериментальной дисфункции: автореф. дисс. кандидата биологических наук: спец. 03.00.13 – Ульяновск, 2009. – 23 с.
4. Васильева Е.В., Тарарак Т.Я., Васильева Н.А., Балькин Н.В. Влияние прерывистой гипобарической гипоксии на морфофункциональные изменения щитовидной железы // Вестн. Тверского гос. ун-та. Серия: Биология и экология. – 2008. – №8. – С. 8–13.
5. Волкова О.В., Елецкий Ю.К. Основы гистологии с гистологической техникой. – М.: Медицина, 1982. – 304 с.
6. Забродин В.А. Морфология щитовидной железы и методы ее изучения: методические рекомендации. – Смоленск: СГМА, 2005. – 37 с.
7. Никишин Д.В. Морфология и методы исследования щитовидной железы: методические рекомендации. – Пенза: Информ.-издат. центр ПГУ, 2008. – 64 с.
8. Сабанова Р.К. Изменение ионов йода в щитовидной железе при интервально-ритмической гипоксии // Успехи совр. естествознания. – 2006. – № 3. – С. 43–44.
9. Хем А. Гистология Т. V. – М: Мир., 1983. – 294 с.
10. Buffenstein R., Woodley R., Thomadakis C., Daly T.J., Gray DA. Cold-induced changes in thyroid function in a poikilothermic mammal, the naked mole-rat // Amer.

- J. Physiol. Regul. Integr. Comp. Physiol. – 2001. – 280, №1. – P.149–155.
11. Joe G., Shashank R. J. Drugs and thyroid // JAPI. – 2007. – 55. – P. 215–223.
12. Kolchinskaya A.Z. Mechanisms of interval hypoxic training effects // Hypoxia Med. J. – 1993. – 1. – P. 5.
13. Monazani F., Lawler J.M., Powers S.K. Thyroid hormone action on intermediary metabolism // Can. J. Appl. Physiol. – 1998. – 23, № 1. – P. 23–55.
14. Powell F.L., Garcia N. Physiological effects of intermittent hypoxia // High. Lt. Med. Biol. – 2002. – № 1. – P. 125–136.
15. Sawhney R.C., Malhotra A.S. Thyroid function during intermittent exposure to hypobaric hypoxia // Int. J. Biometeorol. – 2010. – 34, №3. – P. 161–163.
16. Tararak T.J., Vasileva V.V., Balykin M.V. Restructuring of the thyroid gland in primary hypothyroidism under the influence of intermittent hypobaric hypoxia // Bul. Exp. Biol. and Med. – 2010. – 145, № 5. – P. 647–649.
17. Yaluan M, Freitag P., Zhou J. Thyroid hormone induces erythropoietin gene expression through augmented accumulation of hypoxia-inducible factor-1a // Regu Physiol. – 2004. – 287, № 3. – P. 600–607.

Ин-т фізіології ім. О.О. Богомольця НАН України, Київ
E-mail: biolag@ukr.net

Матеріал надійшов
до редакції 19.10.12