

Л.Д. Любич, В.М. Семенова, М.І. Лісяний

## Порівняльна патоморфологічна оцінка клітинно-тканинних реакцій мозку мишей-реципієнтів на імплантацію сингенних та алогенних нейроклітин

*Для оцінки клітинно-структурних реакцій тканини мозку мишей-реципієнтів у відповідь на внутрішньомозкову імплантацію сингенних і алогенних нейрогенних клітин-попередників (НКП) суспензії НКП від мишей-донорів лінії C57BL/6 та CBA, що містили (72,7±9,9)% віментинпозитивних та (81,8±2,5)% GFAP-позитивних клітин, вводили стандартно у праву скроневу ділянку головного мозку мишей-реципієнтів лінії C57BL/6 у кількості  $1 \times 10^6$  клітин на тварину. Частині тварин-реципієнтів алогенних НКП проводили імносупресію сандімуном у кількості 100 мкг на тварину на 0-ву, 3-тю, 6-ту добу експерименту. Через 24 год, 6, 12, 18 та 37 днів після внутрішньомозкової нейротрансплантації НКП готували стандартні гістологічні препарати головного мозку експериментальних тварин, які досліджували на цитоаналізаторі зображення "IBAS" (Німеччина). Після внутрішньомозкового введення суспензії алогенних фетальних НКП спостерігались ознаки перичелюлярного набряку та лімфоцитарна інфільтрація у прилеглих ділянках мозку на 12–18-ту добу, зменшуючись до 37-ї доби. Алогенні фетальні НКП зберігались до 18-ї доби спостереження та виявляли ознаки початкового диференціювання. За умов імносупресії сандімуном спостерігалось фенотипове диференціювання НКП та ознаки їх інфільтрації у суміжні відділи мозку. На 37-му добу імплантовані НКП не виявлялись. Реактивні зміни гліального компонента мозку на імплантовані НКП зменшувались швидше після нейроімплантації сингенних НКП (до 18-ї доби), ніж при нейроімплантації алогенних НКП (до 37-ї доби). При введенні сингенних НКП на 37-му добу у ділянці імплантації зафіксовано утворення невеликого фрагменту незрілої кісткової тканини, що може свідчити про можливість трансдиференціювання НКП у інші клітинні типи.*

*Ключові слова:* сингенні та алогенні фетальні прогеніторні нейроклітини, нейротрансплантація, сандімум.

### ВСТУП

Ефективність трансплантації нейрогенних стовбурових клітин (НСК) та нейроклітин-прогеніторів (НКП), яка вважається перспективною для лікування травматичних пошкоджень головного та спинного мозку, а також деяких нейродегенеративних захворювань, залежить від тривалості виживання пересаджених нейроклітин та їх інтеграції з органною системою реципієнта при відсутності небажаних побічних наслідків [7]. Інтенсивна розробка напрямку реконструк-

тивної нейрохірургії сприяла відновленню зацікавленості у питанні про імунологічний статус мозку та його відповідь на пересаджувані тканини. Зокрема, відкритим залишається питання про тривалість виживання у мозку алотрансплантатів та про механізми відторгнення НСК.

Згідно з сучасними уявленнями, у мозку може розвиватись імунна відповідь, яка за певних обставин сягає такої самої сили, як і у периферичних зонах організму [9]. Нині складні взаємовідносини імунних і нейральных клітин залишаються остаточно не

© Л.Д. Любич, В.М. Семенова, М.І. Лісяний

з'ясованими. За умови підвищення у НСК експресії антигенів гістосумісності та наявності коstimуляторних молекул ало- та ксенографти можуть активувати ефекторну фазу природної та адаптивної імунної відповіді на нейротрансплантацію [8, 15, 19]. У зв'язку з цим для уникнення небажаних побічних ефектів при трансплантації використовують НКП, отримані із сингенних джерел (кісткового мозку, жирової тканини тощо).

Метою нашої роботи є порівняльна патоморфологічна оцінка клітинно-структурних реакцій тканини мозку мишей-реципієнтів на внутрішньомозкову імплантацію сингенних та алогенних клітинних суспензій фетального мозку тварин-донорів, а також прослідкувати збереженість та стан імплантованих клітин у мозку цих тварин з 1-ї до 37-ї доби від початку експерименту.

## МЕТОДИКА

Об'єктом для нейротрансплантації були НКП з мозку мишей лінії СВА та С57В1/6 13–15-ї доби ембріонального розвитку. Усі роботи з експериментальними тваринами проводили з дотриманням Закону України «Про захист тварин від жорстокого поводження», «Європейської конвенції по захисту хребетних тварин, які використовуються з експериментальною та іншою науковою метою», з урахуванням принципів біоетики та норм біологічної безпеки.

**Отримання клітинних суспензій.** Суспензії фетальних НКП отримували за стандартною методикою [2]. Для імуногістохімічного виявлення експресії маркерів із них готували цитологічні препарати, фіксували 4%-м нейтральним формаліном та імуногістохімічно виявляли віментин – маркер стовбурових/прогеніторних клітин, – і гліальний фібрилярний кислий білок (GFAP) – маркер гліобластів та астроцитів. У роботі використані набори «Sigma Immunochemicals VIMENTIN» та «Sigma Immunochemicals GFAP» (Німеччина), згідно з рекомендаціями виробника.

Після всіх проведених процедур клітини дофарбовували 0,2%-м метиловим зеленим. У разі позитивної реакції відповідні структури у цитоплазмі клітин набували коричневого забарвлення на тлі смарагдово-зелених ядер. Цитологічні препарати поміщали в гліцерин і досліджували в цитоаналізаторі зображення «IBAS-2000» (Німеччина) з подальшою фотореєстрацією.

**Внутрішньомозкова трансплантація клітин.** Суспензії НКП від мишей-донорів ліній С57В1/6 та СВА вводили стандартно у праву скроневу ділянку головного мозку мишей-реципієнтів лінії С57В1/6 у кількості  $1 \times 10^6$  клітин на тварину на глибину 1,5–2,0 мм в об'ємі 0,1 мл. Частині тварин-реципієнтів, яким вводили алогенні НКП, проводили імуносупресію сандімуном (циклоспорин А для парентерального введення, «Novartis Pharma AG», Швейцарія) у кількості 100 мкг на тварину на 0-ву, 3-тю, 6-ту добу експерименту.

Дослідних тварин (мишей-реципієнтів лінії С57В1/6) розділили на 3 групи. Мишам 1 групи внутрішньомозково вводили алогенні фетальні НКП донорів лінії СВА (n=15); тваринам 2-ї групи внутрішньомозково вводили алогенні фетальні НКП донорів лінії СВА та проводили імуносупресію сандімуном (n=15); тваринам 3-ї групи внутрішньомозково вводили сингенні фетальні НКП донорів лінії С57В1/6 (n=15).

**Методи морфологічних досліджень.** Через 24 год, 6, 12, 18 та 37 діб після внутрішньомозкової нейротрансплантації клітинної суспензії у кожному досліді тварин забивали ефірним наркозом, головний мозок вилучали з порожнини черепа та фіксували у 10%-му нейтральному формаліні. Макроскопічно оцінювали стан рельєфу мозку, мозкових оболонок і місце введення клітинних суспензій. З фіксованого мозку вирізали фронтальні блоки з пункційним каналом, які проводили через целоїдин-парафінову заливку стандартним способом. З отриманих блоків готували серійні зрізи товщиною 5–6 мк з наступним фарбуванням гематоксилін-еози-

ном, гематоксилін-пікрофуксином та 1%-м водним розчином тіоніну за Нісслем ("Janssen Chimica", Бельгія), який виявляє фенотип і тонку структуру нейронів. Цитологічне дослідження гістологічних препаратів мозку тварин проводили на цитоаналізаторі зображення "IBAS" (Німеччина) з подальшою фотореєстрацією при збільшенні x200, x400 та x800.

## РЕЗУЛЬТАТИ ТА ЇХ ОБГОВОРЕННЯ

Імуногістохімічне дослідження показало, що у суспензіях НКП, які вводили тваринам-реципієнтам, відсоток клітин, що експресували віментин, становив  $72,7 \pm 9,9$  % (рис. 1,а). Експресія GFAP виявлена у  $81,8 \pm 2,5$  % клітин (див. рис. 1,б). Як відомо, одночасна експресія маркерів реєструється у клітинах-прекурсорах, які не набули фенотипових характеристик кінцевого диференціювання. Показано [6], що в зразках культивованих клітин ембріонального мозку людини 9–10 тиж гестації більшість нестинпозитивних клітин коекспресують віментин. Відомо також, що нестин маркує НСК, а віментин – клітини-попередники. Крім того, частина GFAP-позитивних клітин також експресують і віментин. Ці клітини мають астроцитоподібну цитоструктуру з великими ядрами. Подвійна експресія ембріональними нейроклітинами GFAP і віментину пояснюється тим, що для НСК є притаманною певна

астроцитарна мімікрія [4]. Показано, що з клітин, які експресують GFAP, можуть розвиватися нейрони, характерні для стріатуму, які в нормі отримують із гангліїв. Це свідчить про те, що одна із субпопуляцій нейрогенних попередників має особливості, що властиві для гліальних клітин [4].

Патоморфологічне дослідження тканини мозку мишей 1-ї групи показало, що через 24 год імплантовані НКП виявлялись у пункційному каналі, а окремі НКП – у просвіті шлуночка мозку. Навколо пункційного ходу зберігалася майже звичайна гістоструктура мозкової тканини з наявністю окремих нейронів з оборотними дистрофічними змінами у вигляді деформації цитоплазми, тигролізу нісслевської субстанції та редукції відростків. Такі нейрони були оточені вузькою зоною перичелюлярного набряку (рис. 2,а). Подібний стан мозкової речовини навколо пункційного каналу зберігався і на 6-ту добу.

На 12-ту добу після внутрішньомозкового введення суспензії алогенних НКП імплантовані нейроклітини прослідковувалися вздовж пункційного ходу (див. рис. 2,б), оточеного розрідженою перифокальною ділянкою з наявністю дистрофованих нейронів. Навколо окремих судин виявлялися перикапілярні крововиливи. Спостерігалася також проліферація місцевих гліоцитів у субпендимарній зоні бічного шлуночка.

У тварин 2-ї групи на 12-ту добу у місці імплантації зберігалася дифузне скупчення

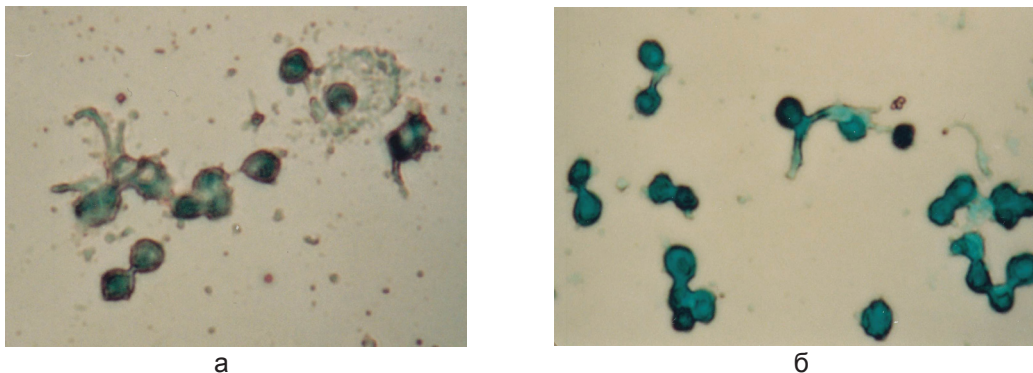


Рис. 1. Суспензія нейроклітин-прогеніторів мишей лінії C57BL/6: а – імуногістохімічне фарбування на віментин. Пояснення у тексті. x800. б – імуногістохімічне фарбування на GFAP. Пояснення у тексті. x800

недиференційованих НКП. Тканина мозку, що оточувала ділянку імплантації, характеризувалася помірним набряком та дистрофічними змінами нейронів у вигляді заокруглення та зморщування цитоплазми з редукцією відростків. На відстані від місця імплантації алогенних НКП у субепендимарній ділянці бічного шлуночка спостерігалася проліферація гліоцитів (див. рис. 2,в).

На 18-ту добу у пункційному каналі зберігалось моношарове скупчення імплантованих алогенних НКП (див. рис. 2,г). Деякі з них набули конусоподібної та трикутної форми з початковим формуванням відростків. У тканині мозку навколо місця імплантації виявлялись ознаки помірного перичелюлярного та периваскулярного набряку. У субепендимарній ділянці бічного шлуночка зберігались

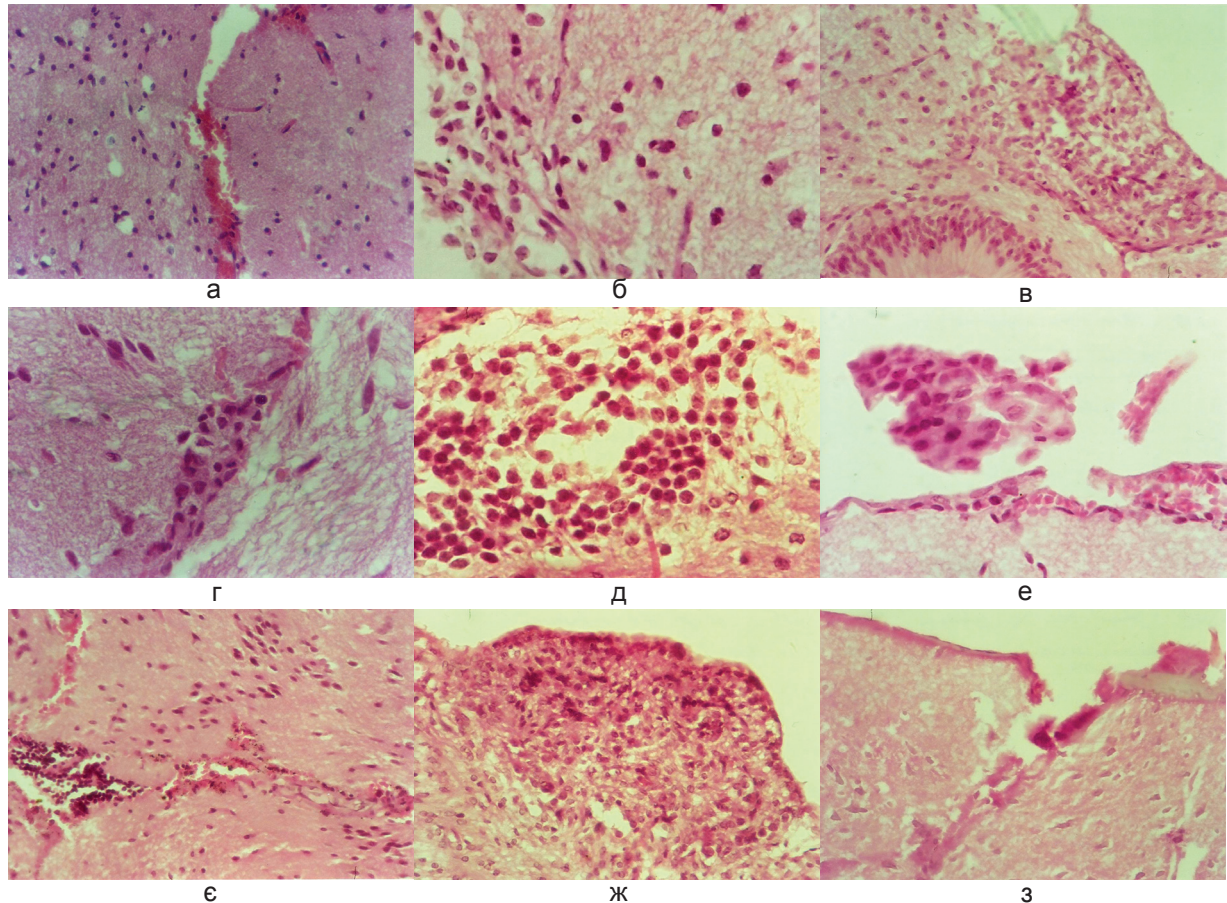


Рис. 2. Клітинно-структурні зміни тканини мозку мишей-реципієнтів лінії C57BL/6 у відповідь на внутрішньомозкову імплантацію алогенних фетальних нейроклітин-прогеніторів – НКП (13–15-та доба ембріонального розвитку) мишей-донорів лінії СВА. Фарбування гематоксилін-еозином: а – рановий канал із вмістом еритроцитів та невеликою кількістю імплантованих НКП. 24 год після введення суспензії НКП. х400; б – скупчення недиференційованих нейроклітин вздовж пункційного ходу. 12-та доба після введення НКП на тлі імуносупресії. х800; в – ділянка гіперплазії субепендимарної глії. 12-та доба після введення НКП на тлі імуносупресії. х400; г – скупчення нейроклітин у глибині пункційного каналу. Загальний вигляд. 18-та доба після введення суспензії НКП. х800; д – скупчення нейроклітин різного ступеня диференціювання. 18-та доба після введення НКП на тлі імуносупресії. х800; е – острівці нейроклітин на віддаленні від місця нейроімплантації. 18-та доба після введення НКП на тлі імуносупресії. х800; ж – зімкнутий пункційний канал після внутрішньомозкового введення клітин з наявністю скупчення лімфоцитів. 18-та доба після введення НКП на тлі імуносупресії. х200; з – проліферація глії в субепендимарній зоні бічного шлуночка. 18-та доба після введення НКП на тлі імуносупресії. х400; з – зімкнутий пункційний хід у вигляді гомогенної зони некрозу. 37-та доба після введення НКП. Фарбування гематоксилін-еозином. х400

осередки клітин місцевої гіперплазованої глії.

За умов імуносупресії сандімуном на 18-ту добу після внутрішньомозкової імплантації алогенних НКП у просвіті пункційного ходу зберігалися скупчення нейроклітин з різною щільністю розташування та різним ступенем фенотипового диференціювання деяких з них, а також окремі моношарові острівці нейроклітин. У суміжній мозковій речовині прослідковувались ознаки інтеграції імплантованих НКП у перифокальну зону. На деяких рівнях гістологічних зрізів мозку мишей у поверхневих відділах пункційного ходу з'явилися скупчення лімфоцитів і змінених еритроцитів, а також помірна лімфоцитарна інфільтрація у прилеглих ділянках м'яких мозкових оболонок. У субependимарній ділянці бічного шлуночка визначався осередок гіперплазованої нейроглії (див. рис. 2, д, е, ж).

На 37-му добу спостереження місце введення алогенних НКП набуло вигляду зімкнутого ходу із залишками загиблих клітин (див. рис. 2, з). У перифокальній зоні зберігались ознаки залишкового перицелюлярного та периваскулярного набряку. За умов імуносупресії сандімуном відмінностей від попереднього досліду не спостерігалось.

Гістологічне дослідження тканини мозку мишей-реципієнтів 3-ї групи через 24 год після введення клітин виявило дифузне їх розташування вздовж пункційного каналу, а також надходження у шлуночкову систему. Так, у просвіті переднього рога бічного шлуночка виявлені невеликі острівці нейроклітин недиференційованого фенотипу. Водночас відзначено наявність дифузних скупчень нейроклітин субependимарної перивентрикулярної зони навколо стінок передніх рогів бічних шлуночків (рис. 3, а), що може відображувати активацію їх проліфераційного потенціалу, стимульованого внутрішньомозковою імплантацією сингенних НКП. У тканині навколо пункційного каналу щілиноподібного вигляду визначалися цитологічні ознаки дистрофічних змін нейроцитів у вигляді деформації

цитоплазми, тигролізу нісслевської субстанції та редукції відростків. Навколо нейроцитів спостерігалася вузька зона перицелюлярного набряку. На віддалі від місця імплантації тканина мозку зберігала звичайну структуру.

На 6-ту добу досліду у кінцевих відділах пункційного каналу прослідковувалося просторове та кількісне збільшення імплантованих у мозок сингенних НКП з утворенням дифузних скупчень. Навколо них спостерігались ознаки помірної дистрофії нейроцитів на тлі набряку нервової тканини. Сингенні НКП зберігали недиференційований мінімальний фенотип, а окремі з них перебували у стані мітотичного ділення. Водночас збільшувався вміст нейроклітин у субependимарній зоні навколо бічного шлуночка з накопиченням нейроклітин недиференційованого фенотипу у вигляді компактних сфероїдних утворень. Подібні скупчення сингенних НКП зберігалися також у просвіті бічного шлуночка (див. рис. 3, б, в, г).

На 12-ту добу експерименту імплантовані сингенні НКП утворювали дифузні скупчення клітин недиференційованого фенотипу уздовж пункційного каналу та у глибоких його відділах (див. рис. 3, д). У суміжній тканині мозку біля імплантату сингенних НКП спостерігались ознаки гіперплазії клітин місцевої нейроглії з утворенням серед них гіпертрофованих макроплазматичних форм астроцитів (див. рис. 3, е).

На 18-ту добу після внутрішньомозкової імплантації суспензії сингенних НКП ознаки проліферації нейроклітин в ділянках перивентрикулярних відділів мозку навколо бічних шлуночків майже повністю зникали (див. рис. 3, є).

На 37-му добу у кінцевих відділах залишкового пункційного каналу виявлено фрагмент кісткової тканини зі вмістом фіброblastів і комплексів ліпоцитів (див. рис. 3, ж). У просвіті каналів кісткової тканини спостерігалось скупчення поліморфних гематогенних клітин, серед яких ідентифікувалися лімфоцити, сегментоядерні лейкоцити, плазматичні клітини зі

збільшеними ядрами, а також багатоядерні форми (див. рис. 3,з).

*Збереженість та стан імплантованих клітин протягом експерименту.* Як сингенні, так і алогенні НКП уже протягом першої доби після введення розповсюджувались у шлуночковій

системі. Виявлені фігури мітотичного ділення відображують здатність цих нейроклітин до проліферації у тканині мозку мишей-реципієнтів. Більш активна проліферація введених НКП спостерігалася при відсутності несумісності за антигенами головного комплексу

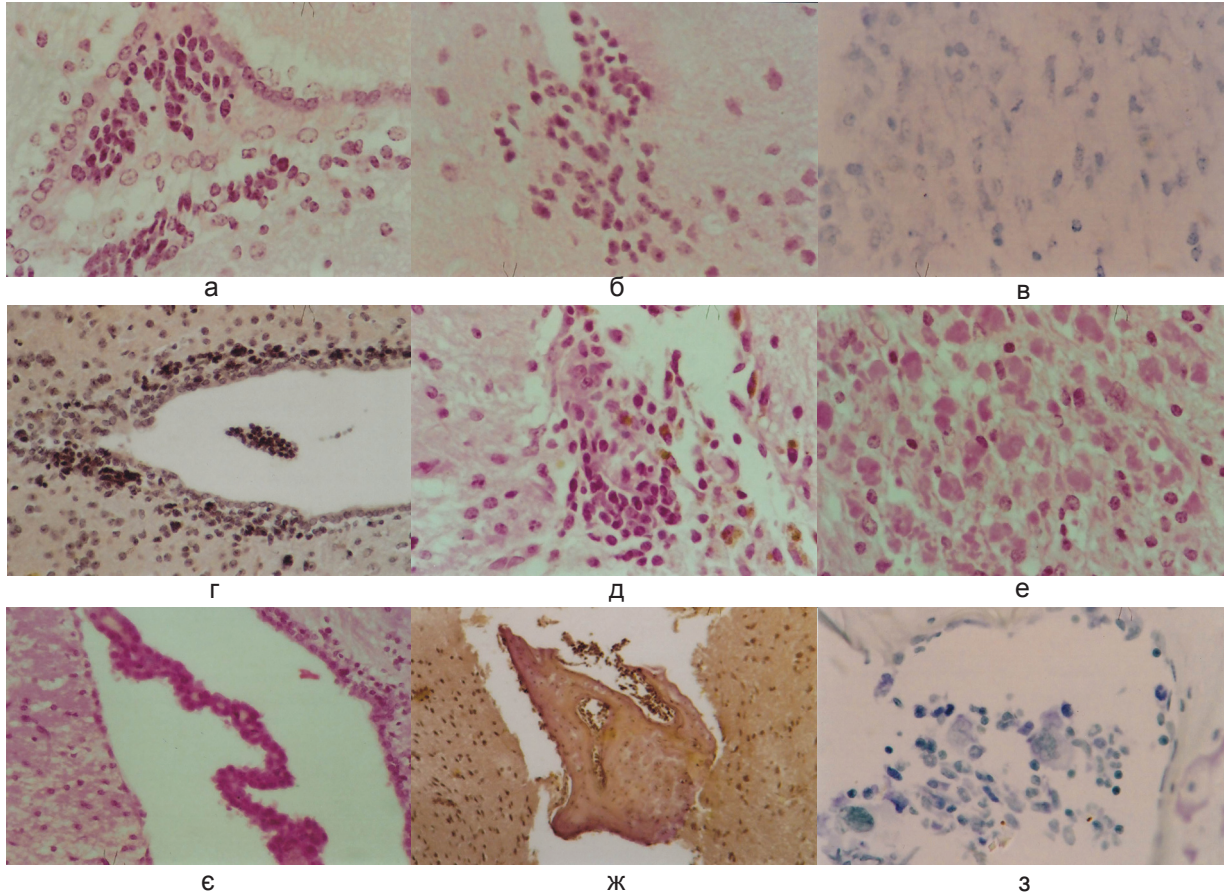


Рис. 3. Клітинно-структурні зміни тканини мозку мишей-реципієнтів лінії C57BL/6 у відповідь на внутрішньомозкову імплантацію сингенних фетальних нейроклітин-прогеніторів – НКП (13–15-та доба ембріонального розвитку) мишей-донорів лінії C57BL/6. Фарбування гематоксилін-еозином: а – скупчення сингенних нейроклітин у просвіті переднього рогу бічного шлуночка. 24 год після введення суспензії НКП. Фарбування гематоксилін-еозином. х800; б – імплантовані у мозок сингенні нейроклітини у кінцевих відділах пункційного каналу. 6-та доба після введення НКП. Фарбування гематоксилін-еозином. х800; в – імплантовані у мозок сингенні нейроклітини недиференційованого фенотипу, окремі з них у стані мітотичного ділення. 6-та доба після введення НКП. Фарбування тіоніном. х800; г – скупчення нейроклітин у субependимарній зоні бічного шлуночка та у його просвіті. 6-та доба після введення НКП. Фарбування пікрофуксином за Ван Гізоном. х400; д – імплант сингенних нейроклітин-прогеніторів недиференційованого фенотипу впродовж пункційного каналу та у глибоких відділах пункційного каналу. 12-та доба після введення НКП. Фарбування гематоксилін-еозином. х800; е – ділянка гіперплазії гліоцитів з утворенням гіпертрофованих макроплазматичних форм астроцитів. 12-та доба після введення НКП. Фарбування гематоксилін-еозином. х800; є – зменшення ознак проліферації нейроклітин в ділянках перивентрикулярних відділів мозку навколо бічних шлуночків. 18-та доба після введення НКП. Фарбування гематоксилін-еозином. х400; ж – фрагмент кісткової тканини у ділянці імплантації сингенних НКП. 37-ма доба після їх введення. Фарбування пікрофуксином за Ван Гізоном х200; з – клітинний склад гематогенних клітин у кістковому фрагменті. 37-ма доба після введення НКП. Пояснення у тексті. Фарбування тіоніном. х800

гістосумісності, тобто у випадку сингенних НКП. Це узгоджується з дослідженням [11] із застосуванням біолоюмінесцентної візуалізації, в якому показано, що НКП при трансплантації у головний мозок зберігалися живими не менше 14 діб і проліферували активніше у Т-дефіцитних мишей (nude), ніж у імунокомпетентних мишей лінії C57B1/6 або CD-1, у яких визначалася прогресивна імунозалежна втрата нейроклітин. Таким чином, повна сумісність за антигенами головного комплексу гістосумісності або імунодефіцитний стан реципієнта (нездатність розвивати імунну відповідь на антигени гістосумісності) впливає на виживання та проліферативний потенціал трансплантованих у мозок НКП.

У наших дослідах введені НКП прослідковувались у тканині мозку реципієнта до 18-ї доби експерименту. У подальшому, до 37-ї доби, частина клітин гинула, а частина проходила шлях диференціювання у різні клітинні типи: за нейробластним фенотипом, як встановлено для алогенних НКП, а також зберігала потенцію до диференціювання в інші клітинні типи у випадку сингенних НКП.

Слід відмітити, що на 18-ту добу спостереження імплантовані алогенні НКП виявляли ознаки початкового нейробластного диференціювання; а в дослідах з імуносупресією сандімуном – ознаки фенотипового диференціювання різного ступеня. Крім того, у суміжній мозковій речовині прослідковувались ознаки інфільтрації імплантованих НКП у перифокальну зону з повноцінною інтеграцією у тканину мозку реципієнтів (за умов імуносупресії сандімуном). Наші результати частково узгоджуються з даними Лероге та співавт. [13], які виявили тривале виживання пересаджених фетальних НКП та їх морфологічне дозрівання з утворенням усіх клітинних типів центральної нервової системи, а також формування синапсів в новоутворених нейронах та інтеграцію з клітинами мозку реципієнта.

Водночас на 37-му добу виявлені ознаки трансдиференціювання сингенних НКП у

клітини кісткової тканини та клітини гемопоетичного ряду (лімфоцити, сегментоядерні лейкоцити, плазматичні клітини), що може вказувати на ризик розвитку тератоми. Такі спостереження описані в літературі [1,17] при трансплантації ембріональних стовбурових клітин миші і людини експериментальним мишам. У дослідженні Гордєєвої [1] показано, що мінімальною кількістю, здатною індукувати розвиток пухлин, є  $10^3$  клітин при трансплантації під капсулу нирки і  $10^5$  клітин при підшкірній трансплантації імунодефіцитним мишам лінії Nude (Nu/Nu); тоді як у випадку імунокомпетентних мишей лінії C57BL/6 критичною концентрацією трансплантованих клітин була  $3 \times 10^4$ . У нашому досліді достатньою концентрацією для розвитку тератоми при внутрішньомозковій трансплантації сингенних НКП імунокомпетентним мишам лінії C57BL/6 виявилась  $10^6$  клітин. Водночас у дослідженні Цупикова та співавт. [5] при субокципітальній трансплантації сингенних фетальних нейrogenних клітин 12,5-добового розвитку у кількості  $2 \times 10^5$  клітин мишам лінії FVB з ішемією показано, що трансплантовані клітини виживали, мігрували та диференціювалися у зрілі нейрони в гіпокампі ішемізованих тварин.

*Клітинно-структурні реакції тканини мозку мишей-реципієнтів у відповідь на внутрішньомозкову імплантацію сингенних та алогенних НКП.* Реактивні зміни у тканині мозку мишей-реципієнтів у відповідь на внутрішньомозкове введення алогенних та сингенних НКП виявилися в цілому подібними, але відрізнялися за особливостями їх динаміки. До загальних подібних змін відносяться насамперед реактивні зміни гліального компонента мозку на імплантовані НКП, які виникали на 1-6-ту добу, зменшуючись у наступні строки дослідження. Поряд з тим виявлено ознаки помірного перичелюлярного та периваскулярного набряку у перифокальній зоні мозку навколо пункційного каналу, які є універсальною реакцією його тканини на дію різних чинників, що у наступні терміни поступово зменшувались. Крім того,

імплантація сингенних (24 год, 6–12-та доба) і алогенних (12–18-та доба) НКП активувала проліфераційний потенціал нейроклітин субependимарної перивентрикулярної ділянки бічних шлуночків.

Реактивні зміни гліального компонента мозку та ознаки перичелюлярного та периваскулярного набряку у перифокальній зоні мозку відображають прозапальну відповідь мозку реципієнта сингенних та алогенних НКП. Зокрема, у суміжній тканині мозку біля імплантата сингенних НКП спостерігались ознаки гіперплазії клітин місцевої нейроглії з утворенням серед них гіпертрофованих макроплазматичних форм астроцитів, що узгоджується з літературними даними [14]. Так, показано, що імплантація ембріональних стовбурових клітин у кортекс щурів лінії Sprague-Dawley через 3 доби після травми мозку супроводжувалася розвитком реактивного астрогліозу, активацією мікроглії та масивною інвазією макрофагів у ділянки трансплантації навіть у тих випадках, коли пересажені клітини знаходилися в контрлатеральній гемісфері, віддаленій від травматичного вогнища [14].

Водночас реактивні зміни гліального компонента мозку на імплантовані НКП зменшувалися швидше після нейроімплантації сингенних НКП (до 18-ї доби), ніж при нейроімплантації алогенних НКП (до 37-ї доби). Разом з тим при введенні алогенних НКП на 12-ту добу виявлялися перикапілярні крововиливи, що відбиває посилення судинної проникності капілярної сітки у цих ділянках. При введенні алогенних НКП на 18-ту добу зафіксована помірна лімфоцитарна інфільтрація тканини мозку навколо місця імплантації.

Більш затяжний характер змін гліального компонента мозку на алогенні імплантовані НКП, посилення судинної проникності капілярної сітки у ділянках імплантації, лімфоцитарна інфільтрація оточуючої тканини мозку, на нашу думку, є морфологічним відображенням розвитку алоспецифічної імунної відповіді реципієнта на введені алогенні НКП. Отримані патоморфологічні результати

корелюють з даними наших попередніх імунологічних досліджень [3], згідно з якими клітинні та гуморальні реакції трансплантаційного імунітету мали подібну динаміку при внутрішньомозковому введенні алогенних НКП. Морфологічно лімфоцитарна інфільтрація виявлялась у прилеглих ділянках мозку на 12–18-ту добу, зменшуючись до 37-ї доби. Клітинні реакції трансплантаційного імунітету наростали з 6-ї по 12-ту добу та достовірно знижувались на 37-му добу експерименту; гуморальні реакції – наростали з 12-ї по 18-ту добу [3]. Це підтверджує умовність визначення «імунопривілейованості» головного мозку, що слід враховувати при клінічній нейротрансплантації.

Розвиток реакцій трансплантаційного імунітету на 6-12-ту добу після внутрішньомозкової імплантації алогенних фетальних НКП свідчить про наявність антигенів комплексу гістосумісності на поверхні фетальних НКП. Миші лінії СВА є носіями гаплотипу H-2<sup>k</sup>, тоді як миші лінії C57BL/6 – H-2<sup>b</sup>; відповідно НКП цих тварин експресують різні молекули гістосумісності I класу, що є продуктами гена H-2D. При цьому рівень експресії антигенів гістосумісності фетальними НКП є, вочевидь, достатнім для генерації алоцитотоксичної клітинної відповіді на клітинний імплантат.

Слід підкреслити також, що нині в науковій літературі не існує усталеної думки щодо експресії антигенів ГКГ I і II класів НСК та НКП. Однак є свідчення того, що вони експресують антигени гістосумісності I та II класу [32].

Розвиток морфологічних змін, показаний у наших дослідженнях, узгоджується з результатами інших авторів. Зокрема, при алотрансплантації клітин з периферичної нервової тканини мишей лінії C57BL/6 у мозок мишей лінії BALB/c на 10-ту добу гістологічно виявлена значна клітинна інфільтрація в алографтах [16]. При порівнянні імунної відповіді мишей цих ліній на трансплантати нервів і шкіри (як відомо, трансплантати шкіри є «золотим стандартом» – їх відторгнення



прямо корелює з клітинною та гуморальною відповіддю реципієнтів) встановлено [18], що в обох варіантах трансплантації реєструвалася значна клітинна імунна відповідь з максимальним розвитком на 14-ту добу. При цьому гуморальна імунна відповідь з наростанням титру антитіл сягала піку на 14-ту та 21-шу добу.

За умов імуносупресії сандімуном рівень алоцитотоксичних клітинних і гуморальних реакцій достовірно знижувався, а морфологічно виявлялись ознаки фенотипового диференціювання у нейробластному напрямку імплантованих алогенних НКП та повноцінної їх інтеграції у тканину мозку реципієнтів.

Отримані нами результати узгоджуються з даними Ideguchi та співавт. [10], які показали, що через 2 та 8 тижнів після нейротрансплантації НКП, отриманих з ембріональних стовбурових клітин мишей, навколо цієї ділянки спостерігалась акумуляція мікрогліальних/макрофагальних клітин та лімфоцитів, що відображує розвиток імунної відповіді в алографтах НКП. Але таких ознак не спостерігали при одночасному призначенні циклоспорину А. При цьому кількість нейронів та астроцитів в алографті була вища у мозку імуносупресованих мишей. На думку авторів, ці результати підтверджують, що алогенні НКП, отримані з ЕСК, викликають імунну відповідь мозку реципієнта, але її рівень недостатній для відторгнення трансплантату [10].

За допомогою імуногістохімічних досліджень показано також, що при введенні НСК лінії c17.2 у мозок щурів з ознаками модельованого паркінсонізму розвивалась внутрішньомозкова клітинна та гуморальна імунна відповідь, рівень якої значно зменшувався при трансплантації НСК, трансфікованих геном імуносупресивного цитокіну IL-10 [20].

Krystkowiak та співавт. [12] наводять результати застосування трансплантації фетальних нейротканин у пацієнтів з хворобою Хантінгтона. У 4 з 13 хворих було діагностовано ознаки алоїмунізації без відторгнення трансплантату; у 5 з 13 були виявлені біологічні, радіологічні та клінічні ознаки процесу

відторгнення. Водночас процес відторгнення був зворотним при застосуванні імуносупресивної терапії: активність трансплантату відновлювалась через 6 міс.

У попередньому дослідженні нами показано, що з 12-ї по 37-му добу у тварин із внутрішньомозковим введенням алогенних НКП збільшувався вміст аутоантитіл до NSE (нейронспецифічної енолази) [3], що, на нашу думку, може відбивати активацію пластичних процесів з боку імплантованих НКП, зокрема, синтезу маркерного білка – NSE. Проліферація гліоцитів у субependимарній зоні на 12–18-ту добу та часткове диференціювання трансплантованих клітин на 18-ту добу після введення алогенних НКП за часом корелювала зі збільшенням вмісту аутоантитіл до нейроспецифічного білка S-100 [3]. Це може свідчити як про активні процеси білкового синтезу, які супроводжують проліферацію та диференціювання частини фетальних клітин трансплантату, так і про деструкцію інших імплантованих клітин, що супроводжується вивільненням нейроантигенів і подальшою аутоїмунізацією.

Цікавими з нашої точки зору є дані патоморфологічних досліджень, отримані на 18-ту добу спостереження, які свідчать про те, що імплантовані фетальні НКП починали диференціюватися та інфільтрувати тканину мозку-реципієнта. На 37-му добу реактивні зміни мозкової тканини майже зникли. Це корелює із встановленим раніше достовірним зменшенням інтенсивності клітинних та гуморальних реакцій алоїмунітету до 37-ї доби [3]. Використання імуносупресорного препарату сандіmun дало змогу значно знизити прояви реакцій трансплантаційного імунітету та сприяло диференціюванню і повноцінній інтеграції імплантованих алогенних НКП, що обґрунтовує показання до обов'язкового застосування імуносупресії при клінічній нейротрансплантації алогенних клітин ембріонального та фетального мозку. Водночас варто враховувати ризик розвитку тератом при застосуванні для трансплантації сингенних НКП.

## ВИСНОВКИ

1. Після внутрішньомозкового введення суспензії аlogenних фетальних НКП спостерігались ознаки перичелюлярного набряку та лімфоцитарна інфільтрація, які виявлялись у прилеглих ділянках мозку на 12–18-ту добу, зменшуючись до 37-ї доби.

2. При внутрішньомозковій імплантації суспензії аlogenних фетальних НКП останні зберігались до 18-ї доби спостереження та виявляли ознаки початкового нейробластного диференціювання. За умов імуносупресії сандімуном виявлено ознаки фенотипового диференціювання НКП та їх інфільтрації у суміжні відділи мозку. На 37-му добу імплантовані НКП не виявлялись.

3. Реактивні зміни гліального компонента мозку на імплантовані НКП зменшувались швидше після нейроімплантації сингенних НКП (до 18-ї доби), ніж при нейроімплантації аlogenних НКП (до 37-ї доби).

4. При введенні сингенних НКП у ділянці імплантації на 37-му добу зафіксовано ознаки трансдиференціювання НКП у інші клітинні типи (клітини кісткової тканини та клітини гемопоетичного ряду).

Л.Д. Любич, В.М. Семенова, Н.І. Лісяний

### СРАВНИТЕЛЬНАЯ ПАТОМОРФОЛОГИЧЕСКАЯ ОЦЕНКА КЛЕТОЧНО-ТКАНЕВЫХ РЕАКЦИЙ МОЗГА МЫШЕЙ-РЕЦИПИЕНТОВ НА ИМПЛАНТАЦИЮ СИНГЕННЫХ И АЛЛОГЕННЫХ НЕЙРОКЛЕТОК

С целью сравнения клеточно-структурных реакций ткани мозга мышей-реципиентов в ответ на внутримозговую имплантацию сингенных и аллогенных суспензий нейрогенных клеток-предшественников (НКП) суспензии НКП от мышей-доноров линий C57BL/6 и CBA, содержащие (72,7±9,9)% виментин-положительных и (81,8±2,5)% GFAP-положительных клеток, вводили стандартно в правую височную область головного мозга мышей-реципиентов линии C57BL/6 в количестве  $1 \times 10^6$  клеток на животное. Части животных-реципиентов аллогенных НКП проводили иммуносупрессию сандиммуном в количестве 100 мкг на животное на 0-е, 3-е, 6-е сут эксперимента. Через 24 ч, 6, 12, 18 и 37 сут после внутримозговой нейротрансплантации НКП готовили стандартные гистоло-

гические препараты головного мозга экспериментальных животных, которые исследовали на цитоанализаторе изображения "IBAS" (Германия). После внутримозгового введения суспензии аллогенных фетальных НКП наблюдались признаки перичелюлярного отека и лимфоцитарная инфильтрация в прилегающих участках мозга на 12–18-е сут, уменьшающиеся до 37-х сут. Аллогенные фетальные НКП сохранялись до 18-х сут наблюдения и выявляли признаки начальной дифференцировки. В условиях иммуносупрессии сандиммуном наблюдалась фенотипическая дифференцировка НКП, а также признаки их инфильтрации в смежные отделы мозга. На 37-е сутки имплантированные НКП не выявлялись. Реактивные изменения глиального компонента мозга на имплантированные НКП уменьшались быстрее после нейроимплантации сингенных НКП (до 18-х сут), чем при нейроимплантации аллогенных НКП (до 37-х сут). При введении сингенных НКП на 37-е сут в участке имплантации зафиксировано образование небольшого фрагмента незрелой костной ткани, что может свидетельствовать о возможности трансдифференцировки НКП в другие клеточные типы.

Ключевые слова: сингенные и аллогенные фетальные прогениторные нейроклетки, нейротрансплантация, сандиммун.

L.D. Liubych, V.M. Semenova, N.I. Lisyany

### THE COMPARATIVE PATHOMORPHOLOGICAL EVALUATION OF THE MICE-RECIPIENT'S BRAIN CELL-TISSUE REACTIONS BY THE INTRACEREBRAL IMLANTATION OF SYNGENEIC AND ALLOGENEIC NEUROCELLS

The aim of the study was to compare the mice-recipient's brain tissue cell-structural reactions in response to intracerebral implantation of syngeneic and allogeneic cell suspensions of neural progenitor cells (NPC) (E13-15). The NPC suspensions from mice-donors of C57BL/6 and CBA containing 72,7±9,9% Vimentin+ and 81,8±2,5% GFAP+ cells were inoculated by standard procedure in right temporal segment of cerebral hemisphere of mice-recipient C57BL/6 ( $1 \times 10^6$  cells per animal). The certain part of mice-recipient of allogeneic NPC were immunosuppressed by Sandimmune (100 mkg per animal) on day 0, 3, 6 after neurotransplantation. The standard histological preparations of mice brains were performed after 24 hours, 6, 12, 18 and 37 days after NPC neurotransplantation, which were investigated by cytoanalyzer "IBAS" (Germany). After intracerebral inoculation of allogeneic foetal NPC the signs of the pericellular edema and lymphocyte infiltration were detected in adjacent brain sections on day 12-18 and decreased on day 37. Allogeneic foetal NPC were reserved till day 18 and revealed the signs of primary differentiation. After immunosuppression by "Sandimmune" the foetal NPC underwent the phenotypic differentiation and infiltration in related brain sections. On the day 37 the implanted NPC were not detected. Focal reaction

of the brain glial component to implanted NPC declined faster after syngeneic NPC neuroimplantation (up to day 18) than after allogeneic NPC neuroimplantation (up to day 37). After the syngeneic NPC inoculation on the 37th day at the site of implantation the formation of a small fragment of immature bone was fixed, which may indicate the possibility of NPC transdifferentiation in other cell types.

Key words: syngeneic and allogeneic foetal neural progenitor cells, neurotransplantation, Sandimmune.

SI "Acad.A.P.Romodanov Institute of Neurosurgery National Academy of Medical Sciences of Ukraine", Kyiv

## СПИСОК ЛІТЕРАТУРИ

- Гордеева О.Ф. Технологии оценки биобезопасности фармакологических веществ и клеточных технологий с использованием моделей плюрипотентных стволовых клеток. – В кн.: Клеточные технологии для регенеративной медицины / Под ред. Г.П. Пинаева, М.С. Богдановой, А.М. Кольцовой. – СПб.: Изд-во Политехн. ун-та, 2011. – С.44–61.
- Зозуля Ю.А., Лисяний Н.И., Любич Л.Д., Грищенко В.И., Петренко А.Ю., Бабийчук Г.А. Длительное культивирование *in vitro* криоконсервированных и нативных нейроцитов эмбрионов человека // Укр. нейрохірург. журн. – 2003. – № 2. – С.11–14.
- Лисяний М.І., Любич Л.Д. Особливості розвитку імунної відповіді на внутрішньомозкове введення аlogenних фетальних нейроклітин в експерименті // Імунологія та алергологія. – 2009. – №4. – С.99–109.
- Цимбалюк В.І., Медведєв В.В. Генеалогія, ідентифікація та клінічне використання нейрональних стовбурових прогеніторів // Укр. нейрохірург. журн. – 2003. – № 4. – С.8–13.
- Цупиков О.М., Півнева Т.А., Поддубна А.О., Кирик В.М., Кучук О.В., Бутенко Г.М., Скибо Г.Г. Міграція та диференціація трансплантованих фетальних нейрогенних клітин у мозку ішемізованих тварин // Фізіол. журн. – 2009. – 55, №4. – С.42–49.
- Almazryn G., Vela J.M., Molina-Holdado E., Guaza C. Re-evaluation of nestin as a marker of oligodendrocyte lineage cells // Microsc.Res.Tech. – 2001. – 52(6). – P.753–65.
- Carney B.J., Shah K. Migration and fate of therapeutic stem cells in different brain disease models // Neuroscienc. – 2011. – 197, №1. – P.37–47.
- Chen Z., Palmer T.D. Cellular repair of CNS disorders: an immunological perspective // Hum.Mol.Genet. – 2008. – 17. – P.84–92.
- Engelhardt B. The blood-central nervous system barriers actively control immune cell entry into the central nervous system // Curr Pharm Des. – 2008. – 14(16). – P.1555–1565.
- Ideguchi M., Shinoyama M., Gomi M., Hayashi H., Hashimoto N., Takahashi J. Immune or inflammatory response by the host brain suppresses neuronal differentiation of transplanted ES cell-derived neural precursor cells // J. Neurosci. Res. – 2008. – 86(9). – P.1936–1943.
- Kim D.E., Tsuji K., Kim Y.R., Mueller F.J., Eom H.S., Snyder E.Y., Lo E.H., Weissleder R., Schellingerhout D. Neural stem cell transplant survival in brains of mice: assessing the effect of immunity and ischemia by using real-time bioluminescent imaging // Radiology. – 2006. – 241(3). – P.822–830.
- Krystkowiak P., Gaura V., Labalette M., Riialand A., Remy P., Peschanski M., Bachoud-Lévi A.C. Alloimmunisation to donor antigens and immune rejection following foetal neural grafts to the brain in patients with Huntington's disease // PLoS ONE. – 2007. – 2(1). – P.166.
- Lepore A.C., Neuhuber B., Connors T.M., Han S.S., Liu Y., Daniels M.P., Rao M.S., Fischer I. Long-term fate of neural precursor cells following transplantation into developing and adult CNS // Neuroscience. – 2006. – 142(1). – P.287–304.
- Molcanyi M., Riess P., Bentz K., Maegele M., Hescheler J., Schäfer B., Trapp T., Neugebauer E., Klug N., Schäfer U. Trauma-associated inflammatory response impairs embryonic stem cell survival and integration after implantation into injured rat brain // J. Neurotrauma. – 2007. – 24(4). – P.625–637.
- Preynat-Seauve O., de Rham C., Tirefort D., Ferrari-Lacraz S., Krause K.H., Villard J. Neural progenitors derived from human embryonic stem cells are targeted by allogeneic T and natural killer cells // J.Cell Mol.Med. – 2009. – 13(9B). – P.3556–3569.
- Sen S.K., Lowe J.B.3rd, Brenner M.J., Hunter D.A., Mackinnon S.E. Assessment of the immune response to dose of nerve allografts // Plast.Reconstr.Surg. – 2005. – 115(3). – P.823–830.
- Sundberg M., Andersson P., Akesson E., Odeberg J., Holmberg L., Inzunza J., Falci S., Öhman J., Suuronen R., Skottman H., Lehtimäki K., Hovatta O., Narkilahti S., Sundström E. Markers of pluripotency and differentiation in human neural precursor cells derived from embryonic stem cells and CNS tissue // Cell Transplant. – 2011. – 20. – P.177–191.
- Trumble T., Gunlikson R., Parvin D. A comparison of immune response to nerve and skin allografts // J. Reconstr. Microsurg. – 1993. – 9(5). – P.367–372.
- Ubiali F., Nava S., Nessi V., Frigerio S., Parati E., Bernasconi P., Mantegazza R., Baggi F. Alloreognition of human neural stem cells by peripheral blood lymphocytes despite low expression of MHC molecules: role of TGF-beta in modulating proliferation // Int. Immunol. – 2007. – 19(9). – P.1063–1074.
- Wang X.J., Liu W.G., Zhang Y.H., Lu G.Q., Chen S.D. Effect of transplantation of c17.2 cells transfected with interleukin-10 gene on intracerebral immune response in rat model of Parkinson's disease // Neurosci.Lett. – 2007. – 423(2). – P.95–99.

ДУ "Ін-т нейрохірургії ім. акад. А.П. Ромоданова НАМН України, Київ  
E-mail: Liubichld@mail.ru

Матеріал надійшов  
до редакції 11.03.2013