

Д.В. Варивончик, С.О. Риков, А.О. Салюков, А.Б. Мішенін, Г.Ю. Пишнов,
Є.В. Моїсеєнко

Морфофункціональні зміни органа зору у зимівників української антарктичної станції «Академік Вернадський»

Дослідженням з'ясовано, що територія Антарктики на Українській антарктичній станції «Академік Вернадський» відноситься до зони «надвисокого» ризику виникнення офтальмологічної патології, зумовленої ультрафіолетовим випромінюванням (УФВ). Результати комплексного офтальмологічного дослідження 24 зимівників XVI та XVII Українських антарктичних експедицій (2011–2013 рр.) засвідчили, що у них під впливом надлишкової експозиції природним УФВ розвиваються специфічні зміни в органі зору – паренхіматозно-ендотеліальна кератопатія, ядерно-задньокапсулярна фактопатія, макулопатія. Методом денситометрії зареєстровано такі морфологічні зміни рогівки: зменшення центральної товщини на 14,3 %; щільності на 10,1 % та кількості ендотеліальних клітин гексагональної форми на 16,6 %; у кришталику зареєстровано морфологічні зміни: збільшення його оптичної щільності – середньої на 10,1 %, максимальної на 21,6 %, заднього відділу на 13,1 %. Результати денситометричних профілів свідчать про розвиток локальних помутнень у задніх відділах кришталика (в ядрі та капсулі). Комп'ютерна квантитативна периметрія макули показала зниження світлочутливості ковбочкових клітин сітківки у 6 разів. У більшості зимівників спостерігалися морфологічні ознаки перенесеної гострої сонячної ретинопатії. Виявлені патологічні зміни є до- та субклінічними ознаками дистрофії рогівки, катаракти та макулодистрофії, які виникли внаслідок специфічної дії природного УФВ, що потребує розробки комплексних заходів профілактики. Ключові слова: природне ультрафіолетове випромінювання, офтальмологічна патологія, Антарктика, зимівники.

ВСТУП

Природне ультрафіолетове випромінювання є частиною електромагнітного спектра, що випромінює Сонце. За довжиною хвилі його розділяють на три діапазони: ультрафіолетовий А (UVA), (A1 – $\lambda=400-340$ нм; A2 – $\lambda=340-315$ нм); В (UVB), ($\lambda=315-280$ нм); – С (UVC), ($\lambda=200-280$ нм). Для кліматично-метеорологічних умов Антарктики характерні високі рівні приземного УФВ (середньорічні – 1277 Вт/м^2 , з максимумом восени та взимку), низькі рівні стратосферного озону (середньорічні – 276 од. Добсона), значна кількість (297) хмарних днів, що зумовлює високі рівні переважно розсіяного

(від небозводу) та відбитого (від снігу) УФВ, на фоні значного надходження прямого УФВ у сонячні дні, внаслідок формуванням «озонової дірки» (формується над Антарктикою з 1985 р. щорічно з серпня по січень, діаметр – близько 1 тис. км). Основним лімітуючим фактором надходження УФВ на землю є антарктична (полярна) ніч, яка триває з квітня по серпень [8, 14, 16].

Природне УФВ може бути небезпечним для людей, які більше часу працюють на відкритому повітрі [3, 4]. Так, доведено, що надлишкова експозиція УФВ проявляється як гострими, так і хронічними ефектами та наслідками для здоров'я людини, а саме:

– шкіра – еритема та засмага, сонячний

© Д.В. Варивончик, С.О. Риков, А.О. Салюков, А.Б. Мішенін, Г.Ю. Пишнов, Є.В. Моїсеєнко

опік, фотостаріння, фотодерматоз, сонячний кератоз, злоякісна меланома/рак (базально-клітинний і плоскоклітинний) шкіри, губи;

– орган зору – гострий фотокератит і фотокон'юнктивіт, гостра сонячна ретинопатія, птеригіум, пінгвекула, кліматична краплеподібна кератопатія, катаракта, ексудативна форма макулодистрофії, рак рогівки, кон'юнктиви (плоскоклітинний), увеальна меланома;

– імунна система – клітинна імуносупресія та знецінення ефекту профілактичних щеплень, активація латентної вірусної інфекції, зумовленої вірусами герпесу, папіломи тощо [13].

Визначено, що пошкодження рогівки та кришталика збільшується зі зменшенням довжини хвилі УФВ (максимум пошкодження при $\lambda=270$ нм, що помітно відрізняється від максимуму для шкіри – $\lambda=295$ нм). Це пояснюється тим, що більш короткохвильове УФВ має більшу енергію фотонів ($UVB = 3,94\text{--}4,43$ еВ, $UVC = 4,43\text{--}12,4$ еВ), яка максимально поглинається тканинами переднього відрізка ока (кон'юнктивою, рогівкою, кришталиком), викликаючи у них виражені фотохімічні зміни, які призводять до первинної денатурації білків рогівки та кришталика, вторинного утворення вільних радикалів, індукції апоптозу, оксидативного стресу та реалізації каскаду запально-дистрофічних патологічних процесів. Вищезазначене експериментально та клінічно проявляється гострими фотокератокон'юнктивітом і хронічними ефектами – птеригій, пінгвекула, кератопатія, ядерна, задньокапсулярна, кортикальна катаракта. Виникнення цих патологічних процесів залежать від добової енергетичної спектральної дози й тривалості опромінення УФВ і механізмів репарації тканин, які визначаються властивостями організму до виведення та нейтралізації продуктів фотохімічних реакцій у тканинах і можливості їх відновлення [5–10, 12, 15, 17, 18].

Крім того показано, що довгохвильове УФВ із меншою енергією фотонів (3,10–3,94

еВ) має здатність проникати у глибокі відділи ока, викликаючи пошкодження сітківки – гостра сонячна ретинопатія, гостра макулодистрофія. Особливо проникнення УФВ і пошкодження сітківки збільшується серед осіб після екстракції катаракти із імплантацією штучного кришталика без УФ-фільтра. З'ясовано, що найчастіше гостру макулодистрофію супроводжує інша патологія, що пов'язана з експозицією УФВ: катаракта, птеригій, пінгвекула [9, 13, 18, 19].

Серед зимівників перших Українських антарктичних експедицій було виявлено ознаки враження органа зору – кон'юнктивіти, хмароподібні катаракти, дегенерації сітківки [2]. Однак поглибленого морфологічного вивчення стану органа зору до теперішнього часу не проводилося. Найвні дослідження з цього питання є поодинокими та фрагментарними [11, 13, 14].

Мета нашої роботи – визначення морфологічних змін органа зору в зимівників Української антарктичної станції «Академік Вернадський», які зумовлені їх експозицією природним УФВ.

МЕТОДИКА

Проводили аналіз експозиційних рівнів природного УФВ, яке патогенно впливає на орган зору зимівників Української антарктичної станції «Академік Вернадський». Для цього використано дані за 2003–2012 рр., отримані супутником «ENVISAT-1» (Environmental Satellite; 2002–2012 рр.; власник: Європейське космічне агентство – ESA), який знаходився на сонячно-синхронній полярній орбіті. Рівні випромінювання та експозиційних доз приземного УФВ на території розміщення станції (–65° південної широти) отримували інструментом “SCIAMACHY”, розташованим на супутнику. Цей інструмент виконував дистанційне спектрометричне зондування зворотньо-розсіяного випромінювання атмосфери у діапазоні 240–2380 нм із спектральною роздільною здатністю 0,5–1,5 нм. Оцінювали

середньодобові показники ультрафіолетового індексу (УФІ) та добову еритемну дозу УФВ.

Морфофункціональний стан органа зору вивчали до відправлення та одразу після повернення 24 зимівників із XVI та XVII Українських антарктичних експедицій (2011–2013 рр.). Програма досліджень включала: оцінку скарг на якість зору (за опитувальником «VFQ-25», США); загальний офтальмологічний огляд із використанням рутинних методів – біомікроскопії, прямої та зворотної офтальмохромоскопії за Водовозовим, гоніоскопії; визначення: гостроти зору за таблицями Сивцева, очного тиску з використанням пневмотонометра. Також поглиблено досліджували оптичну щільність рогівки та кристалика методом денсиметрії, товщину рогівки та стан її ендотелію із використанням пахиметра та ендотеліального мікроскопа; морфологічний стан зорового нерва та шару нервових волокон сітківки з використанням Гейдельбергської ретинальної томографії; морфологічного стану сітківки в макулярній зоні – методом оптичної когерентної томографії, а її чутливість вивчали за допомогою квантитативної периметрії.

Результати дослідження обробляли методами параметричної статистики. Від усіх обстежених було отримано інформовану згоду, відповідно до протоколу дослідження.

РЕЗУЛЬТАТИ ТА ЇХ ОБГОВОРЕННЯ

Експозиційні рівні та дози природного УФВ. Відповідно до супутникових спостережень географічна територія -65° південної широти, на якій розташована станція, характеризується таким режимом природного УФВ (енергетичною опроміненістю): середньодобовий UVI – $2,46 \pm 0,04$ ум. од. ($61,5 \pm 1,00$ мВт/м²), який упродовж 2003–2011 рр. мав коливання від 2,08 до 2,60 ум. од. ($52,0$ – $65,0$ мВт/м²). Інтенсивність УФВ опромінення сягає максимального рівня у грудні – $6,21 \pm 0,04$ ум. од. ($155,25 \pm 1,0$ мВт/м²). «Високий» та «помірний» рівні УФВ (3,0–6,9 ум. од.), які

зумовлюють потребу в захисті від природного УФВ, спостерігаються впродовж «антарктичного літа» (восени та взимку) 6 міс на рік (з вересня по лютий); «дуже високий» та «небезпечний» рівні UVI (7,0–11,0 ум. од.), які потребують підсиленого захисту від УФВ – не реєструються. Середньорічна добова еритемна доза УФВ становить – $1,60 \pm 0,03$ кДж/м² і впродовж 2003–2011 рр. мала коливання від 1,29 до 1,79 кДж/м². Максимального рівня протягом року така доза сягає у грудні – $4,39 \pm 0,03$ кДж/м² на добу (близько 22,0 міжнародної еритемної дози – МЕД, при $1\text{МЕД}_{\text{ФТ-I}} = 0,2$ кДж/м²). Упродовж 7 міс (з листопада по травень) спостерігається дозове навантаження $\geq 0,6$ кДж/м² на добу (≥ 3 МЕД), яке перевищує фізіолого-профілактичний рівень природного УФВ (рис. 1).

Результати супутникового спостереження свідчать, що, починаючи з серпня по листопад, із максимумом вересень – листопад, над Антарктикою спостерігається значна втрата озону у стратосферному шарі атмосфери (утворюється «озонова дірка»), що призводить до зростання UVI (рис. 2). Результатом цього є пікове збільшення над територією знаходження станції UVI до «небезпечних»

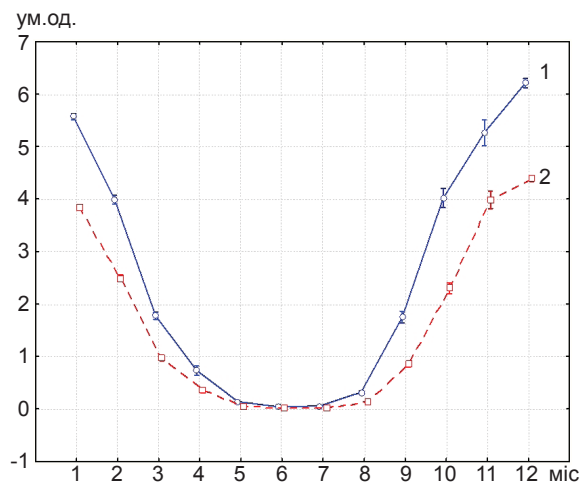


Рис. 1. Міжмісячна динаміка енергетичних характеристик природного ультрафіолетового випромінювання (УФВ) для території розташування української антарктичної станції «Академік Вернадський». -65° південної широти. Супутникове спостереження. 1 – УФВ; 2 – добова еритемна доза

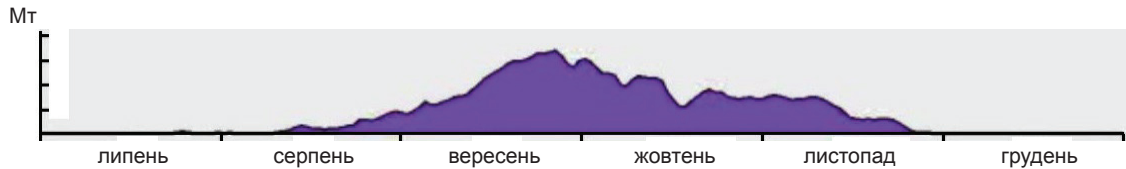


Рис. 2. Динаміка втрат озону у стратосфері протягом року (мегатон) у день найбільшої за площею «озонової дірки» над Антарктикою. Супутникове спостереження

значень (12,0–13,0 ум. од.; 300,0 – 325,0 мВт/м²). Таким чином, можна говорити про формування ризику для здоров'я, зумовленого УФВ, з вересня по лютий.

Морфофункціональний стан органа зору серед зимівників. Офтальмологічне обстеження протягом року зимівників в Антарктиці показало, що якість зору (за опитувальником «VFQ-25») у них не змінилася (табл. 1). Не було також суттєвих змін у центральній гостроті зору, рефракції та гідродинаміці ока (за показниками внутрішньоочного тиску; табл. 2). Не виявлено об'єктивних змін у кон'юнктиві, слізозових органах, повіках і м'язовому апараті очей.

Стан рогівки. Обстежені не пред'являли скарг, які б указували на патологічні зміни у рогівці. При об'єктивному огляді (світлова біомікроскопія) не виявлено виражених ознак її патології. Флуоресцентна біомікроскопія не показала ерозій чи виразок у рогівці.

Методом денситометрії зареєстровані значимі морфологічні зміни у рогівці, які

свідчать про розвиток субклінічної паренхіматозно-ендотеліальної кератопатії, а саме: зменшення центральної товщини рогівки (на 14,3 %, P<0,05), котра знизилася до 458,5±31,4 мкм, що є нижчим за популяційну норму (470,0–620,0 нм); зменшення щільності ендотеліальних клітин на її поверхні (на 10,1 %, P<0,05), яке залишалось у діапазоні популяційної норми (1800–3100 клітин/мм²); зменшення на її поверхні кількості ендотеліальних клітин гексагональної форми (на 16,6 %, P<0,05), яке залишалось у діапазоні популяційної норми (30,0–99,0 %). При цьому змін у оптичній щільності рогівки не спостерігалось (табл. 3).

Стан переднього відрізка ока та кришталика. Не було скарг, які б указували на патологічні зміни у передньому відрізку ока чи у кришталику. При об'єктивному огляді передньої камери ока (світлова біомікроскопія, гоніоскопія кута ока) не виявлено ознак її патології.

У разі проведення біомікроскопії кришталика майже в усіх обстежуваних, які повер-

Таблиця 1. Показники якості зору за опитувальником VFQ-25 у членів українських антарктичних експедицій (ум.од.)

Оціночні шкали	До експедиції	Після експедиції
Загальний стан здоров'я	62,50±19,94	64,58±22,51
Загальний рівень бачення	80,00±12,06	75,00±17,32
Очний біль	91,67±13,41	93,75±9,97
Очна працездатність	93,89±10,72	93,22±13,34
Зорова діяльність у даль	98,33±5,77	93,06±14,46
Рольові труднощі, пов'язані із зором	87,50±14,10	85,42±21,21
Соціальна залежність, пов'язана із зором	100,00	98,61±3,24
Обмеження у водінні автомашини	54,86±42,11	39,58±44,26
Кольоровий зір	100,00	97,50±8,66
Периферичний зір	100,00	95,00±11,68

Таблиця 2. Морфофункціональні показники стану основних функцій органа зору та рогівки зимівників української антарктичної експедиції

Показники	Нормативні показники в популяції	До експедиції	Після експедиції	Δ (%)
Гострота зору (з оптичною корекцією), ум.од.	0,9-1,0	0,94±0,06	0,98±0,02	4,3
Внутрішньоочний тиск, мм рт.ст.	16,0-22,0	16,50±2,72	16,00±3,06	-3,0

нулися із експедиції в Антарктику, спостерігалася підсилена дифузна опалесценція всіх його зон. Методом денситометрії зареєстровано значимі морфологічні зміни у кришталику, які свідчать про розвиток субклінічної ядерно-задньокапсулярної катаракти, а саме збільшилися середня (на 10,1 %, P<0,05) та

максимальна (на 21,6 %, P<0,05) оптична щільність кришталика; оптична щільність заднього відділу кришталика (на 13,1 %, P<0,05; табл. 4).

Результати денситометричних профілів кришталика свідчать про розвиток у зимівників помутніть у задніх його відділах – в

Таблиця 3. Динаміка морфологічного стану рогівки у зимівників українських антарктичних експедицій

Показники	Нормативні показники в популяції	До експедиції	Після експедиції	Δ (%)
Центральна товщина рогівки, мкм	470,0-620,0	534,88±29,84	458,46±31,39*	-14,3
Щільність ендотеліальних клітин на/мм ²	1800-3100	2777,58±215,99	2497,04±246,85*	-10,1
Гексагональність ендотеліальних клітин, %	30,0-99,0	59,75±4,69	49,83±4,33*	-16,6
Оптична щільність рогівки, ум.од.	-	17,94±1,76	18,08±2,31	0,8

*P<0,05.

ядрі та капсулі. У осіб більш молодого віку (до 40 років) спостерігаються переважно задньокапсулярні зміни, а серед осіб після 40 років – ядерні та ядерно-задньокапсулярні.

Стан заднього відрізка ока. Обстежувані не пред'являли скарг, які б указували на патологічні зміни у задньому відрізку ока. При об'єктивному огляді (пряма та зворотна

Таблиця 4. Динаміка морфологічного стану кришталика у зимівників українських антарктичних експедицій (ум.од.)

Показники	До експедиції	Після експедиції	Δ (%)
Оптична щільність кришталика			
середня	10,49±1,80	11,55±1,82*	10,1
максимальна	14,25±5,01	17,33±5,42*	21,6
Оптична щільність відділу кришталика			
переднього	8,73±0,78	9,13±0,95	4,6
заднього	10,40±2,48	11,76±2,09*	13,1
Оптична щільність ядра кришталика	8,43±1,98	8,62±1,40	2,3

*P<0,05.

офтальмоскопія та офтальмохромоскопія за Водовозовим, світлова біомікроскопія сітківки з макулолінзою) у більш ніж 50 % зимівників виявлено морфологічні ознаки перенесеної гострої сонячної ретинопатії (у вигляді «макулярних рубців» різної інтенсивності).

Результати вивчення стану диска зорового нерва за допомогою Гейдельбергської рети-

нальної томографії не встановили змін до та після повернення із експедиції. Всі показники відповідали популяційній нормі (табл. 5).

Також не було виявлено виражених змін у макулярній ділянці ока із використанням когерентної томографії сітківки. Однак результати комп'ютерної квантитативної периметрії макули на білий колір показали виникнення в учасників Антарктичної екс-

Таблиця 5. Динаміка морфологічного стану диска зорового нерва (ДЗН) у зимівників українських антарктичних експедицій

Показники	Нормативні показники в популяції	До експедиції	Після експедиції	Δ (%)
Площа ДЗН, мм ²	1,62-2,43	1,89±0,40	1,90±0,39	0,0
Співвідношення площі екскавації ДЗН до площі ДЗН	0,07-0,30	0,25±0,16	0,26±0,14	0,0
Форма площі екскавації ДЗН, ум.од.	-0,28 - -0,15	-0,23±0,06	-0,22±0,07	0,0
Площа нейроретинального обідка ДЗН, мм ²	1,31-1,96	1,33±0,20	1,34±0,21	0,0
Об'єм нейроретинального обідка ДЗН, мм ³	0,30-0,61	0,35±0,08	0,34±0,09	0,0
Висота контуру нервових волокон зорового нерва, мм	-	0,38±0,05	0,37±0,06	0,0
Середня товщина нервових волокон зорового нерва, мм	0,20-0,32	0,25±0,04	0,25±0,07	0,0

педиції макулопатії, яка характеризувалася значним зниженням світлочутливості до фотонів ковбачкових клітин сітківки у 6 разів (P<0,05), що може бути доклінічною ознакою макулодистрофії (табл. 6).

Вищезгадані морфофункціональні зміни вперше у світі показали, що в органі зору (рогівка, кришталік, сітківка) розвиваються інтенсивні патофізіологічні та патоморфологічні процеси, викликані надлишковою

Таблиця 6. Динаміка морфологічного та функціонального стану макули у зимівників українських антарктичних експедицій

Показники	Нормативні показники в популяції	До експедиції	Після експедиції	Δ (%)
Центральна товщина макули, мкм	220,5-294,8	255,33±17,49	254,97±17,87	0,0
Об'єм макулярної ділянки, мм ³	9,26-10,62	10,60±2,12	10,64±2,53	0,0
Середня товщина макулярної ділянки, мкм	257,1-295,0	282,92±10,20	285,96±10,44	0,0
Середнє зниження світлочутливості від показника популяційної норми, дБ	±2,0	-0,91±0,42	-6,34±0,77*	596,7

*P<0,05.

експозицію природним УФВ, в основі яких лежить пряме фотохімічне пошкодження тканин ока, а також опосередковані фотохімічні зміни, які зумовили патологічні процеси запалення та дистрофії. Зазначене цілком пояснюється раніш описаними патофізіологічними та патоморфологічними механізмами [7, 18, 19]. Подальші детальні дослідження особливостей цих механізмів можуть стати корисними для розробки фармакологічних заходів профілактики, лікування та реабілітації зорових функцій у осіб, що тривалий час перебувають в екстремальних умовах впливу природного УФВ, а виявлені клінічні зміни є науковим підґрунтям для розробки заходів первинної (гігієнічної) профілактики та раціонального медичного добору осіб для роботи в таких умовах.

Таким чином, проведеним дослідженням з'ясовано, що територію на українській антарктичній станції можна віднести до зони «надвисокого» ризику виникнення патології, зумовленої УФВ. Формування такого ризику серед зимівників спостерігається під час «антарктичного літа» з вересня по лютий, і є найбільш небезпечним з вересня по листопад, коли додатково спостерігається пікове збільшення УФВ, зумовленого формуванням над Антарктикою «озонової дірки». Внаслідок цього працівники можуть отримати максимальну експозиційну дозу УФВ з еритемною та генотоксичною дією.

Результати офтальмологічного дослідження засвідчили, що у зимівників українських антарктичних експедицій під впливом надлишкової експозиції природним УФВ розвиваються зміни в органі зору – паренхиматозно-ендотеліальна кератопатія, ядерно-задньокапсулярна факопатія, макулопатія. Виявлені патологічні стани є до- та субклінічними проявами дистрофії рогівки, катаракти та макулодистрофії.

Встановлені факти та визначені закономірності є основою для розробки диференційованих заходів з комплексної профілактики офтальмологічної патології, зумовленої

УФВ серед працівників, робочі місця яких розташовані на відкритому повітрі як в Україні, так і в умовах української антарктичної експедиції, на що будуть спрямовані подальші дослідження.

Д.В. Варивончик, С.А. Рыков, А.А. Салюков, А.Б. Мишенин, Г.Ю. Пышнов, Е.В. Моисеенко

МОРФОФУНКЦИОНАЛЬНЫЕ ИЗМЕНЕНИЯ ОРГАНА ЗРЕНИЯ У ЗИМОВЩИКОВ УКРАИНСКОЙ АНТАРКТИЧЕСКОЙ СТАНЦИИ «АКАДЕМИК ВЕРНАДСКИЙ»

Исследованием установлено, что территория Антарктики на украинской антарктической станции «Академик Вернадский» относится к зоне «сверхвысокого» риска возникновения офтальмологической патологии, обусловленной ультрафиолетовым излучением (УФИ). Результаты комплексного офтальмологического исследования 24 зимовщиков XVI и XVII украинских антарктических экспедиций (2011–2013 гг.) показали, что у них под воздействием избыточной экспозиции естественным УФИ развиваются специфические изменения в органе зрения – паренхиматозно-эндотелиальная кератопатия, ядерно-заднекапсулярная факопатия, макулопатия. Методом денситометрии роговицы зарегистрированы морфологические изменения: уменьшение центральной толщины роговицы на 14,3 %, уменьшение плотности на 10,1% и количества эндотелиальных клеток гексагональной формы на 16,6 %, ($P<0,05$); в хрусталике зарегистрированы следующие морфологические изменения: увеличение оптической плотности хрусталика: средней зоны на 10,1%, максимальной – на 21,6 %, заднего отдела – на 13,1 %, ($P<0,05$). Результаты денситометрических профилей свидетельствуют о развитии локальных помутнений в задних отделах хрусталика (в ядре и капсуле). Данные компьютерной квантитативной периметрии макулы выявили значительное снижение светочувствительности колбочковых клеток сетчатки в 6 раз ($P<0,05$). У большинства зимовщиков обнаружены морфологические признаки перенесенной острой солнечной ретинопатии. Выявленные патологические изменения являются до-, субклиническими проявлениями дистрофии роговицы, катаракты и макулодистрофии, вызванные специфическим действием естественного УФИ, что требует разработки комплексных мер профилактики.

Ключевые слова: естественное ультрафиолетовое излучение, офтальмологическая патология, Антарктика, зимовщики.

D.V. Varyvonchik, S.O. Rykov, A.O. Salyukov, A.B. Mishenin, G.Y. Pyshnov, E.V. Moiseenko

MORPHOLOGICAL CHANGES OF VISION AMONG WINTERERS IN UKRAINIAN ANTARCTIC STATION «ACADEMICIAN VERNADSKY»

The study revealed that the Antarctic territory in the area of the Ukrainian Antarctic station “Academician Vernadsky” can be referred to the zone of the «super high» risk in developing ophthalmological pathology, caused by ultraviolet radiation. The results of the comprehensive dynamic study of 24 winterers of the XVI and XVII Ukrainian Antarctic expeditions (2011–2013) showed the developing of specific changes in the organ of vision under the exposure to the excessive natural ultraviolet radiation (UVR), such as parenchymatous-endothelial keratopathy, nuclear-posteriorcapsular phacopathy, maculopathy. Morphological changes were recorded using the cornea densitometry method: a decrease of the central cornea thickness by 14,3%, a decrease of the density and the number of endothelial cells of hexagonal type by 10,1% and 16,6 %, respectively ($P<0,05$). Using densitometry method, we detected morphological changes in the lens. Specifically, we found an increase of the optic lens density: in median zone by 10,1 %, in maximal zone by 21,6 %, in posterior part by 13,1 %, $P<0,05$. The results of densitometry recordings point to the development of local opacity in the posterior lens parts (in the nucleus and in the capsule). The data of the computed quantitative macula perimetry showed a significant decrease of light sensitivity of retina conical cells by 6 times ($P<0,05$). The morphological signs of the endured acute solar retinopathy were found in more than 50% winterers. The revealed pathological changes can be considered as pre-, subclinical manifestations of the cornea dystrophy, cataracts and maculodystrophy, caused by specific action of the natural UVR, thus demanding the elaboration of the combined preventive measures.

Key words: natural ultraviolet radiation, ophthalmologic pathology, Antarctic winterers

*Institute of Medicinal Work NAMS of Ukraine, Kyiv;
P.L. Shupyk National Medical Academy of Post-Diploma Education, Kyiv;
National Antarctic Science Center, MPH of Ukraine*

REFERENCES

1. Abraham A., Cox Ch., West Sh. The Differential Effect of Ultraviolet Light Exposure on Cataract Rate across Regions of the Lens. *Invest Ophthalmol Vis Sci.* 2010;51(8):3919–23.
2. Black A., Gordon M., Heck D., Gallo M. UVB light regulates expression of antioxidants and inflammatory mediators in human corneal epithelial cells. *Biochem. Pharmacol.* 2011;81(7):873–80.

3. Chang J., Koo E., Agryn E., Hallak J. Risk factors associated with incident cataracts and cataract surgery in the Age Related Eye Disease Study (AREDS). *Ophthalmology.* 2011;118(11):2113–19.
4. Coroneo M. Ultraviolet radiation and the anterior eye. *Eye Contact Lens.* 2011;37(4):214–24.
5. Cullen A. Ozone depletion and solar ultraviolet radiation: ocular effects, a United nations environment programme perspective. *Eye Contact Lens.* 2011;37(4):185–90.
6. Estey T., Chen Y., Carpenter F. Vasiliou Structural and Functional Modifications of Corneal Crystallin ALDH3A1 by UVB Light. *PLoS One.* 2010;5(12):15218.
7. Guly H. Snow blindness and other eye problems during the heroic age of Antarctic exploration. *Wilderness Environ Med.* 2012;23(1):77–82.
8. Kim S., Koh J., Korean J. Mechanisms of Apoptosis on Human Lens Epithelium after Ultraviolet Light Exposure. *Ophthalmol.* 2011;25(3):196–201.
9. Lugg D. Antarctic medicine, 1775-1975. II. *Med J Aust.* 1975;2(9):335–37.
10. Martirosova V., Moiseyenko Y., Pyshnov G. Prevention of ophthalmological pathology in humans in extreme conditions, Methodical recommendations: NAS of Ukraine, NAMS of Ukraine, MoH of Ukraine. Kyiv, 2008. (in Russian)
11. Meyer-Rochow V. Risks, especially for the eye, emanating from the rise of solar UV-radiation in the Arctic and Antarctic regions. *Int J Circumpolar Health.* 2000;59(1):38–51.
12. Richter G., Torres M., Choudhury F., Azen S. Risk Factors for Cortical, Nuclear, Posterior Subcapsular, and Mixed Lens Opacities. *Ophthalmology.* 2012;119(3):547–54.
13. Salyukov A., Varyvonchik D. Assessment of work-related cancer hazard, caused by natural ultraviolet radiation. *Ukr J Occup Health.* 2012;1:8–20. (in Ukrainian)
14. Salyukov A., Varyvonchik D. Assessment of territorial risks of high exposures to natural ultraviolet radiation for the population and for workers, by the data of satellite observations. *Dovkillya ta zdorov'ya.* 2013;2:54–60. (in Ukrainian)
15. Scientific assessment of ozone depletion: 2002, Global Ozone Research and Monitoring Project. Report № 47. WMO – Geneva. 2003.
16. Varma Sh., Kovtun S., Rajeev-Hegde K. Role of UV Irradiation and Oxidative Stress in Cataract Formation. *Eye Contact Lens.* 2011;37(4):233–45.
17. Varyvonchik D., Pykov S., Salyukov D. Assessment of risks of ophthalmological pathology in the population and in workers, exposed to natural ultraviolet radiation. *Ophthalmological.* 2013;2:68–73. (in Ukrainian)
18. Youn H., McCanna D., Sivak J., Jones, L. In vitro ultraviolet-induced damage in human corneal, lens, and retinal pigment epithelial cells. *Mol Vis.* 2011;17:237–46.
19. Youssef P., Sheibani N., Youssef P., Albert D. Retinal light toxicity. *Eye (Lond.).* 2011;25(1):1–14.

*ДУ “Ін-т медицини праці НАМН України”, Київ;
Нац. мед. академія післядиплом. освіти ім. П.Л. Шупика, Київ;
Нац. антарктич. наук. центр МОН України
E-mail: getver1@mail.ru*

Матеріал надійшов до редакції 25.01.2013