

ДИНАМІКА РЕНТГЕНОЛОГІЧНИХ ПОКАЗНИКІВ ПРИ ЛАЗЕРНІЙ ВАПОРИЗАЦІЇ МІЖХРЕБЦЕВИХ ДИСКІВ

В.М. Шимон, І.Й. Пічкарь, В.І. Пантьо

Ужгородський національний університет, медичний факультет,
кафедра загальної хірургії, травматології та ортопедії,
88000 Україна, м. Ужгород, вул. Щедрина, 50,
тел.: (031) 644-615

УДК 616.721.1-089:615.849.19]-073.7:001.891

У даній статті приведені власні дані вимірів спонділограм у хворих після проведення лазерної вапоризації міжхребцевих дисків. Згідно наших даних висота міжтілового проміжку після виконання черезшкірної лазерної вапоризації (ЧШЛВ) незначно зменшується. Виконання ЧШЛВ, згідно наших даних, не приводить до виникнення нестабільності хребтових сегментів.

Ключові слова: рентгенографія, хребет, лазер, спонділометрія.

Вступ

Останніми роками значно збільшилась в структурі загальної захворюваності об'ємна частка дегенеративних захворювань опорно-рухового апарату в цілому, і міжхребцевих дисків зокрема.

Першим допоміжним методом діагностики, яким користується кожний лікар при первинному зверненні пацієнта з болями в спині, є спонділографія. Рентгенологічній діагностиці остеохондрозу хребта присвячено багато статей (А.С. Иванова, 1962; В.А. Дяченко, 1971; И.А. Болтунов, 1975; И.Л. Тагер, 1979). Хоча дані літератури щодо об'єктивності цього методу різняться. С.Т. Ветріле (1973) зареєстрував ознаки остеохондрозу хребта у 96% хворих, а Veil, Peters (1971) тільки у 22,4%. Це може бути пов'язано з різною об'єктивною оцінкою різних ознак остеохондрозу хребта [1]

Все більше людей з даною патологією потребують хірургічного втручання. За останні 20 років широкого розповсюдження набули різноманітні малоінвазивні хірургічні втручання (лапароскопічні, торакокопічні, артроскопічні і т.д.). Одними з них також є пункційні методи лікування патології міжхребцевих дисків (хемонуклеоліз, нуклеопластика, лазерна вапоризація, електротермопластика, кобляція), з-поміж яких лазерна вапоризація міжхребцевих дисків займає одну з перших позицій по частоті виконання. Ефективність цього методу не викликає сумнівів, що підтверджується даними різних авторів. Morelet A. (2007) зафіксував відмінні та добрі результати у 83,1%, Schatz і Talalla (1995) – у 72,8%, Tassi

(2006) – у 82,8%, Gupta (2006) – у 80%, Grönemeyer (2003) – у 73%, Casper G. (1996) – у 88%. D. Chou (2004) надає результати лікування 2400 дисків у 1275 хворих і спостереження протягом 18,5 років. Успішних результатів зафіксовано 89%, а ускладнень – менше 1%.

Згідно наших даних, кількість успішних результатів досягнуто у 79% хворих, а ускладнень зустрічались в 1,1%. Але мало дослідженим залишаються рентгенометричні показники у цих прооперованих хворих.

Мета дослідження: визначити динаміку зміни висоти міжхребцевих дисків після проведення лазерної вапоризації.

Експериментальне дослідження

Нами проведено експериментальне дослідження на міжхребцевих дисках хвостових відділів 36 білих лабораторних щурів (живою вагою 230 ± 15 г).

На міжхребцевих дисках у фронтальній площині з однієї позиції виконували вапоризацію неперервним лазерним випромінюванням.

Проведено чотири серії експерименту:

1 серія – дія лазера потужністю 6 Вт протягом 5 секунд з енергетичним навантаженням 30 Дж;

2 серія – дія лазера потужністю 10 Вт протягом 5 секунд з енергетичним навантаженням 50 Дж;

3 серія – дія лазера потужністю 14 Вт протягом 5 секунд з енергетичним навантаженням 70 Дж;

4 серія – контрольна, виконано моделювання травматичного пошкодження диску – зубним бором (діаметр 1,5 мм) на глибину до студенистого ядра.

Виведення щурів, як контрольної, так і дослідної груп, з експерименту було проведено на 14, 30 та 60 добу (по 3 щура на кожний термін в усіх серіях експерименту) шляхом передозування ефіру, у відповідності до правил «Європейської конвенції захисту хребетних тварин, які використовуються в експериментальних та інших наукових цілях» [19].

Висоту міжхребцевих дисків вимірювали у трьох зонах (дві крайові та центральна), використовуючи окуляр-мікромметр МОВ-1-16х. Використані виміри і параметри приведено у відповідність до Міжнародної системи одиниць.

Отримані цифрові дані були оброблені методами варіаційної статистики з використанням t-критерію Ст'юдента. Критичне значення рівня ймовірності приймали рівним 5%. Аналіз даних проводили з використанням програми «Statistika 6,0».

З метою об'єктивізації результатів морфологічного дослідження по вивченню

дії різних режимів вапоризації було проведено морфометричний аналіз тіл хребців. Данні досліджень наведені у таблиці 1.

Виявлено, що дія вапоризації з використанням лазерного випромінювання потужністю 6 Вт протягом 5 секунд з енергетичним навантаженням 30 Дж призводить до зменшення висоти диску у порівнянні з контролем у середньому на 20,7% (I – 22,2%, II – 19%, III – 21,1%). При цьому, асиметрії диску поміж вимірами у крайових відділах (I и III) не виявлено.

Отримані нами дані співпадають з результатами експериментальних досліджень, котрі наведено у літературі. Так, на дисках великої рогатої худоби та секвестрах, отриманих при проведенні дискектомії, доведено, що лазерна вапоризація у дозі 600 Дж призводить до зменшення об'єму диска чи секвестра на 25-32 % [2].

Таблиця 1

Висота (M ± m) міжхребцевих дисків щурів різних серій досліджень у трьох (I, II, III) його ділянках (n = 10)

Серії експериментів	Висота (мкм) міжхребцевих дисків		
	I	II	III
Інтактні тварини	1165,3 ± 6,73	1160,6 ± 5,27	1186,0 ± 24,95 P1 > 0,05
Дія лазера потужністю 6 Вт протягом 5 секунд з енергетичним навантаженням 30 Дж	906,9 ± 38,66 P < 0,001	940,0 ± 6,67 P < 0,001	936,5 ± 9,02 P > 0,001 P1 > 0,05
Дія лазера потужністю 10 Вт протягом 5 секунд з енергетичним навантаженням 50 Дж	897,8 ± 11,6 P > 0,05	942,4 ± 7,84 P > 0,05	1112,4 ± 29,15 P > 0,05 P1 < 0,001
Дія лазера потужністю 14 Вт протягом 5 секунд з енергетичним навантаженням 70 Дж	847,8 ± 5,06 P < 0,05	944,0 ± 5,94 P < 0,05	1095,6 ± 31,59 P < 0,05 P1 < 0,001

Примітка: P – вірогідні відмінності при порівнянні з міжхребцевими дисками інтактних тварин; P1 – вірогідні відмінності при порівнянні крайових відділів диску.

Використання режиму лазера потужністю 10 Вт та 14 Вт протягом 5 секунд з енергетичним навантаженням 50 Дж и 70 Дж призводить до зменшення висоти диску у ділянках нерівномірно. При цьому виявлено, що виражена асиметрія диску має місце при порівнянні крайових відділів (I и III), різниця становила між показниками 19,3% та 12,9%. Можливо, ця різниця у висоті диску пов'язана з порушенням кісткової тканини у крайовому відділі апофізів за рахунок заміщення їх сполучною чи хрящовою тканиною.

Матеріали та методи

На базі клініки ортопедії Закарпатської обласної клінічної лікарні ім. А. Новака (м. Ужгород) методом черезшкірної лазерної вапоризації (ЧШЛВ) було проліковано 64 хворих (31 чоловік і 33 жінки) із протрузіями та несеквестрованими килами міжхребцевих дисків поперекового відділу хребта.

За віком хворі були розподілені наступним чином: до 20 років – 1, 21-30 років – 14 хворих, 31-40 років – 16 хворих, 41-50 років – 15 хворих, 51-60 років – 9 хворих, 61-70 років – 8 хворих, старше 70 років – 2 хворий. Середній вік хворих склав 42,6 років.

За тривалістю захворювання розподіл був наступним: до 1 місяця – 1 хворий, 1-3 місяці – 13 хворих, 3-6 місяців – 17 хворих, 6-12 місяців – 12 хворих, 1-2 роки – 8 хворих, 2-5 років – 6 хворих, 5-10 років – 4 хворих, більше 10 років – 3 хворих.

Для верифікації діагнозу виконували КТ (15 хворих) або МРТ (32 хворих). Обидва методи дослідження були використані у 4-х хворих. Всього було виявлено патологію 136 міжхребцевих дисків, з яких було 108 протрузій та 28 кил.

Розміри протрузій були наступні: до 3 мм – 36, 3,1-6 мм – 70, 6-8 мм – 2, більше 8 мм – 0. Розміри кил: 0, 3-6 мм – 11, 6-8 мм – 15, більше 8 мм – 2.

Рівень виявлених протрузій: Th₁₁₋₁₂ – 1; L₁₋₂ – 4; L₂₋₃ – 5; L₃₋₄ – 17; L₄₋₅ – 37; L_{5-S1} – 44. Рівень виявлених кил: L₁₋₂ – 0; L₂₋₃ – 0; L₃₋₄ – 3; L₄₋₅ – 15; L_{5-S1} – 10. Також було виявлено вентральні кили розміром по 6 мм на рівнях L₂₋₃, L₃₋₄, L₄₋₅.

Всім хворим перед операцією виконували рентгенографію поперекового відділу хребта в передньо-задній та боковій проекціях з суворою центрацією на уражений сегмент. Дані рентгенограми також виконували на контрольних оглядах через 1, 3, 6 та 12 місяців.

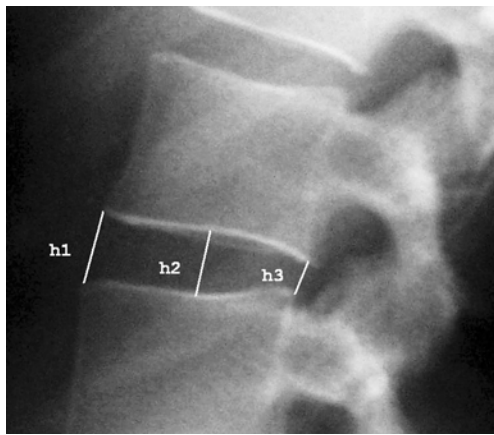


Рис. 1. Вимірювання висоти міжхребцевого диску

При виконанні всіх знімків рентгенографії трубка знаходилась на одній висоті

(120 см), що допомогло уникнути зайвих похибок при вимірах висоти міжхребцевих дисків.

Вимірювали величини h_1 , h_2 , h_3 і визначали середнє значення.

Велику увагу приділяли функціональній спонділографії, оскільки вона дозволяє виявити патологічну рухомість хребців в горизонтальній площині. Функціональні знімки виконувались у 8 хворих, в яких клінічно були наявні ознаки нестабільності.

Джерелом високоінтенсивного лазерного випромінювання слугував вітчизняний діодний лазер «Ліка-хірург» (ПМВП «Фотоніка Плюс», м. Черкаси) з довжиною хвилі лазерного випромінювання 940 нм, потужністю до 30 Вт та можливістю роботи у постійному і модульованому режимах.

Виконували лазерну вапоризацію диска неперервним лазерним випромінюванням потужністю 6 Вт протягом 25 секунд (5 раз по 5 секунд). Кожного разу пункційну голку підтягували, а лазерний провідник проводили глибше, що дозволяло уникнути перегріву голки та створити пропорційну резервну порожнину. При цьому сумарне енергетичне навантаження на міжхребцевий диск складало близько 150 Дж.

Результати та їх обговорення

Контрольні огляди проводили через 1, 3, 6 та 12 місяців.

При виконанні всіх знімків рентгенографії трубка знаходилась на одній висоті (120 см), що допомогло уникнути зайвих похибок при вимірах висоти міжхребцевих дисків.

На огляд через 1 місяць з'явився 61 хворий, через 3 місяці – 53 хворих, через 6 місяців – 42 хворих, через 1 рік – 29 хворих. Хворим виконували рентгенографію поперекового відділу хребта в передньо-задній та боковій проекціях з суворою центрацією на уражений сегмент.

Нижче наведені середні значення отриманих даних при вимірах висоти міжхребцевих дисків.

Таблиця 2

Середня висота міжхребцевих дисків на різних рівнях

Рівень	До операції	Розміри після операції				
		1	3	6	9	12
L2-3	13,3±2,9	12,3±2,9	11,9±3,2	11,9±1,9	11,5±2,3	11,2±2,1
L3-4	14,3±3	14,2±4,1	14,7±3	15,3±3	14,5±3	14,1±4
L4-5	14,2±2,5	14,2±2,8	13,7±2,5	13,7±2,3	13,2±1,8	12,9±1,9
L5-S1	12,1±2,7	12,1±3	11,7±2,5	11,6±2,1	11,1±2,3	10,4±2,5

Середня висота міжхребцевих дисків

До операції	Розміри після операції														
	1 місяць			3 місяці			6 місяців			9 місяців			12 місяців		
	I	II	III	I	II	III	I	II	III	I	II	III	I	II	III
13,4±2,8	13,5±1,6			13,1±1,4			13,1±1,7			16,6±1,6			12,2±1,7		

Як видно з наведених вище даних, висота міжхребцевого проміжку рівномірно зменшувалась з часом. Ці результати співпадають з результатами проведених нами експериментальних досліджень.

Нестабільності хребцевих сегментів після виконання ЧШЛВ нами виявлено не було.

Висновки

1. Оптимальним для проведення ЧШЛВ є діодний лазер з довжиною хвилі лазерного випромінювання 940 нм та потужністю 6 Вт.

2. Висота міжтілового проміжку після виконання ЧШЛВ незначно зменшується.

3. Виконання ЧШЛВ не призводить до виникнення нестабільності хребтових сегментів.

Література

1. Волков Е.Б. Внутридисковые инъекции папаина в лечении остеохондроза поясничного отдела позвоночника // Дисс. на соискание ученой степени канд. мед. наук: спец. 14.00.22 «Травматология и ортопедия». – Харьков, 1982 – 220 с.
2. Зорин Н.А. Пункционная лазерная вапоризация секвестрированных грыж межпозвоноковых дисков / Н.А. Зорин, Ю.И. Кирпа, В. Сабодаш // Український нейрохірургічний журнал. – 2000. – № 1 (9). – С. 37-40.
3. Frobin W. Objective measurement of the height of lumbar intervertebral disks from lateral roentgen views of the spine / W. Frobin, P. Brinckmann, M. Biggemann // Zeitschrift fur Orthopadie und ihre Grenzgebiete. – 1997. – Vol. 135, № 5. – P. 394-402.
4. Hansen C. Roentgen morphology following interventions of the lumbar intervertebral disk / C. Hansen, J. Tillmann, H. Vogel // Rontgenblatter. – 1986. – Vol. 39, № 10. – P. 280-286.

ДИНАМИКА РЕНТГЕНОЛОГИЧЕСКИХ ПОКАЗАТЕЛЕЙ ПРИ ЛАЗЕРНОЙ ВАПОРИЗАЦИИ МЕЖПОЗВОНОЧНЫХ ДИСКОВ

В.М. Шимон, И.И. Пичкар, В.И. Пантьо

Ужгородський національний університет, медичинський факультет,
кафедра общей хирургии, травматологии и ортопедии,
88000 Украина, г. Ужгород, ул. Щедрина, 50,
тел.: (031) 644-615

В данной статье приведены собственные данные измерений спондилограм у больных после проведения чрезкожной лазерной вапоризации (ЧКЛВ) межпозвоноковых дисков. Согласно нашим данным, высота межтелового промежутка после выполнения лазерной вапоризации незначительно уменьшается. Выполнение ЧКЛВ, по результатам наших исследований, не приводит к возникновению нестабильности позвоночных сегментов.

Ключевые слова: рентгенография, позвоночник, лазер, спондилометрия.

DYNAMIC OF RENTGENOLOGICAL SIGNS AFTER PERCUTANEOUS LASER DISC DECOMPRESSION

V.M. Shimon, I.I. Pichkar, V.I. Pantyo

Uzhgorod National University, Medical Faculty,
Department of General Surgery with Traumatology Year,
88000 Ukraine, Uzhgorod, Shchedrina Str., 50,
tel.: (031) 644-615

Own data of measuring of spondilograms in patients after PLDD is shown. In obedience to our information the height of interbody interval after implementation of PLDD diminishes insignificantly. Implementation of PLDD in obedience to our information does not result in the origin of instability of vertebral segments.

Key words: sciagraphy, spine, laser, spondilometry.