

## ЕФЕКТИВНІСТЬ ЛІКУВАННЯ ГЕНЕРАЛІЗОВАНОГО ПАРОДОНТИТУ НИЗЬКОІНТЕНСИВНИМ ЛАЗЕРНИМ ВИПРОМІНЮВАННЯМ В ЕКСПЕРИМЕНТІ

<sup>1</sup>О.І.Годована, <sup>2</sup>О.Ю.Ключівська, <sup>2</sup>Р.С.Стойка

<sup>1</sup>Львівський національний медичний університет імені Данила Галицького,  
вул. Пекарська 69, м. Львів, 79011, Україна,  
тел.: +38(067)708-00-78, e-mail: ohodovana@gmail.com

<sup>2</sup>Інститут біології клітини НАН України,  
вул. Драгоманова 14/16, м. Львів, 79005, Україна,  
тел.: +38(032)261-22-87, e-mail: stoika@cellbiol.lviv.ua

*Представлено результати клінічних, гістологічних та гістохімічних досліджень впливу лазерного випромінювання у поєднанні з гелем на основі хондроїтину на загоєння змодельованого пародонтиту щура. Встановлено вищу ефективність запропонованого підходу для досягнення оптимального рівня репаративних процесів у тканинах пародонту, зокрема, завдяки застосуванню лазерного випромінювання у поєднанні з фармакологічною дією гелю, виготовленого на основі хондроїтину*

**Ключові слова:** генералізований пародонтит, низькоінтенсивне лазерне випромінювання, експериментальні тварини, глікозаміноглікани.

### Вступ

Захворювання тканин пародонту є однією з фундаментальних проблем стоматології, які проявляються змінами, що віддзеркалюють стан не тільки зубо-щелепної системи, але й організму в цілому. Генералізований характер запально-деструктивних змін і прогресуючий перебіг з частими загостреннями можна віднести до особливостей ушкоджень пародонтального комплексу [12, 13].

Трансформація запалення тканин ясен (гінгівіту) в пародонтит супроводжується руйнуванням нормального прилягання тканин до зуба з формуванням пародонтальної кишені, епітелій якої надмірно стоншується, а цілісність руйнується запальним інфільтратом. За таких умов епітелій проліферує в апікальному напрямку, що призводить до подальшого поглиблення кишені [10].

У процесі розвитку пародонтиту відбувається порушення нейротканинних взаємовідношень в яснах. Зменшення нейротрофічного впливу виражається зниженням захисної функції епітелію, що стає вразливим стосовно мікробного фактора, здатного проникати в епітелійну верству та виділяти протеолітичні ферменти. Відтак, порушується проникність базальної мембрани, біологічна рівновага порожнини рота та виникає типова

картина запально-дистрофічного процесу [9, 11].

Активну роль у формуванні тканин пародонту та процесах розвитку і репарації відіграють сульфатовані глікозаміноглікани (сГАГ), що мають безпосередній вплив на побудову колагенового остову тканин пародонту. У даний час значно більшого розуміння набуває тезис про те, що не бактерії та їх продукти, а самі клітини запального інфільтрату провокують руйнування тканин пародонтального комплексу [9].

Один з ймовірних механізмів розвитку запального процесу в тканинах пародонту, можна уявити наступним чином [3]:

1. Дія бактерійних ендотоксинів у поєднанні з протеазами на зубної бляшки і ясенної рідини.

2. Дегрануляція опасистих клітин (накопичення серотоніну, гістаміну, гепарину) поряд із зміною активності ферментів калікреїн-кінінової системи та їхніх інгібіторів.

3. Дезінтеграція глікозаміногліканів (ГАГ) – підвищення проникності судин.

4. Порушення ресинтезу колагену (зміна активності колагенази), зміна бар'єрної функції (місцева реактивність) і загальної реактивності пародонту.

Усе вищезазначене вказує на необхідність продовження досліджень не лише з метою

уточнення етіологічних та патогенетичних факторів захворювань тканин пародонту, але й для проведення комбінованого комплексного лікування.

Серед численних лікувально-профілактичних заходів, які застосовують при лікуванні генералізованого пародонтиту значну увагу приділяють фізіотерапевтичним методам. Фізичні фактори специфічно діють на біофізичні, біохімічні та патофізіологічні механізми патологічного процесу, що зумовлює диференційований підхід до вибору лікувального середника [7, 14].

У лікуванні хронічного генералізованого пародонтиту (ХГП) лазерне випромінювання проявляє протизапальну, антимікробну, імунomodуючу та десенсибілізуючу дію, стимулює репарацію тканин, а також знижує гістогематичні бар'єри при запальному процесі [1, 8]. Разом з тим, на сьогодні залишаються не вирішеними питання впливу лазерного випромінювання на рівень ГАГ (фотофорез патогенетично спрямованим медикаментозним середником) у процесі лікування генералізованого пародонтиту.

В літературі не виявлено повідомлень про вплив низькоінтенсивного лазерного випромінювання на ушкоджені тканини пародонту щурів із змодельованим системним остеопоротичним процесом та генералізованим пародонтитом. Відсутні також дані про вміст глікозаміногліканів пародонтального комплексу щура до та після патогенетично спрямованого лікування із застосуванням лазеротерапії.

Отже, **мета** даного дослідження полягала в експериментальному вивченні впливу лазерного випромінювання різного типу у поєднанні з гелем на основі хондроїтину на перебіг пародонтиту та репаративні процеси за участю ГАГ.

### Матеріали та методи

Експериментальне дослідження проведене на базі віварію ЛНМУ ім. Данила Галицького на 25 білих нелінійних щурах поділених на 5 груп (по 5 тварин у кожній групі). Робота виконана з дотриманням міжнародних принципів Європейської конвенції про захист хребетних тварин (European convention for the protection of vertebrate animals used for experimental and other scientific purposes, Страсбург, 1986) відповідно до «Загальних етичних принципів експериментів на тваринах» схвалених I Національним конгресом із біоетики (Київ, 2001). Протокол дослідження обговорений і схвалений Комісією з питань біоетики ЛНМУ імені Данила Галицького.

Тваринам протягом двох місяців моделювали генералізований остеопоротичний процес [6], що супроводжувався розбалансуванням білково-мінерального обміну та розвитком резорбтивних процесів в альвеолярній кістці. Місцево ушкодження пародонтального комплексу проводили під ефірним наркозом способом руйнування циркулярної зв'язки гострим екскаватором з одночасною аплікацією 10% розчину соляної кислоти.

Для лікування пародонтиту використали два лазерних прилади. Першим випромінювачем був гелій-неоновий лазер «АЛОУ-2» виробництва заводу «Полярон» (Львів, Україна). Потужність випромінювання 5 мВт, довжина хвилі 633 нм, режим роботи – безперервний. Другим випромінювачем був напівпровідниковий лазер «Laser Energy» виробництва Optica Laser (Болгарія). Потужність випромінювання 25 мВт, довжина хвилі 658 нм, режим роботи – безперервний.

У роботі застосовували контактну методику трансорального опромінення тканин пародонту з лазерним фотофорезом гелю на основі хондроїтину (5 лікувальних процедур через день). У першу групу увійшли 5 тварин, опромінені гелій-неоновим лазером «АЛОУ-2» протягом 3 хв. Другу групу склали 5 тварин – опромінені протягом 1 хв. напівпровідниковим лазером «Laser Energy». Третю групу тварин опромінювали гелій-неоновим лазером «АЛОУ-2» із нанесенням на ділянку опромінення гелю. Четверту групу опромінювали 1 хв. напівпровідниковим лазером «Laser Energy» у поєднанні з нанесенням гелю. П'ята група – це тварини з пародонтитом, яких не піддавали лікуванню.

За тваринами спостерігали упродовж 10 днів. При цьому застосовували клінічні методи обстеження (оцінка стану тканин пародонту, вимірювання пародонтальних кишень). Рухомість зубів оцінювали наступним чином: I ступінь – рухомість у вестибуло-оральному напрямку, II ступінь – рухомість у медіо-дистальному напрямку, III ступінь – рухомість у вертикальному напрямку.

Перед нанесенням гелю і застосуванням лазерів тварин вводили в ефірний наркоз. Виведення тварин з експерименту здійснювали шляхом збільшення дози ефірного наркозу. Забирали тканини ясен та кістки альвеолярного відростка для проведення гістологічного та гістохімічного досліджень [2, 4, 5].

### Результати та обговорення

Клінічна картина перебігу змодельованого у тварин пародонтиту супроводжувалась

типовими ознаками запального процесу. Залежно від реактивності організму в окремих тварин слизова оболонка ясен була яскраво

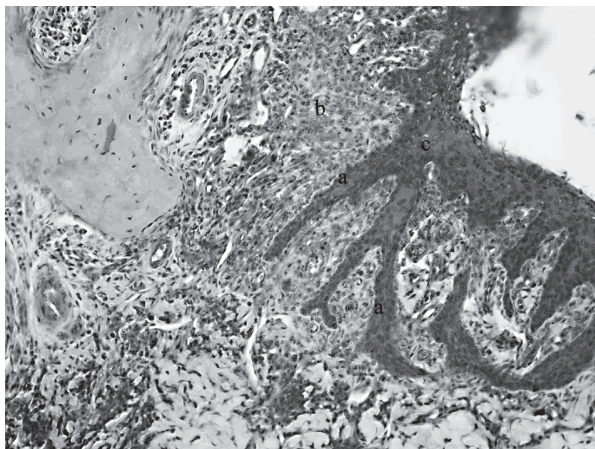


Рис. 1. Пародонтит III ступеня. Акантоподібні розростання епітелію (а). Массивна лімфо-плазмочитарна-нейтрофільна інфільтрація сполучної тканини власної пластинки слизової ясен (b). Вакуольна дистрофія епітеліоцитів (с). Гематоксилін-еозин, х 200

гіперемована, простежувався набряк, спонтанна кровотеча та гноетеча з пародонтальних кишень. В окремих випадках зміни запального характеру супроводжувались явищами застійної гіперемії, пастозністю ясен, в'ялою ексудацією з пародонтальних кишень. Також простежувалася рухомість зубів I, II та III ступеня важкості.

За результатами гістологічного та гістохімічного досліджень декальцинованих фрагмен-

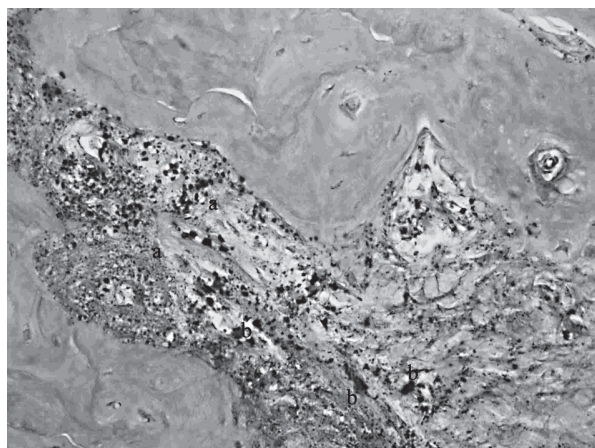


Рис. 2. Пародонтит III ступеня важкості. Збільшення кількості кислих (а) та нейтральних ГАГ (b) в періодонті. PAS-реакція з дофарбуванням альціановим синім за Стідманом, х 400

тів пародонтального комплексу встановлено, що при пародонтиті в окремих ділянках мають

місце некротичні зміни епітеліальних клітин з вираженою десквамацією та формуванням поверхневих дефектів. Подекуди простежувалося надмірне утворення зроговілої речовини (гіперкератоз). В окремих ділянках унаслідок проліферації остистих та базальних клітин, потовщення остистого шару, епітеліальний пласт формував невеликі шипуваті потовщення, що занурюються у сполучну тканину власної пластинки (акантоз).

У зоні епітеліального прикріплення та внутрішнього епітелію сполучнотканинні сосочки відсутні. Клітини епітеліального прикріплення зазнають некротичних змін. Капіляри власної пластинки розширені, містять сегментоядерні нейтрофіли, лімфоцити, плазматичні клітини. Подекуди спостерігали периваскулярні набряки. В окремих ділянках (особливо тих, що розташо-

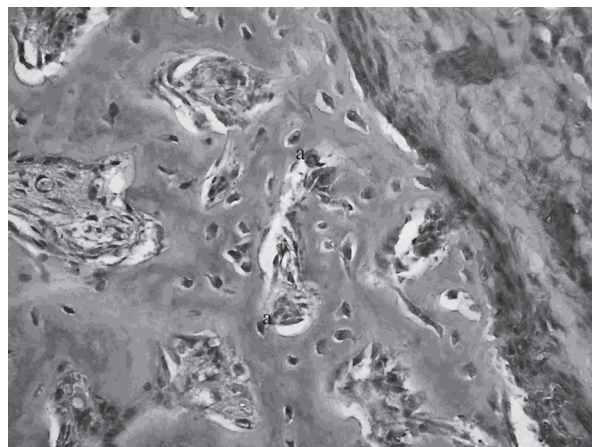


Рис. 3. Кислі ГАГ (а) в каналі остеона. PAS-реакція з дофарбуванням альціановим синім за Стідманом (в модифікації Ліллі), х 400

вані поблизу вираженого некротичного ураження епітеліального пласту) власна пластинка була рясно інфільтрована нейтрофілами, плазматичними клітинами, лімфоцитами. В окремих ділянках простежували набрякання фібробластів (рис. 1), а в періодонтальній щілині - дилатацію судин і периваскулярний набряк.

Візуалізували сформовану пародонтальну кишеньку, заповнену некротичним детритом, серед якого подекуди були наявні нейтрофіли та лімфоцити. У стінках судин власної пластинки виявлено збільшення рівня основних ГАГ. Вздовж пучків колагенових волокон періодонту кількість нейтральних ГАГ була дещо зменшена, а кількість кислих ГАГ – подекуди незначно збільшена. У стромі, вздовж периферії пародонтальної кишеньки, збільшувалась кількість ГАГ, в основному, за рахунок кислих форм. У ділянках



руйнування цементу зуба виявлено збільшену кількість основних та кислих ГАГ (рис. 2).

У зонах деструкції дентинні каналці були інтенсивно PAS-позитивні та містили незначну кількість кислих ГАГ. В альвеолярних відростках виявляли значну кількість PAS-позитивних

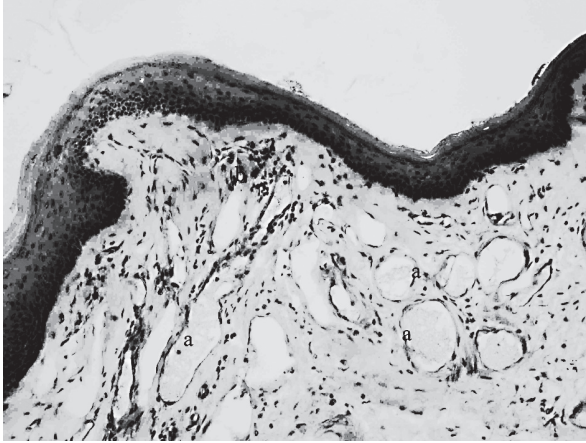


Рис. 4. Розширення та переповнення кров'ю судин (а), що розташовані на межі між альвеолярною кісткою та періодонтом. Розширення та переповнення судин каналів остеонів (b). Гематоксилін-еозин, x 400

речовин. Подекуди спостерігали деструкцію кісткової тканини за типом гладкої та остеокластичної резорбції. Впродовж лікування за допомогою лазерного апарату «АЛОУ-2» у зоні фокусування променя простежували анемічну ділянку (рис. 3).

У зоні використання приладу «Laser Energy» безпосередньо після експозиції простежували ділянку гіперемії, а в останні сеанси експерименту – посилений капілярний рисунок ясен (рис. 4).

Поєднання лазерного опромінення із застосуванням гелю, що містить хондроїтин, дозволило отримати кращі результати. Поєднання гелю з дією приладу «Laser Energy» дозволили зменшити рівень гіперемії тканин відразу після процедури. Проведені дослідження засвідчили, що аплікації гелю на основі хондроїтину у поєднанні з світлолікуванням призводили до швидшого зниження симптомів набряку і запалення ясен. Різниця полягала лише у тому, що завдяки комбінованому використанню низькоінтенсивного лазерного випромінювання та гелю досягнуто більш інтенсивної репарації тканин із відновни-

ми процесами зв'язкового апарату і ремоделюванням прилеглої альвеолярної кістки.

До кінця експерименту у тварин дослідних груп виявлено покращення динаміки клінічних змін, зокрема зникали набряки, ексудативні явища, знижувалася рухомість зубів, ясна набували блідо-рожевого кольору. Простежували нормалізацію структури епітелію (відсутні ознаки гіперкератозу, акантозу, некротичних змін), зменшувалась інфільтрація сполучної тканини власної пластинки слизової ясен, спостерігалась регенерація структурних елементів періодонту. Епітелій ясен на препаратах був позбавлений вrostання, пласт епітелію був рівним (рис. 5).

У тварин контрольної групи, що не отримували лікування, продовжувався в'ялий перебіг процесу з явищами фіброзних змін у ділянці зубо-епітелійного прикріплення, місцями з формуванням лакун.

### Висновки

Дослідження впливу на репаративні процеси тканин пародонту гелю на основі хондроїтину у поєднанні з лазерним опроміненням, зокрема при використанні напівпровідникового лазера

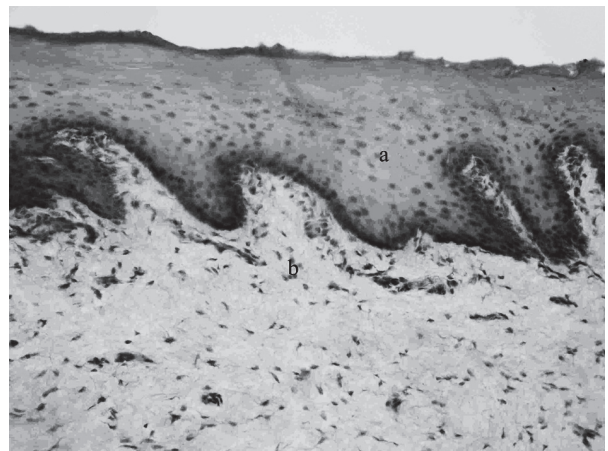


Рис. 5. Багатошаровий плоский зроговілий епітелій (а). Відсутність інфільтрації сполучної тканини власної пластинки слизової ясен (b). Гематоксилін-еозин, x 400

«Laser Energy», виявило високу ефективність цього методу в оптимізації процесів відновлення пародонтальних структур, зокрема регуляції рівня та спектру глікозаміногліканів.

### Література

1. Бургонский В.Г. Теоретические и практические аспекты применения лазеров в стоматологии //Современная стоматология. - 2007. - №1. - С.10-15.

2. Волкова О.В. Основы гистологии с гистологической техникой. – 2-е изд., перераб. и доп. /О.В. Волкова, Ю.К. Елецкий. – М. Медицина, 1982. – 304 с.

3. Иванов В.С. Заболевания пародонта. – М.: Медицинское информационное агентство, 2001. – 300 с.
4. Лилли Р. Патогистологическая техника и практическая гистохимия /Пер. с англ. под ред. В.В. Португалола. Изд-во «Мир». – Москва, 1969. - 645 с.
5. Лупа Х. Основы гистохимии /Пер. с нем. под ред. Н.Т. Райхлина. – Изд-во «Мир». – Москва, 1980. – 343 с.
6. Мазур І.П. Клінічне та експериментальне обґрунтування застосування „Космолу” в комплексному лікуванні захворювань пародонту у осіб різного віку і статі: Автореф. дис... канд. мед. наук: 14.01.21 / Нац. мед. ун-т ім. О.О.Богомольця. — К., 1996. - 20 с.
7. Прохончуков А.А. Лазеры в комплексном лечении заболеваний пародонта / А.А. Прохончуков., Р.И. Михайлова, Е.П. Бугай и др. // Стоматология. – 1989. - №4. – С. 76-79.
8. Тарасенко С.В., Агапов В.С., Трухина Г.М., Течиев С.К., Арцибушев В.И. Профилактика воспалительных осложнений после операции остео-

- синтеза нижней челюсти путем применения сочетанного воздействия низкочастотного ультразвука и лазера / С.В. Тарасенко, В.С. Агапов, Г.М. Трухина и др. // Стоматология. – 2001. - №2. – С. 33-35.
9. Carranza's Clinical Periodontology. – 9th ed. /edited by M.G.Newman, H.H. Takei, F.A. Carranza. – 2002. – 1033 p.
  10. Fundamental of periodontics /edited by T.G. Wilson, J.K. Kornman. – 2-nd ed. – 2003. – 659 p.
  11. Kornman K.S., Loe H. The role of local factors in the etiology of periodontal diseases //Periodontol. 2000. – 1993. – Vol. 2, №1. – P. 83-97.
  12. Kornman K.S. Mapping the pathogenesis of periodontitis: a new look /Kornman K.S. //J. Periodontology. – 2008. – Suppl. 8. – P. 1560-1568.
  13. Persson G.R. Perspectives of periodontal risk factors // J. Int. Acad. Periodontol. – 2008. - №3. - P. 71-80.
  14. Saxen L. The scientific basis of periodontal treatment // Int. Dent. S. - 1985.-V.35.-©4.-P.291-296.

### **ЭФФЕКТИВНОСТЬ ЛЕЧЕНИЯ ГЕНЕРАЛИЗОВАННОГО ПАРОДОНТИТА НИЗКОИНТЕНСИВНЫМ ЛАЗЕРНЫМ ИЗЛУЧЕНИЕМ В ЭКСПЕРИМЕНТЕ.**

*Годована О.И., Ключивска О.Ю., Стойка Р.С.*

*Представлены результаты клинических, гистологических и гистохимических исследований влияния лазерного излучения с одновременным использованием геля на основе хондроитина на заживление смоделированного пародонтита у крыс. Установлена эффективность предлагаемого подхода для достижения оптимального уровня репаративных процессов в тканях пародонта, в частности благодаря использованию лазерного излучения совместно с фармакологическим действием геля, изготовленного на основе хондроитина*

**Ключевые слова:** генерализованный пародонтит, низкоинтенсивное лазерное излучение, экспериментальные животные, гликозаминогликаны.

### **EFFECTIVENESS OF PERIODONTAL DISEASE TREATMENT BY LOW INTENSIVE LASER RADIATION IN EXPERIMENT**

*Hodovana O., Klyuchivska O., Stoika R.*

*The results of the clinical, histological and histochemical investigations of the effect produced by laser irradiation combined with chondroitin-based gel on healing of modeled periodontitis in rats are presented. Higher efficacy of the proposed approach for achievement of optimum reparative processes in periodontal tissues, in particular, due to application of photophoresis in combination with pharmaceutical action of chondroitin-based gel has been established.*

**Keywords:** generalized periodontitis, low intensive laser radiation, experimental animals, glycosaminoglycans.