

ИЗУЧЕНИЕ МОРФОЛОГИЧЕСКИХ ИЗМЕНЕНИЙ В ПЕРИФЕРИЧЕСКИХ НЕРВАХ ПОСЛЕ ЛАЗЕРОХИРУРГИЧЕСКОЙ ДЕНЕРВАЦИИ (ЭКСПЕРИМЕНТАЛЬНОЕ ИССЛЕДОВАНИЕ)

Н.Ф. Посохов, О.В. Горбунов

Государственное учреждение «Институт неврологии, психиатрии и наркологии
Национальной Академии медицинских наук Украины», г. Харьков
тел. +38(050)677-77-53, +38(063)237-06-25, e-mail: valeo037@bk.ru, posohov@bk.ru

В работе представлены результаты экспериментального изучения морфологических изменений в периферическом нерве после лазерной нейротомии в различные сроки после оперативного вмешательства. Полученные результаты свидетельствуют о преимуществах и перспективности лазерохирургического способа, который может быть использован для деструкции краниальных нервов и образований вегетативной нервной системы лица у больных с фармакорезистентными формами прозопалгий. Необходимо дальнейшее экспериментальное изучение лазерохирургического способа лечения лицевых болей.

Ключевые слова: лазерная нейротомия, лазерная деструкция нерва, хирургическое лечение прозопалгий, хирургическое лечение невралгии тройничного нерва, патоморфологическое изучение изменений после лазерной деструкции нерва.

Введение

Несмотря на достаточно большое количество исследований и публикаций, проблема хирургического лечения больных с тяжелыми формами прозопалгий до настоящего времени по-прежнему актуальна. В последние годы отмечается тенденция к более широкому применению малоинвазивных технологий, в том числе и различных чрескожных пункционных методов деструкции нервных образований лица. С этой целью в настоящее время применялись методы: алкоголизации (введенный в клиническую практику Schlosser еще в 1903 г.); электрокоагуляции (М. Kirsehner, 1932); гидротермической деструкции тройничного узла и чувствительного корешка (R. Jaeger, 1954; Л.Я. Лившиц, 1965); феноловых блокад (А. Jefferson, 1963; Н.Я. Васин, 1973); криодеструкции (В.И. Сипитый, Н.Ф. Посохов, 1984 г.); лазерной деструкции (А.И. Козель, 1996; Н.Ф. Посохов, В.Г. Черненко, А.В. Пыхтин, 2010) [1, 2, 4, 5, 6, 7, 8, 9, 11, 12, 13, 14, 15, 16, 17, 18, 19, 20, 21, 22, 23, 24, 25, 26, 27, 28]. В научной литературе имеются лишь единичные публикации, посвященные изучению патоморфологических изменений в нервных стволах и окружающих тканях после деструктивных методов лечения [3, 9, 10, 11, 12, 13]. Экспериментально-морфологических

работ, посвященных изучению лазерной деструкции, в доступной нам литературе мы не нашли.

Цель работы - провести экспериментальное изучение морфологических изменений в периферическом нервном стволе и в окружающих тканях в динамике после лазерохирургической денервации.

Материалы и методы

Экспериментальное исследование было проведено на 49 половозрелых экспериментальных животных (белых крысах-самцах линии Вистар с начальной массой 200-250 г.) с соблюдением международных и украинских законодательных актов. Под общим обезболиванием (внутрибрюшинным тиопентал-натриевым наркозом) после соответствующей обработки кожных покровов в проекции седалищного нерва в средней трети бедра производился линейный разрез кожи. С применением микроинструментария и увеличительной оптики выделялся седалищный нерв, после чего производилась его деструкция лазерным излучением инфракрасного диапазона с длиной волны 980 нм при мощности излучения 3 Вт и суммарной дозой облучения 50 Дж. В качестве источника лазерного излучения использовался коагулятор лазерный универсальный «Лика-Хи-

рург» (ЧМПП «Фотоника Плюс») отечественного производства. Рана зашивалась наглухо однорядными узловыми швами. В послеоперационном периоде за животными осуществлялось динамическое наблюдение. Для изучения динамики патоморфологических изменений в различные сроки после операции лазерной нейротомии седалищного нерва животные выводились из эксперимента через 1, 3, 7, 14, 21 и 30 суток.

Зона оперативного вмешательства изучалась путем макро-микроскопического препарирования при увеличении в 2,5-3,5 раза. Для гистологического исследования производился забор нервно-сосудистого пучка с прилежащими мышцами и фасциями в зоне выполненного ранее оперативного вмешательства и для контроля - симметрично на противоположной стороне. Основное внимание было уделено изучению волокон в стволе седалищного нерва крыс на разных стадиях дегенерации и репарации после лазерной деструкции. Применялись различные гистологические методики окраски: гематоксилин-эозином (обзорная методика), по Ван-Гизону (прослеживались клеточные элементы соединительной ткани и коллагеновые волокна), окраска по методу Ниссля, серебрение по Бильшовскому (позволяло выявить состояние нейрофибрилл), по методу Крутзай (выявляли состояние миелиновых оболочек нервных волокон).

Критериями для оценки состояния структурно-функциональной организации нерва в зоне лазерной деструкции послужили следующие морфологические изменения: характер и выраженность деструктивных изменений, глубина деструкции, интенсивность (учитывали характер и интенсивность повреждения миелиновых оболочек и осевых цилиндров нервных волокон, оболочек нервных волокон (элементов эпинеурии и перинеурии), характер и распространённость последующих клеточных реакций, темпы нормализации структуры нервного волокна, пролиферативную активность элементов соединительной ткани, сосудов, Шванновских клеток.

Контролем служили анатомические препараты неоперированных животных (1-я контрольная группа) и препараты животных, подвергнутых лишь хирургическому доступу к нервному стволу без каких-либо деструктивных воздействий на него (2-я контрольная группа).

Результаты

Ультраструктурная организация седалищного нерва крыс близка строению периферических ветвей тройничного нерва человека [3,

10]. Установлено, что каждый пучок нервных волокон отграничен перинеуральной оболочкой, которая состоит из двух слоёв клеточных структур. Непосредственно контактируют с нервными волокнами плоские клетки эпителиального типа – нейроэпителиальные клетки, тонкие цитоплазматические отростки которых образуют зоны контактов путём чешуеподобного перекрытия и интердигитаций. Клетки отграничены от эндоневрия и внешнего слоя перинеуральной оболочки базальными мембранами. Кнаружи от нейроэпителиального слоя определяются разнонаправленные пучки коллагеновых волокон и удлинённые веретеноподобные клетки фибробластического ряда. Между пучками коллагеновых волокон определяются прослойки аморфного вещества. В нервных пучках седалищного нерва крыс размещаются миелинизированные и немиелинизированные волокна, окруженные эндоневрием, в состав которого входят элементы гемокроциркуляторного русла. Эндоневрий образован тонкими отростками фибробластов, тела которых размещаются вокруг кровеносных сосудов (адвентиционные фибробласты), а отростки формируют тонкую сетку между нервными волокнами. Основными структурами нервных пучков являются нервные волокна – миелинизированные и немиелинизированные, расположенные без определённого порядка; миелинизированных волокон – большинство. Диаметр миелинизированных волокон составляет 8-20 мкм. В составе миелинизированных волокон определяются ядра леммоцитов (Шванновских клеток) с преобладанием деконденсированного хроматина. Протоплазма (цитоплазма) нервных волокон плотно прилегает к миелиновой оболочке, повторяя её контуры.

Этологическое наблюдение за прооперированными животными выявляло отсутствие выраженных болевых проявлений, быструю заживляемость операционных ран, полное отсутствие инфекционных осложнений, отсутствие трофических нарушений, высокую способность животных к восстановлению двигательных функций в конечностях после лазерной деструкции седалищного нерва в эксперименте, быстрое восстановление пищевого и поведенческих рефлексов (1 - 7 сутки).

При макроскопическом изучении зоны лазерной деструкции (выбранной в качестве модели лечебной денервации) в первые сутки обращало на себя внимание сохранение анатомической целостности наружных соединительнотканых оболочек нерва. Микроскопически - в эпинеурии имеется циркулярно охватывающая нерв зона ко-

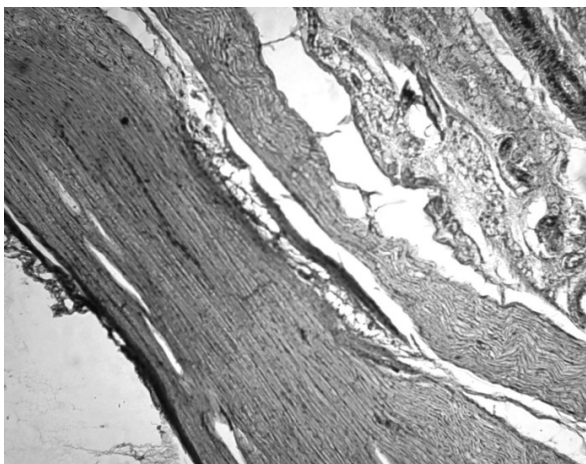


Рис. 1. Седалищный нерв крысы через 1 сутки после лазерокоагуляции, видна циркулярно охватывающая нерв зона уплотнения (коагуляции) в эпиневррии, обзорная окраска гематоксилин-эозином, увеличение x 400

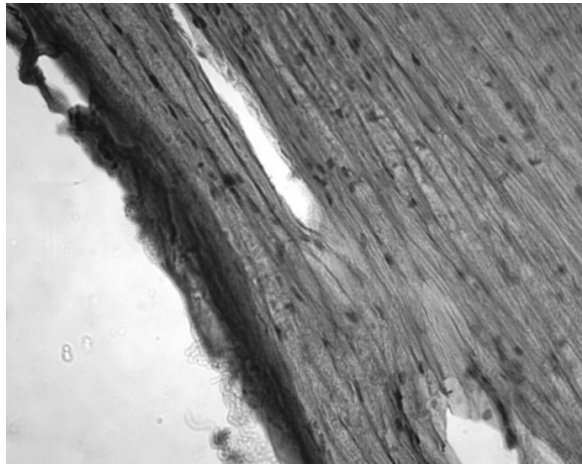


Рис. 2. Седалищный нерв крысы через 1 сутки после лазерокоагуляции, видна циркулярно охватывающая нерв зона уплотнения (коагуляции) в эпиневррии, обзорная окраска гематоксилин-эозином, увеличение x 900

агуляции (коагуляционного некроза) в виде локального уплотнения тканей. Седалищный нерв крысы в данном случае напоминает форму “песочных часов” с локальным сужением в зоне воздействия энергии лазера. Общая структура нервного ствола на обзорных гистологических препаратах, кроме зоны центрального уплотнения, изменена мало, ориентация волокон в нервном стволе не нарушена (рис. 1, 2).

Изученная нами динамика деструктивных и репаративных процессов показала, что в очаге лазерной деструкции в ранние сроки (3 суток) регистрировалась слабая выраженность экссудативного компонента и круглоклеточной инфильтрации. В первые сутки после проведенной операции наблюдалось повреждение сосудов в окружающих тканях с разрушением

их стенок, кровоизлияниями, в клетчатке имел место умеренный отёк, в части сосудов – краевое стояние лейкоцитов. С третьих суток наблюдается очаговая лейкоцитарная инфильтрация, по нашим наблюдениям, не достигающая значительной выраженности. Постепенное рассасывание кровоизлияний и уменьшение лейкоцитарной инфильтрации наблюдалось с 3 по 7 сутки исследования (рис. 3, 4).

Исследование соединительнотканых элементов (фибробластов) окружающих нерв тканей показывает их умеренную пролиферативную активность с 6-7 суток и до конца эксперимента. В мышцах в разные сроки наблюдалось уплотнение миофибрилл (последствия коагуляции белка).

В препаратах, окрашенных по методу Крутзай, с первых суток исследования виден избира-

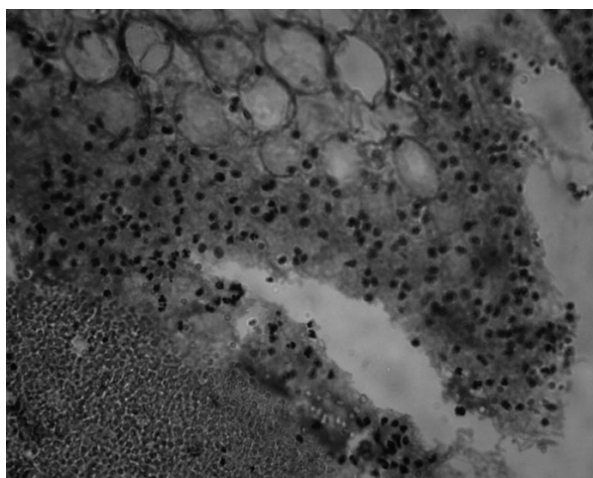


Рис. 3. Умеренная очаговая лейкоцитарная инфильтрация и мелкие кровоизлияния на 3 сутки исследования, окраска гематоксилин-эозином, увеличение x 400

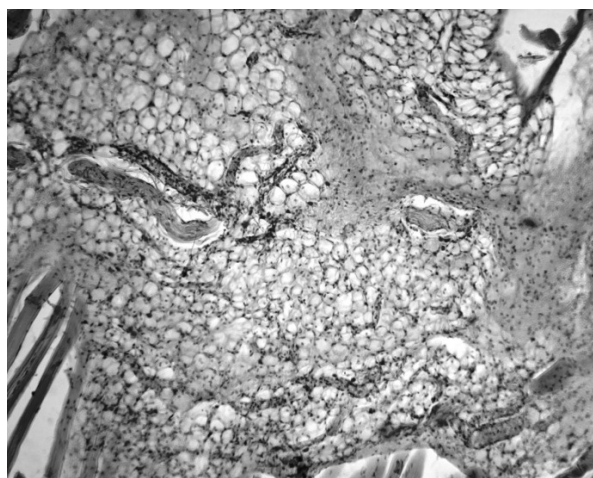

Рис. 4. Умеренная активность соединительнотканых элементов окружающих нерв тканей на 7 сутки исследования, окраска гематоксилин-эозином, увеличение x100

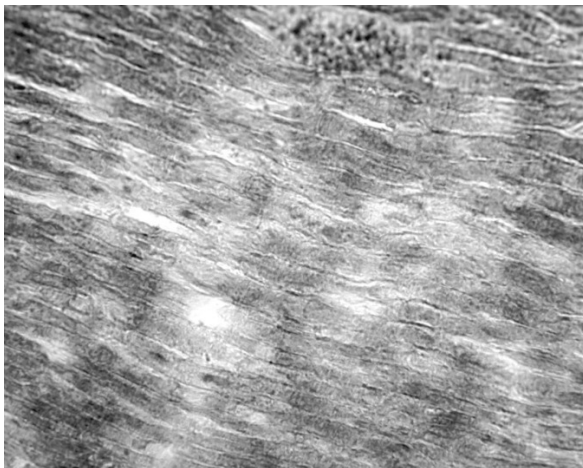


Рис. 5. Зона прямой травматической демиелинизации седалищного нерва крысы через 1 сутки после лазерной деструкции, “проплешины” с неравномерным окрашиванием в структуре миелина, извитость и фрагментация осевых цилиндров; окраска по методу Крутзай, увеличение x 900 с иммерсией




Рис. 6. Зона прямой травматической демиелинизации седалищного нерва крысы через 3 суток после его лазерной деструкции, “проплешины” с неравномерным окрашиванием в структуре миелина, извитость и фрагментация осевых цилиндров; окраска по методу Крутзай, увеличение x 1000 с иммерсией

тельный частичный распад миелиновых оболочек нервных волокон и осевых цилиндров (“проплешины”). Хорошо видно, что миелин окрашен в бледно-серый либо желтоватый цвет, границы нервных волокон нечёткие. Осевые цилиндры извиты либо фрагментированы (рис. 5, 6).

В сроки 7-14 и 21 суток эксперимента наблюдаются продолжающиеся процессы дезинтеграции в нервных стволах с мелко- и крупноглыбчатым распадом миелина, при сохранности ядер Шванновских клеток, что хорошо видно при окраске препаратов по методу Ниссля, позволяющем видеть ядра клеток по ходу нервных волокон (рис. 7, 8).

В зоне лазерной деструкции, начиная с 30 суток картина меняется, наблюдаются процес-

сы, расцененные нами как признаки восстановления структуры нерва с ремиелинизацией (рис. 9, 10).

В ряде случаев проведена лазерная нейротомия с нарушением анатомической целостности седалищного нерва. При лазерной нейротомии в ранние сроки (1-3 суток) макро- и микроскопически визуализируется полное пересечение нерва с прилегающей зоной внутриволоконной вакуолизации, тем не менее, проксимальнее зоны повреждения микроскопические изменения минимальны (рис. 11, 12).

В сроки с 21 суток до 1 месяца после проведения лазерной нейротомии в нервных стволах проксимальнее уровня пересечения, наряду с признаками

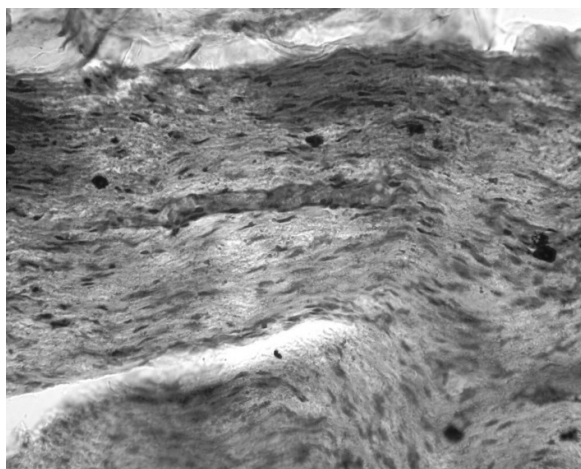


Рис. 7. Мелко- и крупноглыбчатый распад миелина при сохранении ядер Шванновских клеток, окраска по методу Ниссля, увеличение x 400 (14 сутки исследования)

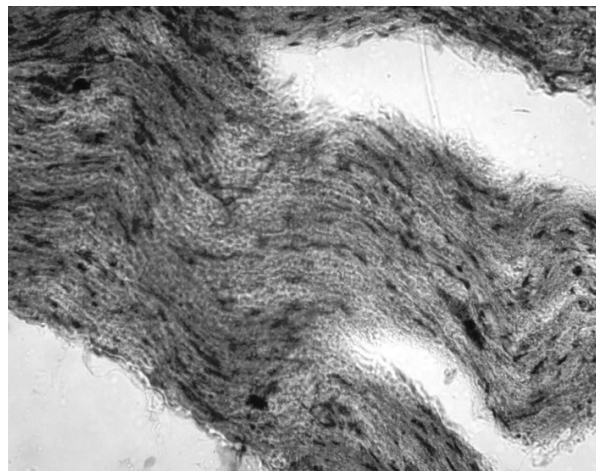


Рис. 8. Мелко- и крупноглыбчатый распад миелина при сохранении ядер Шванновских клеток, окраска по методу Ниссля, увеличение x 400 (21 сутки исследования)

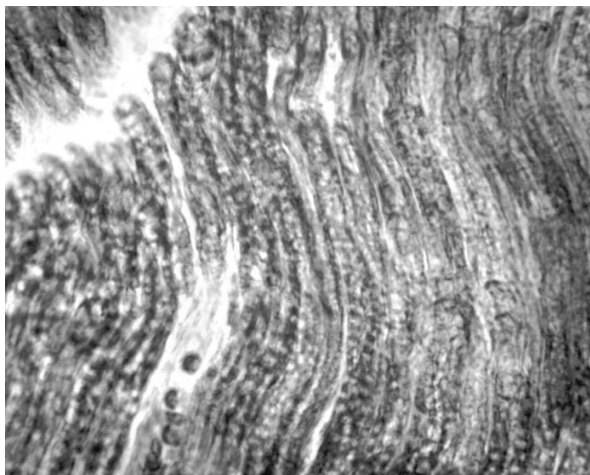


Рис. 9. Ремиелинизация (своеобразная равномерная “вакуолизация” миелина); 30 сутки после лазерной нейротомии; окраска на миелин по Крутзай (продольный срез волокон), увеличение x 900

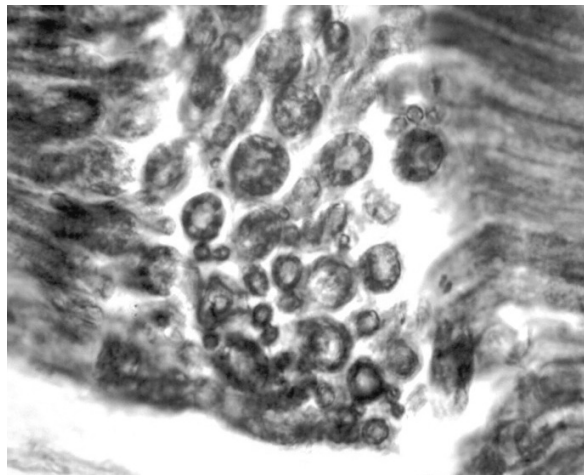


Рис. 10. Ремиелинизация (своеобразная равномерная “вакуолизация” миелина); 30 сутки после лазерной нейротомии, окраска на миелин по Крутзай (поперечный срез волокон), увеличение x 1000 с иммерсией

регенерации осевых цилиндров нервных волокон (удлинение), наблюдается их хаотичное переплетение с формированием образований с частичными признаками невром, но без пролиферации Шванновских клеток, неполное восстановление или отсутствие восстановления миелиновых оболочек, в прилежащем проксимальном участке нерва, в ряде случаев наблюдается умеренный склероз периневрия (по ходу отдельных волокон) и, как видно на гистологических препаратах, практически полностью отсутствует круглоклеточная инфильтрация (рис. 13, 14, 15, 16).

Выводы

Проведенные нами экспериментально-морфологические исследования, свидетельствуют

о том, что суть лазерной деструкции нервного ствола (как метода лечебной денервации) заключается в нарушении проводимости по волокну в результате прямой травматической демиелинизации оболочек нервных волокон и фрагментации осевых цилиндров нервных волокон, при сохранении соединительнотканых структурных элементов эпинеурия и периневрия.

Избирательный частичный распад миелиновых оболочек нервных волокон обеспечивает прерывание проводимости по нервному стволу (в клинике аналогично нарушению проводимости по периферическим ветвям и чувствительному корешку тройничного нерва).

Сохранность анатомической структуры соединительнотканых элементов эпи- и перинев-

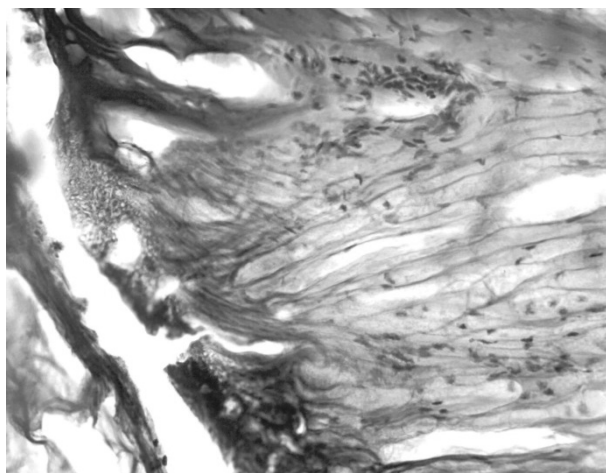


Рис. 11. Седалищный нерв крысы через 1 сутки после лазерной нейротомии; место пересечения нерва с видимой зоной коагуляции и внутриволокноной вакуолизации, окраска гематоксилин-эозином, увеличение x 900

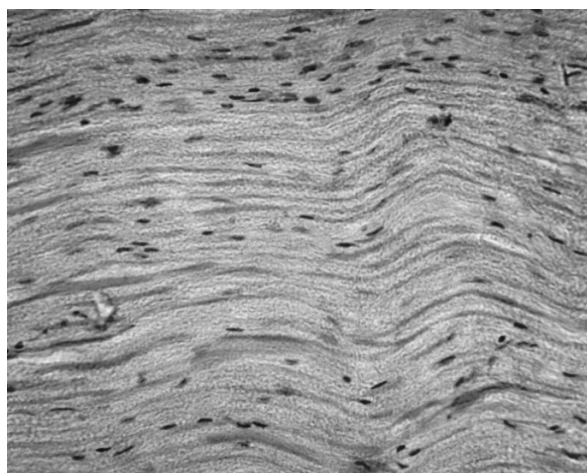


Рис. 12. Седалищный нерв крысы через 1 сутки после лазерной нейротомии; участок проксимальнее зоны пересечения, где изменения минимальны; окраска гематоксилин-эозином, увеличение x 900

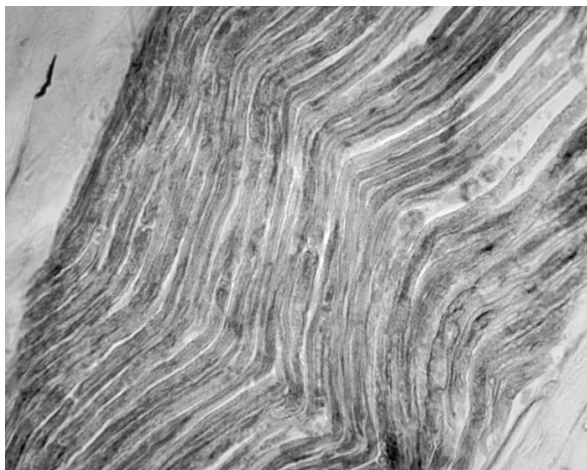


Рис. 13. Седалищный нерв крысы, 21 сутки после лазерной нейротомии; умеренный склероз периневрия по ходу отдельных волокон, участок проксимальнее зоны пересечения, окраска на миелин по методу Крузай, увеличение x 900, с иммерсией

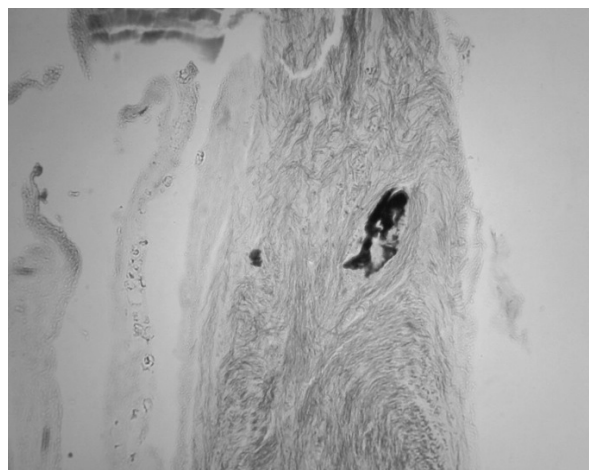


Рис. 14. Седалищный нерв крысы, 30 сутки после лазерной нейротомии; хаотичная регенерация осевых цилиндров с их извитостью и переплетением на участке проксимальнее лазерной нейротомии, образование имеет признаки невромы, но без пролиферации Шванновских клеток, осевые цилиндры не имеют миелиновых оболочек, видны глыбки разрушенного миелина, окраска на миелин по методу Крузай, увеличение x 100, с иммерсией

рия обеспечивает в последующем благоприятные условия для регенерации и восстановления структуры нерва.

Недостатком лазерной деструкции, как метода лечения прозопалгии, можно считать сохранение всё той же высокой способности к регенерации, что сохраняется в нерве и в других тканях, которые подвергались лазерной коагуляции.

Полученные нами результаты дают теоретическую основу для разработки новых нейрохирургических методов лечения прозопалгии с применением высокоэнергетического лазерного излучения.

Многие вопросы патоморфологии лазерной деструкции нервных образований остаются еще недостаточно понятными, что требует продолжения исследований.

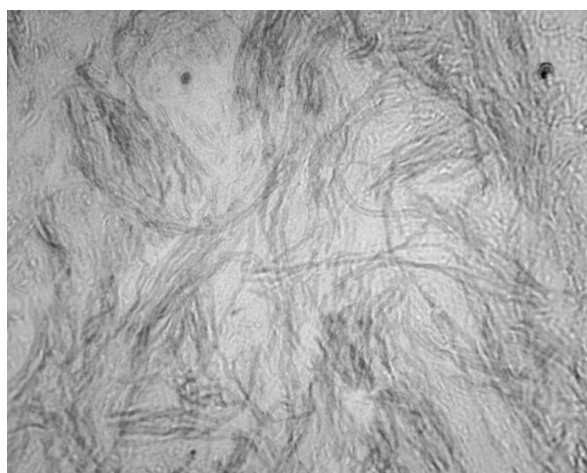

Рис. 15. Седалищный нерв крысы, 30 сутки после лазерной нейротомии; хаотичная регенерация осевых цилиндров с их извитостью и переплетением на участке проксимальнее лазерной нейротомии, образование имеет признаки невромы, но без пролиферации Шванновских клеток, осевые цилиндры не имеют миелиновых оболочек, окраска на миелин по методу Крузай, увеличение x 1000, с иммерсией

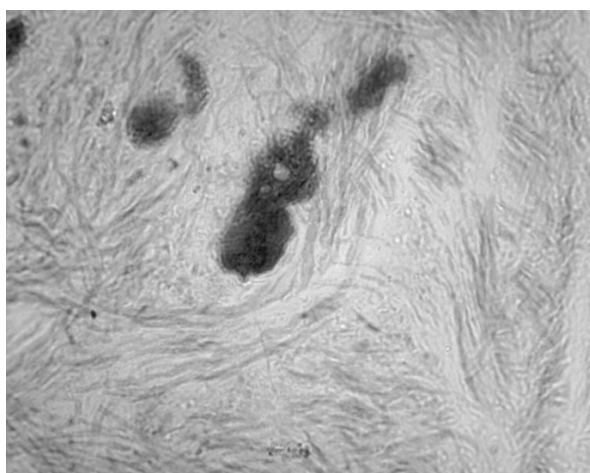


Рис. 16. Седалищный нерв крысы, 30 сутки после лазерной нейротомии; хаотичная регенерация осевых цилиндров с их извитостью и переплетением на участке проксимальнее лазерной нейротомии, образование имеет признаки невромы, но без пролиферации Шванновских клеток, осевые цилиндры не имеют миелиновых оболочек, видны глыбки разрушенного миелина, окраска на миелин по методу Крузай, увеличение x 1000, с иммерсией

Литература

1. Васин Н.Я. О методике и результатах феноловых блокад Гассерова узла при тяжелых формах лицевых болей / Н.Я. Васин // Журнал вопросы нейрохирургии им. Н.Н. Бурденко. – 1973. – №2. – С. 16-22.
2. Лившиц Л.Я. Направленная гидротермическая деструкция чувствительного корешка тройничного нерва как метод лечения тригеминальной невралгии / Л.Я. Лившиц // Вопросы нейрохирургии. – 1965. – №4. – С. 47-52.
3. Матківський Р.М. Ультраструктурна організація сидничного нерва / Р.М. Матківський // Клінічна анатомія та оперативна хірургія. - 2007. -Т.6. - №1. - С.16-19.
4. Оглезнев К.Я. Использование лазера в хирургии периферических нервов / К.Я. Оглезнев, К.В. Славин // Журнал «Вопросы нейрохирургии им. Н.Н. Бурденко». – 1991. - №2. – С. 31-32.
5. Патент 2067012 Российской Федерации, МПК А61N5/06, А61M37/00. Способ лечения невралгии тройничного нерва по козелю / А.И. Козель, С.Т. Исмагилова, А.И. Морозов; заявитель и патентообладатель Акционерное общество закрытого типа Научно-производственная фирма «МИК». - №94041306/14 ; заявл. 11.11.1994; опубл. 27.09.1996.
6. Патент 69236 Україна, МПК А61В 18/02. Спосіб лікування невралгії трійчастого нерва / М.Ф. Посохов, В.Г. Черненко, О.В. Пыхтин; заявник і патентовласник ДУ «Інститут неврології, психіатрії та наркології НАМН України». - №u20111451; заявл. 28.09.11; опубл. 25.04.12. Бюл. №8/2012.
7. Патент 76598 Україна, МПК А61N 5/06. Спосіб лікування невралгії трійчастого нерва методом лазерної нейротомії периферичних гілок / М.Ф. Посохов, В.І. Цимбалюк, О.В. Пыхтин, С.М. Посохов, О.В. Горбунов, А.М. Коробов, В.В. Холін; заявник і патентовласник ДУ «Інститут неврології, психіатрії та наркології НАМН України». - №u201207521; заявл. 19.06.12; опубл. 10.01.13. Бюл. №1/2013.
8. Посохов Н.Ф. Дифференцированное хирургическое лечение больных с тяжелыми формами невралгии тройничного нерва / Н.Ф. Посохов, А.В. Пыхтин // Международный глобальный симпозиум по проблемам боли «Подходы к пониманию механизмов и лечению симптомов боли» (22-24 августа 2012 г, Санкт-Петербург). - СПб, 2012. - С. 90-91.
9. Посохов Н.Ф. Экспериментально-морфологическое изучение лазерохирургического способа лечения тяжелых форм прозопагий (сообщение 1) / Н.Ф. Посохов, В.И. Цымбалюк, А.В. Пыхтин, О.В. Горбунов // Материалы XXXVIII Международной научно-практической конференции «Применение лазеров в медицине и биологии» (3-6 октября 2012 г., Ялта). - Харьков, 2012. - С.115-117.
10. Регенерация седалищного нерва кролика после перерезки и применения различных хирургических методов / Г.Н. Акоев, Г.С. Кокин, Е.И. Чумасов [и др.] // Журнал «Вопросы нейрохирургии им. Н.Н. Бурденко». – 1988. - №6. – С. 32-37.
11. Сипитый В.И. Кривохирургическое лечение тяжелых форм невралгии тройничного нерва / В.И. Сипитый, Н.Ф. Посохов, В.А. Пятикоп. - Х.: Основа, 1995. - 112 с.
12. Царев А.А. Топографо-анатомические особенности ветвления нервов задних конечностей крыс / А.А. Царев // Морфология. – 2008. – Т. II. - №3. – С. 81-83.
13. Шенгелия Н.Ш. Клинико-экспериментальное обоснование метода алкоголизации при невралгии тройничного нерва (Клинико-морфологическое исследование) [Текст] / Н.Ш. Шенгелия. – Тбилиси: Из-во «Мецниереба», 1981. – 132 с.
14. A method of surgical laser treatment of trigeminal neuralgia / M.F. Posokhov, V.I. Tsybaliuk, O.V. Pykhtin [etc.] // International Congress of International Medical Laser Association «Laser Helsinki 2012» and XXXVII International Scientific and Practical Conference «Application of Lasers in Medicine and Biology». - 24-27 August 2012, Helsinki, Finland. - Volume 9, Supplement 1 (2012). - P. S8.
15. Broggi G. Percutaneous selective cryolysis of the Gasserian Ganglion for the relief of trigeminal neuralgia / G. Broggi // Acta Neurochir. – 1977. – V. 38. - №1-2. – P. 147.
16. Harris W. Alcohol injection of the gasserian ganglion for trigeminal neuralgia / W. Harris // Lancet. – 1912. - №1. – P. 218-221.
17. Hortel F. Die Leitungsanästhesie und Injektionsbehandlung des Ganglion Gasserii und der Trigemiusstamme / F. Hortel // Arch Klin Chir. – 1912. - №100. – P. 193-292.
18. Jaeger R. The results of injecting hot water into the gasserian ganglion for the relief of tic douloureux / R. Jaeger // J. Neurosurg. – 1959. – V. 16. - №6. – P. 656-663.
19. Jefferson A. Trigeminal root and ganglion injections using phenol in glycerine for the relief of trigeminal neuralgia / A. Jefferson // Neurol Neurosurg Psychiatry. – 1963. – №26. – P. 345- 352.
20. Kirschner M. Die Punktionstechnik und die Elektrokoagulation des Ganglion Gasserii: über «gezielte» Operationen. / M. Kirschner // Arch Klin Chir. – 1933. – №176. – P. 581-620.
21. Kirschner M. Zur Elektrochirurgie / M. Kirschner // Arch Klin Chic. – 1931. – №167. – P. 761-768.
22. Nugent GR. Trigeminal neuralgia: treatment by percutaneous electrocoagulation. In: Wilkins RH, Rengachary SS, eds. Neurosurgery. 2nd ed. New York: Mc-Graw-Hill; 1996. – P. 3945-3951.
23. Nugent GR. Trigeminal neuralgia: treatment by percutaneous electrocoagulation. In: Wilkins RH, Rengachary SS, eds. Neurosurgery. 2nd ed. New York: McGraw-Hill; 1996. – P. 3945-3951.
24. Rovit RL. Percutaneous radiofrequency thermal coagulation of the gasserian ganglion. In: Rovit RL, Murali R, Jannetta PJ, eds. Trigeminal Neuralgia. Baltimore: Williams & Wilkins; P. 109-136.
25. Sweet W.H. Controlled thermocoagulation of trigeminal ganglion and rootlets for differential destruction of pain fibers Part 1: trigeminal neuralgia / W.H. Sweet, J.G. Wepsic // J. Neurosurg. - 1974. - №40. – P. 143-156.
26. Sweet W.H. The history of the development of treatment for trigeminal neuralgia /W.H. Sweet // Clin Neurosurg. – 1985. – №32. - P. 294-318.
27. Taptas N. Les injections d'alcool dans le

ganglion de Gasser a travers le trou ovale / N. Taptas // Presse Med. – 1911. – №19. – P. 798- 799.

R.H. Wikins // Surgical management of pain. - Thime: New York, Stuttgart, 2002. - P. 288-303.

28. Wilkins R.H. Trigeminal Neuralgia: historical overview, with emphasis on surgical treatment /

**ВИВЧЕННЯ МОРФОЛОГІЧНИХ ЗМІН В ПЕРИФЕРИЧНИХ НЕРВАХ
ПІСЛЯ ЛАЗЕРОХІРУРГІЧНОЇ ДЕНЕРВАЦІЇ (ЕКСПЕРИМЕНТАЛЬНЕ ДОСЛІДЖЕННЯ)**

М.Ф. Посохов, О.В. Горбунов

Державна установа «Інститут неврології, психіатрії та наркології

Національної Академії медичних наук України», м. Харків

тел. +38(050)677-77-53, +38(063)237-06-25, e-mail: valeo037@bk.ru, posohov@bk.ru

У роботі представлені результати експериментального вивчення морфологічних змін в периферичному нерві після лазерної нейротомії в різні терміни після оперативного втручання. Отримані результати свідчать про переваги та перспективність лазерохірургічного способу, який може бути використаний для деструкції краніальних нервів і утворень вегетативної нервової системи обличчя у хворих з фармакорезистентними формами прозопалгії. Необхідне подальше експериментальне вивчення лазерохірургічного способу лікування лицьових болів.

Ключові слова: *лазерна нейротомія, лазерна деструкція нерва, хірургічне лікування прозопалгій, хірургічне лікування невралгії трійчастого нерва, патоморфологічне вивчення змін після лазерної деструкції нерва.*

**THE STUDY OF MORPHOLOGICAL CHANGES IN THE PERIPHERAL NERVES
AFTER LASER SURGICAL DENERVATION (EXPERIMENTAL STUDY)**

M.F. Posokhov, O.V. Gorbunov

“Institute of Neurology, Psychiatry and Narcology of the

National Academy of Medical Sciences of Ukraine” State Institution, Kharkov

тел. +38 050 677 77 53, +38 063 237 06 25, e-mail: valeo037@bk.ru, posohov@bk.ru

The paper presents the results of an experimental study of the morphological changes in the peripheral nerve after laser neurotomy at different times after surgery. The results show the advantages and prospects a laser surgery method which can be used for destruction of the cranial nerves and autonomic nervous system structures of face in patients with drug-resistant forms of prosopalgia. Needs further experimental study a laser surgery treatment of facial pain.

Keywords: *laser neurotomy, laser destruction of the nerve, surgical treatment of prosopalgia, surgical treatment of trigeminal neuralgia, morphological study of changes after laser destruction of nerve.*