

**РЕЗУЛЬТАТЫ ЭКСПЕРИМЕНТАЛЬНО-МОРФОЛОГИЧЕСКОГО
ИССЛЕДОВАНИЯ РЕГЕНЕРАЦИИ ПЕРИФЕРИЧЕСКОГО НЕРВА
ПОД ВЛИЯНИЕМ КРАСНОГО ИЗЛУЧЕНИЯ СВЕТОДИОДОВ
И ИМПУЛЬСНОГО МАГНИТНОГО ПОЛЯ**

Посохов Н.Ф., *Чухраев Н.В., Горбунов О.В., **Коробов А.М., Михайлов А.И.

ГУ «Институт неврологии, психиатрии и наркологии НАМН Украины»,

ул. Академика Павлова, 46, г. Харьков, 61068 Украина,

тел.: +38(050)677-77-53, e-mail: valeo037@bk.ru;

*ООО «НМЦ Мединтех»,

ул. Почайненская, 23, оф.2, г. Киев, Украина, тел. +38(044)531-37 09, e-mail: nv1111@mail.ru;

** Харьковский национальный университет имени В.Н.Каразина,

пл. Свободы, 4, г. Харьков, 61022 Украина,

тел.: +38(067)731-14-31, e-mail: amkorobov@mail.ru

В статье представлены результаты экспериментально-морфологических исследований регенерации периферических нервов на модели седалищного нерва крысы после его травматического повреждения с последующей светодиодной терапией изолированно и в сочетании с магнитотерапией.

Ключевые слова: периферический нерв, травматическое повреждение нерва, магнитотерапия, фототерапия, регенерация нерва.

Введение и цель исследования

В большинстве стран мира частота заболеваний и травм периферических нервов имеет тенденцию к росту. Травмы периферических нервов составляют около 10% всех травм и более чем в половине случаев сопровождаются инвалидизацией. При этом подавляющее большинство случаев приходится на пациентов трудоспособного возраста [2].

В отличие от центральной нервной системы, периферические нервы теоретически способны полностью восстанавливаться после повреждения за счет активации специализированных шванновских клеток, образующих миелиновые оболочки нервных волокон и являющихся проводниками для аксонов. Несмотря на способность периферических нервов к регенерации, эффективность восстановления нервной проводимости в периферическом нерве при применении ряда лечебных мероприятий и лекарственных средств часто остается неудовлетворительной, что обусловлено недостаточно полным структурным восстановлением нерва (во многом связанным с рубцеванием) и соответственно - частичной или полной утратой его специализированной функции (обеспечения движения, чувствительности, трофики) [2, 3].

Поэтому необходим поиск эффективных терапевтических средств, способствующих полной репаративной регенерации с заменой поврежденной ткани тканью аналогичного строения, в отличие от неполной - с замещением дефекта соединительной тканью (рубцом).

Нами определенные надежды возлагаются на достижение большей полноты регенерации нерва за счет воздействия импульсным магнитным полем и низкоинтенсивным (нетепловым) световым излучением [6, 7]. Однако эффективность этих факторов и механизмы их действия пока изучены недостаточно.

При травматическом повреждении нерва наблюдается полное или частичное (в ряде случаев не асептическое) повреждение соединительнотканых, миелиновых оболочек и нервных проводников - аксонов в нервном стволе. Необратимость патологических процессов, препятствующих восстановлению структуры и функции нерва и приводящих к дистрофически-атрофическим изменениям в нем, в первую очередь связана с формированием после повреждения соединительнотканного рубца (с коллагенизацией).

Травматические невротии при сохранении целостности невралных оболочек (за исклю-

чением тракционного механизма повреждения) имеют лучший прогноз, чем повреждения по типу невротмезиса (полного и неполного разрыва). Многолетней практикой доказано, что необходимым условием регенерации при прерывании нервного ствола является четкое сопоставление проксимального и дистального участков поврежденного нерва. Это достигается сшиванием его концов эпинеуральным швом, в отдаленном периоде травмы - с иссечением рубцовой ткани, ткани невром; в ряде случаев используется аутологичный трансплантат нерва [3, 9, 10]. Независимо от того, как рано после перерезки сшит нерв, восстановление происходит одинаково – в форме врастания вновь образованных нервных волокон в сохранившиеся эндоневральные трубки дистального нервного отростка.

Считается, что при частичном повреждении нерва на любом уровне восстановление происходит за счет сохранившихся аксонов, которые разрастаются и ветвятся, давая многочисленные отростки, направляющиеся к денервированным участкам через эндоневральные трубки дистального нервного отростка, что получило название «спрутинг» (от англ. to sprout - пускать ростки, ветвиться). «Спрутинг» лежит в основе компенсаторно-приспособительной реиннервации. В более поздние сроки при благоприятных условиях происходит восстановление функций поврежденных аксонов (собственной или первичной иннервации), что приводит к двойной или множественной иннервации одних и тех же мышечных волокон, поскольку последние задолго до регенерации прерванных аксонов получают нервные окончания от соседних, неповрежденных аксонов [5].

В итоге не всегда обеспечивается качественная функция движения, что может быть связано с неселективной реиннервацией мышцы-эффектора и, соответственно, с десинхронизацией между центральным и периферическим компонентами локомоции [12].

Известно, что электростимуляция нервного ствола приводит к ускорению регенеративных процессов и восстановлению функции нерва [4, 14]. Несмотря на достаточно длительное применение магнитных полей с лечебной целью, в доступной литературе нет единой точки зрения относительно их влияния на процессы регенерации в нервном стволе [1, 10, 11, 13], а качественные морфологические исследования этого вопроса не проводились.

В ряде работ показана роль света в стимуляции процессов микроциркуляции, стимуляции противовоспалительных процессов, внутриклеточной и тканевой регенерации [8].

Целью настоящего исследования было изучение эффективности воздействия красного излучения светодиодов (изолированно и в сочетании с воздействием импульсного магнитного поля) на регенерацию периферического (седалищного) нерва у экспериментальных животных.

Материалы и методы

Экспериментально-морфологическое исследование регенерации нервных стволов после их частичной нейротомии проведено на белых половозрелых крысах-самцах линии Вистар возрастом 4-5 месяцев и с начальной массой тела 240-250 г. В эксперименте задействовано 3 группы животных по 6 особей в каждой группе.

Во всех случаях оперативное вмешательство выполнялось под наркозом путем внутрибрюшинного введения 0,5% раствора тиопентала натрия в дозе 14-18 мг на кг массы тела животного. После введения в наркоз животное укладывалось на бок. Конечности фиксировались к операционной площадке с помощью марлевых бинтов. Обработка операционного поля проводилась последовательно: 70° спиртом - дважды; 2% спиртовым раствором йода и 70° спиртом - однократно; 1% спиртовым раствором йода - после изоляции операционного поля, перед разрезом кожи, перед накладыванием швов на кожу и после их наложения. По задней поверхности бедра в проекции седалищного нерва проводился линейный разрез мягких тканей (последовательно кожи, жировой клетчатки, фасций) длиной около 25 мм. Затем края раны и мышцы разводились зажимами Кохера. Под операционным микроскопом с увеличением $\times 4-24$ с помощью микрохирургического инструментария путем препаровки производился доступ к средней трети ствола седалищного нерва. Нерв фиксировался с помощью тупого микрохирургического крючка. Поперечник нерва условно делился на четыре равных участка, после чего производились два продольных разреза периневрия на границе наружных и внутренних четвертей. Выделялись пучки средних двух четвертей, которые пересекались с помощью микрохирургических ножниц интраневрально, при этом повреждение периневрия было минимальным. Рана после контроля гемостаза зашивалась наглухо однорядным кожно-фасциальным швом. Кожный шов обрабатывался 2% спиртовым раствором йода (рис. 1).

В I (контрольной) группе крыс проведена вышеописанным способом нейротомия 2/4 волокон седалищного нерва с минимальным повреждением наружной соединительнотканной оболочки нерва – периневрия, без дальнейшего физиотерапевтического воздействия. Экспериментальные

животные II группы после аналогичной нейротомии подвергались воздействию красного света (длина волны излучения 650 нм) при мощности светодиода 25 мВт, суммарной дозой 7,5 Дж (рис. 2а). В III группе крысы после аналогичной нейротомии получали, кроме фототерапии красным излучением, суммарной дозой 7,5 Дж, также воздействие импульсным полем от электромагнитного аппарата «МИТ-МТ» фирмы «Мединтех», г. Киев (частота импульсов – 3 Гц, амплитуда магнитной индукции – 30 мТл) (рис. 2б), длительность воздействия 5 минут.

В обеих опытных группах (II и III) воздействию физиотерапевтическими факторами подвергалась зона оперативного вмешательства. Продолжительность 1 сеанса воздействия составляла 5 минут. Сеансы начинались на второй день после операции и проводились через день. Каждому животному этих групп было проведено по 25 сеансов фототерапии (в группе III – в сочетании с магнитотерапией).

С целью обеспечения минимального стрессирования экспериментальных животных в процессе воздействия светом и магнитным полем было разработано специальное устройство для фиксации крыс. Оно состоит из прямоугольного плоского основания, на котором размещена полуцилиндрическая камера из прозрачного материала с головной и хвостовой частями. При этом в плоском основании по периметру полуцилиндра вырезано прямоугольное отверстие, а камера выполнена с возможностью ее перемещения и фиксации на подставке, посредине которой установлен блок физиотерапевтических воздействий с таймером. На верхней рабочей площадке установлена собирающая линза, в фокусе которой размещается источник оптического излучения, а соосно с последним установлен кольцевой электромагнит.

Данное устройство использовалось для фиксации животных в первой половине эксперимента (до 13-го сеанса). Начиная с 14-го сеанса, воздействие светом и магнитным полем на крыс проводилось вне фиксирующей камеры, поскольку ее габариты не позволяли размещать в ней животных (крысы за время эксперимента выросли настолько, что не помещались в камеру). Последних располагали так, чтобы зона повреждения периферического нерва находилась на источнике оптического излучения либо над кольцевым электромагнитом.

В послеоперационном периоде проводилось динамическое наблюдение за группами животных (до выведения из эксперимента). При этом обращали внимание на поведение крыс, степень выраженности неврологических расстройств, состояние послеоперационной раны. Затем жи-

вотные выводились из эксперимента методом передозировки тиопентал-натриевого наркоза (внутрибрюшинно вводили 0,5% раствора тиопентала натрия из расчета 30 мг на кг массы животного). Окраска извлеченных нервов проводилась по трем методикам: гематоксилин-эозин; по ван-Гизону; по методу Крутзай.

Акцент в морфологических исследованиях делался на выявлении структурных изменений в миелиновых оболочках нервных волокон, шванновских клетках, степени выраженности рубцовых изменений, степени атрофически-дистрофических изменений в нервном стволе. Определение структурных компонентов нервной системы (клеток, волокон, миелиновых оболочек) является одним из самых сложных и трудоемких разделов в гистологической практике. Известны две основные методики гистологического исследования нервной ткани: импрегнация растворами серебра (наиболее известна методика серебрения Бильшовского – Грос) и окраска метиленовой синькой по Нисслю. Методика Бильшовского позволяет выявить осевые цилиндры (аксоны) нервных волокон, но не окрашивает миелиновые оболочки (и таким образом не является удобной и показательной). Метод Ниссля отличается большой надежностью, но хорошо окрашивает только нервные клетки. Окраска (на выявление миелина) по Шпильмееру достаточно сложна, требует подготовки и «капризна». Изучить структурную взаимосвязь аксонов, миелиновых оболочек, шванновских клеток позволяет окраска на миелин по Крутзай. При окраске гематоксилин-пикрофуксином по ван-Гизону соединительная ткань и коллаген в рубцах получают ярко-красный цвет; таким образом, эта методика является дифференциально-диагностической в отношении рубцовой ткани.

Результаты и обсуждение

На основании наблюдения за животными в ходе проведения эксперимента выявлено, что:

- трофические нарушения на коже задних конечностей крыс отсутствовали во все сроки и во всех группах животных;
- процесс заживления кожных послеоперационных ран шел активно и к моменту окончания эксперимента был завершен полностью;
- животные экспериментальных групп II и III были активнее крыс контрольной группы: после 3-го сеанса физиотерапии они становились на задние лапки и занимали «стоячее» положение, животные контрольной группы I становились на задние лапки на 3-4 дня позже;
- функция стопы, по-видимому, полностью не восстанавливалась ни в одной группе; задача

проведения патофизиологических исследований не ставилась.

При морфологическом исследовании у I группы крыс, которые после частичной нейротомии не подвергались физиотерапии и служили контролем, выявлены следующие морфологические изменения:

- в целом сохранялась общая структура периневрия, но нарушалась структура эндоневрия;
- отсутствовало расщепление нервного ствола;
- наблюдалось выраженное внутриволоковое рубцевание в нерве, охватывающее как зону нанесенного повреждения, так и прилежащие участки нерва; в ряде случаев возникал полный поперечный рубец, иногда – диффузный рубец; наблюдалась коллагенизация самих шванновских клеток (рис. 3, 4);
- явления регенерации с образованием новых нервных волокон практически отсутствовали;
- в ряде случаев нерв истончался, преобладали явления атрофии нервных волокон;
- нервные волокна из проксимального участка нерва не прорастали в формирующийся внутриволоковой рубец;

В целом же наблюдалось выраженное рубцевание.

Морфологическое исследование животных II группы, которые после частичной нейротомии

получали фототерапию красным светом, дало следующие результаты (рис. 5-8):

- сохранялась общая структура периневрия и эндоневрия;
- отсутствовало расщепления нервного ствола;
- сохранялось линейное расположение волокон в нервном стволе и линейное расположение шванновских клеток, явления коллагенизации - не выражены;
- наблюдалось очаговое внутриволоковое рубцевание преимущественно в пределах зоны нанесенного повреждения;
- нервные волокна, прилежащие к рубцу, сохраняли продольное расположение, слегка огибающая рубец;
- наблюдалась умеренно выраженная упорядоченная линейная пролиферация шванновских клеток;
- отсутствовали выраженные атрофически-дистрофические изменения аксонов и миелиновых оболочек нервных волокон в нервном стволе;
- в одном наблюдении из этой группы наступила атрофия волокон в нервном стволе и диффузное рубцевание (как в контроле).

В целом полученные изменения можно охарактеризовать как неполную репаративную регенерацию (с рубцеванием).

Таблица 1

Особенности морфологических изменений в тканях (седалищный нерв крысы с прилежащими тканями) в I-III группах

Группа и порядковый номер животного	Время забора тканей, сутки	Степень выраженности гистологических изменений						
		Внутриволоковой рубец	Рубцовые изменения в периневральных тканях	Истончение нерва	Расщепление нервного ствола	Рост нервных волокон в нервном стволе (регенерация)	Рост нервных волокон за пределами ствола	Образование нервом на фоне рубца
Группа I								
1	60	+++	++	++	—	—	—	—
2	60	++	++	++	—	—	—	—
3	60	++	+	++	—	—	—	—
4	60	+++	++	+++	—	—	—	—
5	60	+++	++	+++	—	—	—	—
6	60	+++	++	+++	—	—	—	—
Группа II								
7	60	+	+	—	—	+	—	—
8	60	+	—	—	—	+	—	—
9	60	+++	+	+	—	+	—	—
10	60	+	—	—	—	+	—	—
11	60	+	—	—	—	+	—	—
12	60	+	—	+	—	+	—	—
Группа III								
13	60	+	+	—	++	++	++	—
14	60	++	+	—	++	++	++	—
15	60	+	+	—	++	++	++	—
16	60	+	++	—	+++	+++	+++	+
17	60	++	+	—	++	++	++	—
18	60	+	+	—	+++	+++	+++	—

Условные обозначения степени выраженности морфологических изменений в табл. 1: + - слабая, ++ - умеренная, +++ - значительная, — - отсутствуют

Рисунки к статье
Посохова Н.Ф., Чухраева Н.В., Горбунова О.В., Коробова А.М., Михайлова А.И.
«Результаты экспериментально-морфологического исследования регенерации
периферического нерва под влиянием красного излучения светодиодов
и импульсного магнитного поля»

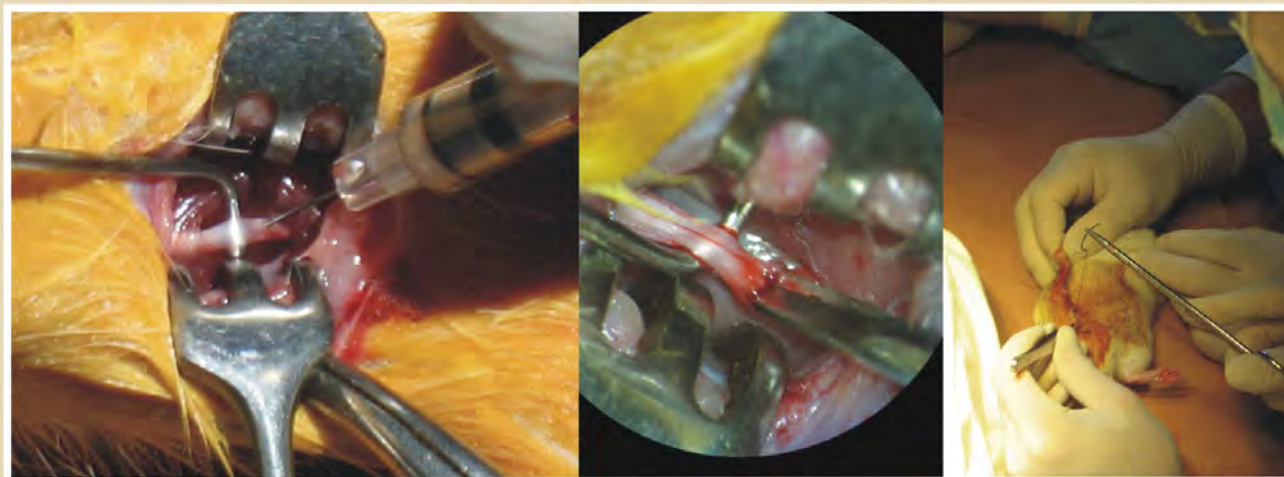
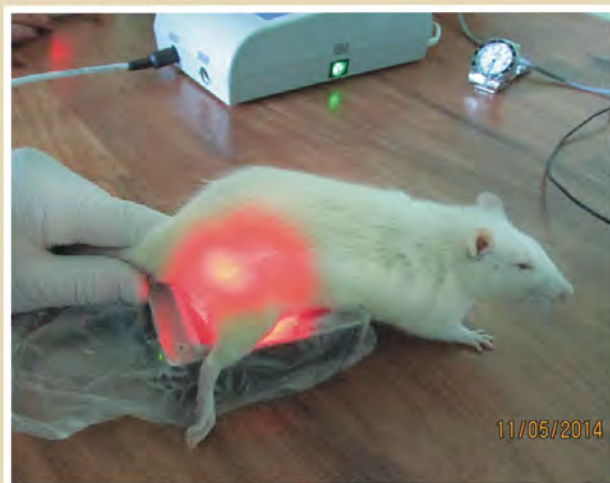
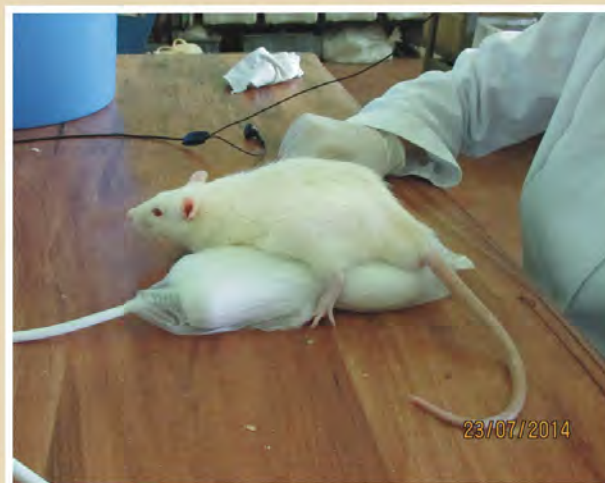
Рис. 1. Этапы нейротомии седалищного нерва у крыс.



А



Б

Рис. 2. Сеанс фототерапии красным светом (а) и магнитом с красным светом (б)

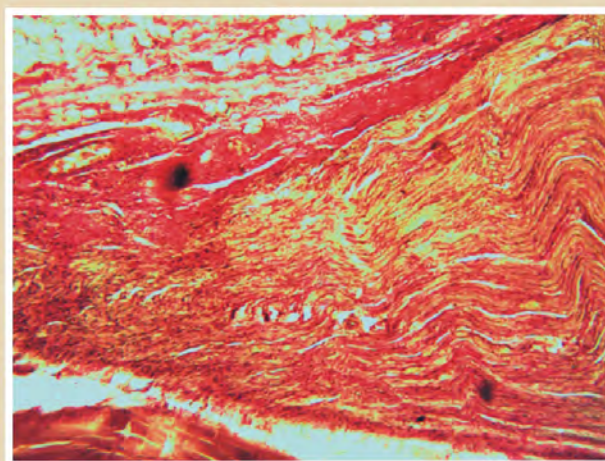
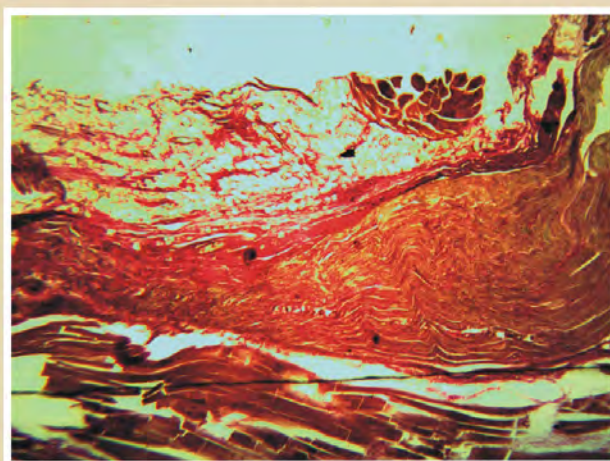


Рис. 3. Группа I (контроль). Седалищный нерв крысы, зона внутривенозного рубцевания с истончением нерва, коллагенизацией рубца в зоне нейрохирургического повреждения. Окраска по ван-Гизону (коллаген окрашен в красный цвет). Слева - увеличение x40, справа - x100.

Рисунки к статье
Посохова Н.Ф., Чухраева Н.В., Горбунова О.В., Коробова А.М., Михайлова А.И.
«Результаты экспериментально-морфологического исследования регенерации
периферического нерва под влиянием красного излучения светодиодов
и импульсного магнитного поля»

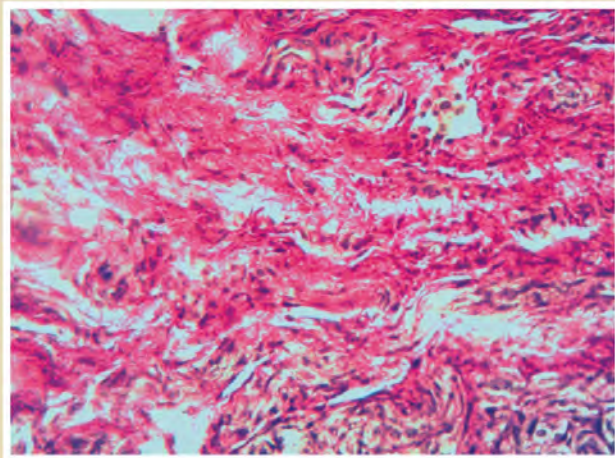
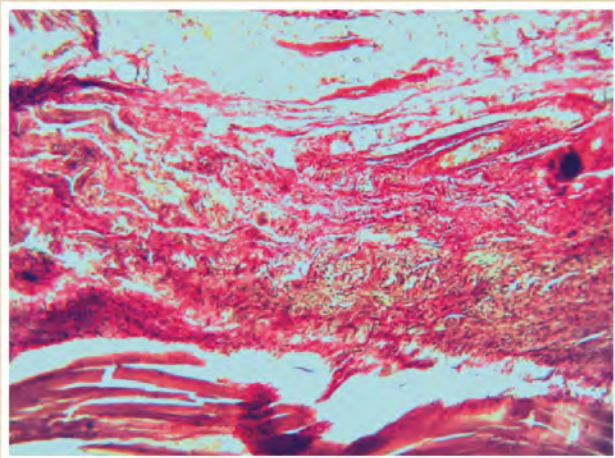


Рис. 4. Группа I (контроль). Седалищный нерв крысы. Диффузное внутриволоковое рубцевание в зоне нейрохирургического повреждения, коллагенизация и атрофия нервных волокон. Окраска по ван-Гизону. Слева - увеличение x100, справа - x400.

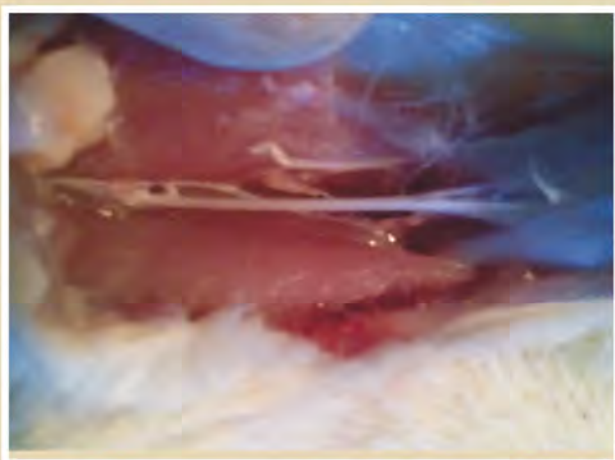

Рис. 5. Группа II. Седалищный нерв крысы после нейрохирургического повреждения и курса фототерапии красным светом. Целостность периневрия не нарушена, гладкий периневрий четко ограничен от окружающих тканей; нервный ствол сохраняет анатомическую целостность.

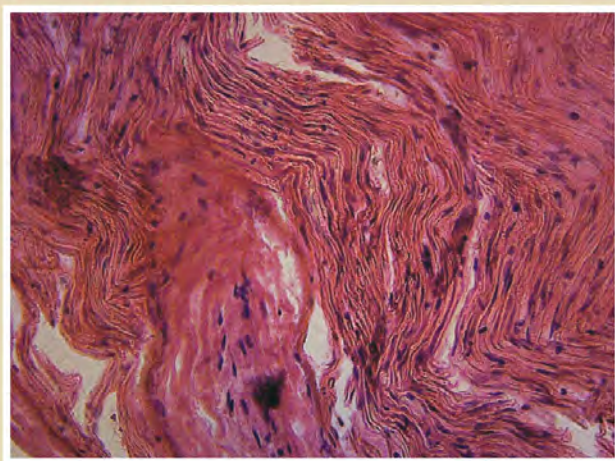
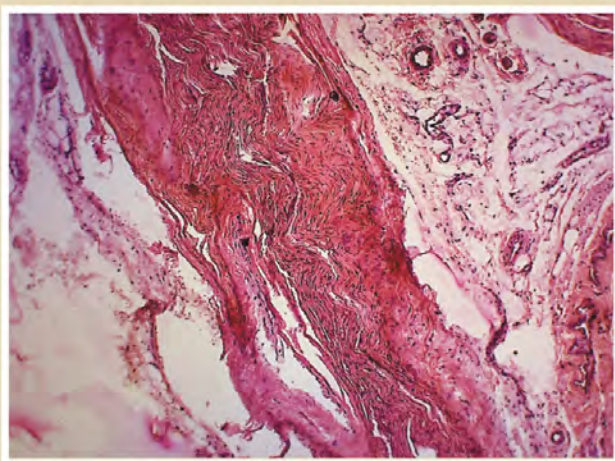


Рис. 6. Группа II. Седалищный нерв крысы после нейрохирургического повреждения и курса фототерапии красным светом. Окраска гематоксилин-эозином. Слева - увеличение x40: имеются участки ограниченного рубцевания в нервном стволе в пределах зоны повреждения; границы периневрия - четкие. Справа - увеличение x400: внутриволоковой рубец (ограниченный).

Рисунки к статье
Посохова Н.Ф., Чухраева Н.В., Горбунова О.В., Коробова А.М., Михайлова А.И.
«Результаты экспериментально-морфологического исследования регенерации
периферического нерва под влиянием красного излучения светодиодов
и импульсного магнитного поля»

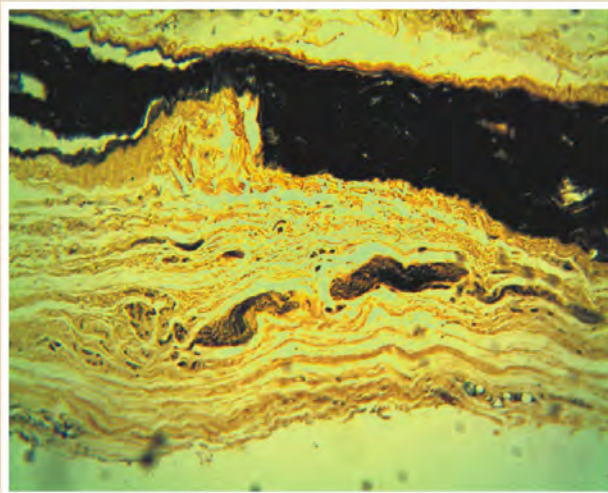
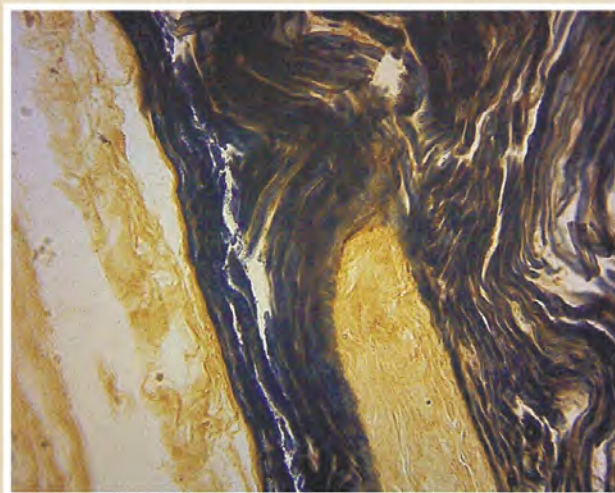


Рис. 7. Группа II. Седалищный нерв крысы после нейрохирургического повреждения и курса фототерапии красным светом. Окраска на миелин по Крутзай. Слева: увеличение $\times 400$; поперечный рубец, в котором отсутствуют миелиновые волокна (миелин – темно окрашенный), нервные волокна обгибают рубец. Справа: увеличение $\times 40$; в рубце отсутствуют миелиновые волокна, новые волокна не формируются.

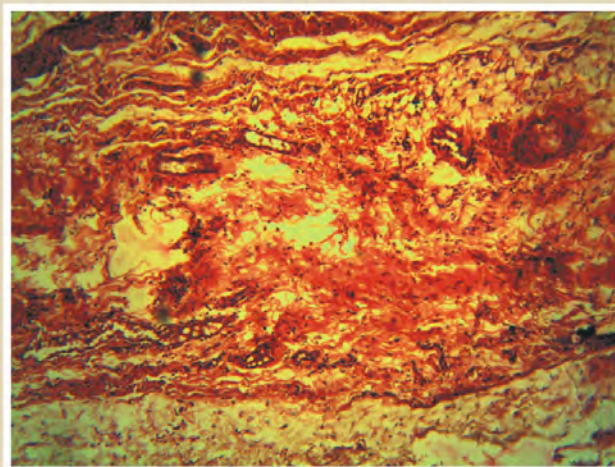


Рис. 8. Группа II. Седалищный нерв крысы после нейрохирургического повреждения и курса фототерапии красным светом. Окраска по ван-Гизону, увеличение $\times 100$: диффузный рубец с атрофией волокон, как в группе I.

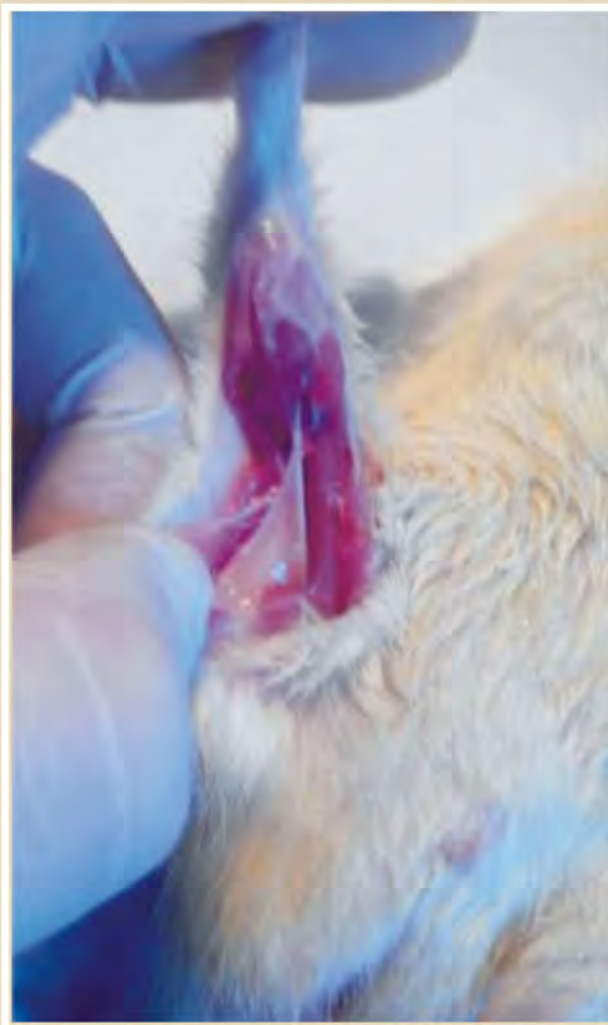

Рис. 9. Группа III. Седалищный нерв крысы после нейрохирургического повреждения и фототерапии красным светом в сочетании с импульсной магнитотерапией. Наблюдается характерная «парусовидная» спайка в окружающих нерв тканях.

Рисунки к статье
Посохова Н.Ф., Чухраева Н.В., Горбунова О.В., Коробова А.М., Михайлова А.И.
«Результаты экспериментально-морфологического исследования регенерации
периферического нерва под влиянием красного излучения светодиодов
и импульсного магнитного поля»

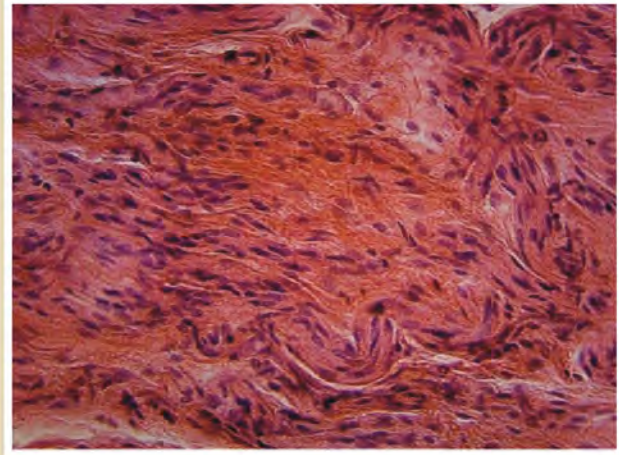
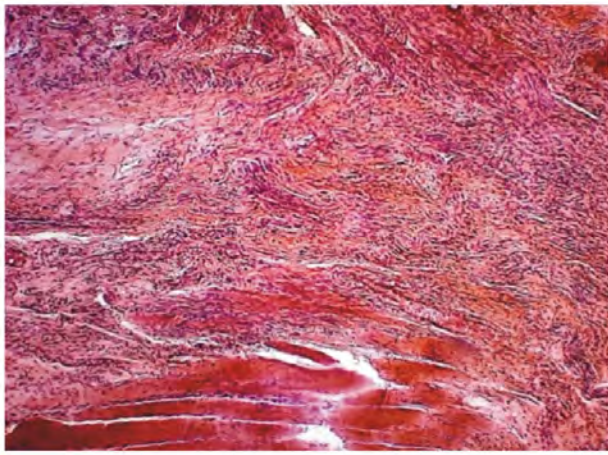


Рис. 10. Группа III. Седалищный нерв крысы после нейрохирургического повреждения и курса фототерапии красным светом в сочетании с импульсной магнитотерапией. Окраска гематоксилин-эозином. Слева - увеличение $\times 100$: границы периневрия с окружающими тканями нечеткие. Справа - увеличение $\times 400$: рубцовые изменения и «вихреобразные» структуры из пролиферирующих шванновских клеток.

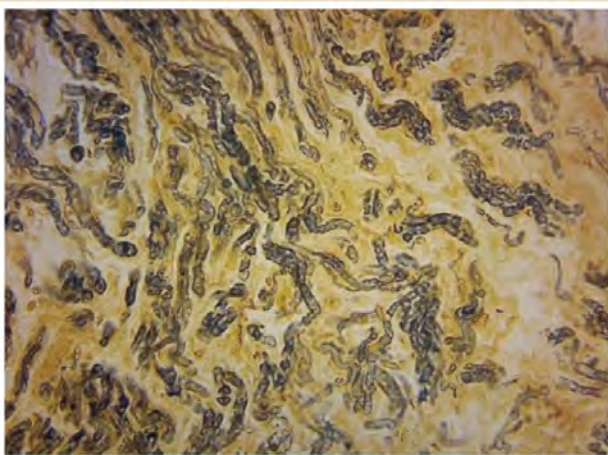


Рис. 11. Группа III. Седалищный нерв крысы после нейрохирургического повреждения и курса фототерапии красным светом в сочетании с импульсной магнитотерапией. Окраска по Круτζай. Увеличение $\times 400$ (рис. 11, а) и $\times 100$ (рис. 11, б). Слева: расщепление нервного ствола на фоне умеренно выраженных рубцовых изменений. Справа: расщепление нервного ствола, прорастание нервных волокон между мышечными.

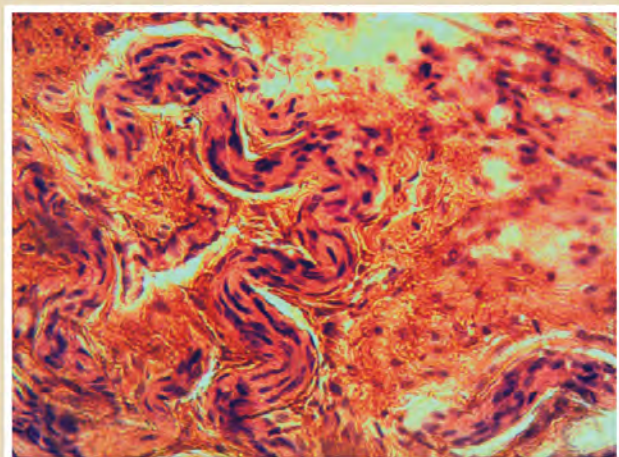
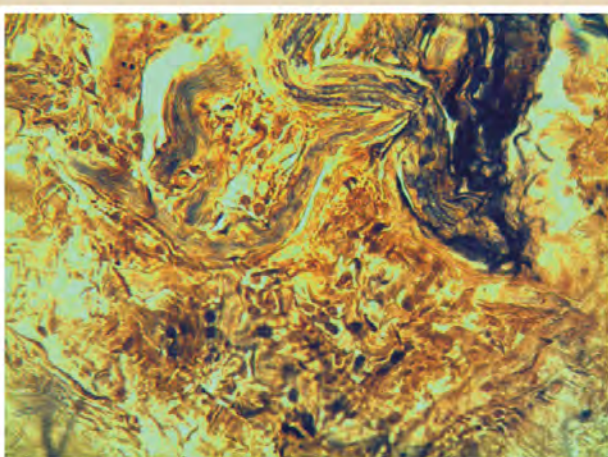


Рис. 12. Группа III. Седалищный нерв крысы после нейрохирургического повреждения и курса фототерапии красным светом в сочетании с импульсной магнитотерапией. Увеличение $\times 400$. Слева - окраска по Круτζай: место расщепления нервного волокна («спрутинг»). Справа - окраска гематоксилин-эозином: рост нервного волокна после «спрутинга».

В экспериментальной группе III, где крысы после частичной нейротомии седалищного нерва получали курс фототерапии красным светом в сочетании с воздействием импульсного магнитного поля, наблюдались следующие морфологические изменения (рис. 9-12):

- нарушения общей структуры периневрия (в виде «сращения» с окружающими тканями) и линейной структуры эндоневрия;

- расщепление нервного ствола – «спрутинг» нервных волокон;

- нарушение линейного расположения волокон в нервном стволе и линейного расположения шванновских клеток (Бюгнеровских лент), наличие внутристволовых «вихревых» структур из пролиферирующих шванновских клеток;

- выраженная и избыточная пролиферация пролиферирующих шванновских клеток с их «агрессией» в отношении оболочек нерва; имело место прорастание вновь образованных нервных волокон (после «спрутинга») в прилежащие ткани и между мышечными волокнами (невротизация близлежащих мышц);

- умеренно выраженное внутристволовое диффузное рубцевание, отсутствие коллагенизации;

- умеренные атрофические изменения аксонов.

В целом эти изменения можно охарактеризовать как неупорядоченную патологическую регенерацию.

Оценка морфологических изменений в тканях проводилась при помощи непараметрического статистического метода (учитывалась степень выраженности отдельных морфологических признаков) с учетом в полуколичественной форме – см. табл. 1.

Полученные результаты свидетельствуют о том, что свет является одним из факторов, влияющих на последовательность морфологических изменений в поврежденном нерве.

Процесс внутристволового рубцевания в наибольшей степени выражен в контрольной группе I; он характеризуется коллагенизацией рубца, а признаки регенерации через 60 суток практически отсутствуют.

После фототерапии красным светом (длина волны 650 нм, мощность 25 мВт) у животных группы II поврежденный нервный ствол структурно выглядит предпочтительнее, чем у крыс контрольной группы. Наблюдается более полная регенерация: незначительно выражено внутристволовое рубцевание в пределах зоны повреждения, восстанавливается структура поврежденных миелиновых оболочек, сохраняется упорядоченное линейное расположение шванновских клеток в стволе вне зоны повреждения и неповрежденных волокон, практически полностью восста-

навливается структура периневрия и окружающих периневральных тканей, при этом можно ожидать большую функциональную активность нерва. Однако при выявленном частичном сохраняющем и восстанавливающем эффекте воздействия красного света на структуру нервного ствола не удалось добиться полной регенерации и предотвратить внутристволовое рубцевание.

После сочетанного воздействия импульсного магнитного поля (частота импульсов 3 Гц, амплитуда индукции в максимуме 30 мТл) и фототерапии красным светом у животных группы III регенерация нервных волокон заметно выше, чем в других группах, и внесстволовой рубцовый компонент выражен в незначительной степени. В то же время наблюдается патологическая регенерация: расщепление нервного ствола, неупорядоченная, избыточная пролиферация шванновских клеток, нарушение линейной структуры их расположения с «вихреобразной» пролиферацией и выраженной «агрессией» этих клеток в отношении периневральных тканей (прорастанием соединительнотканых периневральных оболочек, хаотичным прорастанием нервных волокон между мышечными волокнами). Аксоны, встречающиеся на своем пути препятствие из пролиферирующих шванновских клеток и рубцовой ткани, изменяют продольное направление, извиваются и ветвятся; в результате формируются образования с признаками невром.

Поэтому при сочетании магнитотерапии с фототерапией требуется регулирующий фактор для недопущения гетеротопной иннервации (вероятно, послеоперационный тубаж).

Выводы

1. Выявлен частичный структуросохраняющий и структуровосстанавливающий эффект воздействия красного светодиодного излучения на структуру поврежденного нервного ствола за счет восстановления структуры нервных волокон и минимизации рубцовых изменений. Однако при продолжительности курса фототерапии и сроках наблюдения, имевших место в наших экспериментах, не удалось добиться полной регенерации и полностью предотвратить внутристволовое рубцевание.

2. Морфологические изменения в нервном стволе после воздействия красного светодиодного излучения можно охарактеризовать как неполную регенерацию (с ограниченным внутристволовым рубцеванием).

3. В поврежденном микрохирургическим способом нервном стволе процессы регенерации более упорядочены после фототерапии, чем после комбинированного воздействия света и магнитного поля.

4. Морфологические изменения в нервном стволе при сочетанном воздействии магнитного поля и света (без коррегирующего воздействия) можно охарактеризовать в ряде случаев как патологическую регенерацию.

5. Сочетанное воздействие красного светодиаодного излучения и импульсного магнитного поля приводит к избыточной пролиферации шванновских клеток, неупорядоченному росту регенерирующих нервных волокон, ветвлению волокон («спрутинг»), нарушению их линейного расположения и «агрессивному» вращению в близлежащие ткани и мышцы. Это может привести к гетеротопической иннервации

мышц и нарушению взаимоотношений между центральным и периферическим звеньями локомоции.

6. Процесс внутриволокового рубцевания в наибольшей степени выражен в контрольной группе животных, не получавших физиотерапевтического лечения, и характеризуется выраженной коллагенизацией рубца. При этом признаки регенерации в этой группе в ранние сроки практически отсутствуют.

7. Необходимо проведение дальнейших исследований влияния различных факторов на регенерацию периферических нервов, в том числе и длительные сроки - до 1 года.

Литература

1. Беркутов А.М. Системы комплексной электромагнитотерапии: учебное пособие для вузов / А.М.Беркутов, В.И.Жулев, Г.А.Кураев и др. – М.: Лаборатория базовых знаний, 2000. – 376 с.
2. Берснев В.П. Практическое руководство по хирургии нервов / В.П.Берснев, Г.С.Кокин, Т.О.Извекова. – СПб., 2009. – 561 с.
3. Григорович К.А. Хирургическое лечение поврежденных нервов. – Л.: Медицина, 1981. – 301 с.
4. Нинель В.Г. Гистоморфологическая оценка эффективности воздействия переменного магнитного поля и импульсного тока на регенерацию седалищного нерва крыс в эксперименте / В.Г.Нинель, И.А.Норкин, Д.М.Пучиньян и др. // *Фундаментальные исследования*. – 2012. – №12. – С.336-340.
5. Одинак М.М. Патолофизиологические закономерности, определяющие восстановление утраченных функций при травматических невропатиях и плексопатиях / М.М.Одинак, С.А.Живолупов, Н.А.Рашидов и др. // *Клиническая патофизиология*. – 2008. – №1–2. – С.12–27.
6. Посохов Н.Ф. Предварительные результаты изучения влияния низкоинтенсивного электромагнитного излучения красного диапазона на регенерацию периферического нерва в эксперименте / Н.Ф.Посохов, О.В.Горбунов, А.М.Коробов и др. // *Материалы XXXXII Международной научно-практической конференции «Применение лазеров в медицине и биологии» (11-13 декабря 2014 г., Яремче)*. – Харьков, 2014. – С.106-108.
7. Посохов Н.Ф. Предварительные результаты изучения влияния сочетанного низкоинтенсивного красного света и импульсного магнитного поля на регенерацию периферического нерва в эксперименте / Н.Ф.Посохов, О.В.Горбунов, Е.Н.Чухраева и др. // *Материалы XXXXII*
- Международной научно-практической конференции «Применение лазеров в медицине и биологии» (11-13 декабря 2014 г., Яремче). – Харьков, 2014. – С.108-111.
8. Тондий Л.Д. О развитии свето-лазеролечения на Слобожанщине / *Фотобиология и фотомедицина*. – 1998. – №1. – С.126-130.
9. Цымбалюк В.И. Хирургическое лечение повреждений периферических нервов при больших дефектах / В.И.Цымбалюк, А.Т.Сташкевич // *Врачебное дело*. – 1987. – №6. – С.47.
10. Цимбалюк В.І. Дослідження ефективності комбінованої пластики сідничного нерва за його великого дефекту шляхом кількісної оцінки ступеня функціонального відновлення в експерименті у шурів / В.І.Цимбалюк, І.Б.Третяк, О.О.Гацький // *Український нейрохірургічний журнал*. – 2012. – №3. – С.48-51.
11. Baptista A.F. PEMF fails to enhance nerve regeneration after sciatic nerve crush lesion / A.F.Baptista, B.T.Goes, D.Menezes et al. // *J. Peripher. Nerv. Syst.* – 2009. – Vol.14, №4. – P.285–293.
12. Gramsbergen A. Sciatic nerve transection in the adult rat: abnormal EMG patterns during locomotion by aberrant innervation of hindleg muscles / A.Gramsbergen, M.F.Meek // *Exp. Neurol.* – 2000. – Vol.161. – P.183–193.
13. Kelleher M.O. Use of a static magnetic field to promote recovery after peripheral nerve injury / M.O.Kelleher, R.K.Al-Abri, D.V.Lenihan et al. // *J. Neurosurg.* – 2006. – Vol.105, №4. – P.610–615.
14. Lee T.H. Functional regeneration of a severed peripheral nerve with a 7-mm gap in rats through the use of an implantable electrical stimulator and a conduit electrode with collagen coating / T.H.Lee, H.Pan, I.S.Kim et al. // *Neuromodulation*. – 2010. – Vol.13, №4. – P.299–305.

**РЕЗУЛЬТАТИ ЕКСПЕРИМЕНТАЛЬНО-МОРФОЛОГІЧНОГО ДОСЛІДЖЕННЯ
РЕГЕНЕРАЦІЇ ПЕРИФЕРИЧНОГО НЕРВУ ПІД ВПЛИВОМ ЧЕРВОНОГО
ВИПРОМІНЮВАННЯ СВІТЛОДІОДІВ ТА ІМПУЛЬСНОГО МАГНІТНОГО ПОЛЯ**

*Посохов М.Ф., *Чухраєв М.В., Горбунов О.В., **Коробов А.М., Михайлов А.І.*
ДУ «Інститут неврології, психіатрії та наркології НАМН України»,
вул. акад. Павлова, 46, м. Харків, 61068 Україна,
тел.: +38(050)677-77-53, e-mail: valeo037@bk.ru;
* ТОВ «НМЦ Мединтех»,
вул. Почайненська, 23, оф.2, м. Київ, Україна,
тел. +38(044)531-37 09, e-mail: nv11111@mail.ru;
** Харківський національний університет імені В.Н.Каразіна,
майдан Свободи, 4, м. Харків, 61022 Україна,
тел.: +38(067)731-14-31, e-mail: amkorobov@mail.ru

У статті представлено результати експериментально-морфологічних досліджень регенерації периферичних нервів на моделі сідничного нерва щура після його травматичного пошкодження з подальшою світлодіодною терапією ізольовано і в поєднанні з магнітотерапією.

Ключові слова: периферичний нерв, травматичне пошкодження нерву, магнітотерапія, фототерапія, регенерація нерву.

**RESULTS OF EXPERIMENTAL AND MORPHOLOGICAL RESEARCH
ON REGENERATION OF THE PERIPHERAL NERVE
UNDER THE INFLUENCE OF THE RED RADIATION OF LIGHT-EMITTING DIODES
AND THE PULSE MAGNETIC FIELD**

*Posohov N.F., * Chuhraev N.V., Gorbunov O.V., **Korobov A.M., Mikhailov A.I.*

*“Institute of Neurology, Psychiatry and Narcology of NAMN of Ukraine”,
Academician Pavlov St., 46, Kharkov, 61068 Ukraine,
ph.: +38(050)677-77-53, e-mail: valeo037@bk.ru;
«SMC Medintekh»,
Pochaynenskaya St., 23, of.2, Kiev, Ukraine, ph. +38 (044)531-37 09, e-mail: nv11111@mail.ru;
** V.N. Karazin Kharkov National University,
Svoboda sq., 4, Kharkov, 61022 Ukraine,
ph.: +38(067)731-14-31, e-mail: amkorobov@mail.ru*

Results of experimental and morphological researches of regeneration of peripheral nerves on model of a sciatic nerve of a rat after his traumatic damage with the subsequent LED therapy separately and in combination with a magnetotherapy are presented in article.

Keywords: peripheral nerve, traumatic injury of a nerve, magnetotherapy, phototherapy, regeneration of a nerve.