

## ПРОТИВОВОСПАЛИТЕЛЬНЫЙ И АНТИМИКРОБНЫЙ ЭФФЕКТ ИЗЛУЧЕНИЯ АППАРАТА «БАРВА-ФЛЕКС/СИК» ПРИ ИСПОЛЬЗОВАНИИ В ЛЕЧЕНИИ ПРОТЕЗНЫХ СТОМАТИТОВ

### И.М. Байбеков

*д-р мед. наук, проф., руководитель лаборатории  
лаборатория патологической анатомии  
Республиканский специализированный научно-  
практический медицинский центр хирургии  
им. акад. В. Вахидова  
ул. Фархадская, 10, г. Ташкент, 100115, Узбекистан  
тел.: +998 (71) 277-92-57  
e-mail: baibekov@mail.ru  
ORCID 0000-0003-0587-3188*

### М.М. Ирханов

*врач  
кафедра факультетской ортопедической  
стоматологии  
Ташкентский государственный стоматологический  
институт  
ул. Тараққиев, 103, г. Ташкент, Узбекистан  
тел.: +998 (90) 960-40-31  
e-mail: avzalstom@mail.ru  
ORCID 0000-0003-4644-6537*

**Введение.** В современной медицине широко применяются различные виды лазерных и светодиодных источников излучения. Они используются, как в диагностике, так и в лечении. Одним из новых перспективных аллопатических препаратов для лечения стоматитов, обладающего выраженным антибактериальным, противогрибковым и противовоспалительным действием, является Холисал.

**Целью** настоящего исследования явилось изучение влияния излучения фотонных матриц Коробова А.-Коробова В. «Барва-Флекс/СИК» и Холисала на воспалительные процессы и микробную флору полости рта в комплексном лечении протезного стоматита.

**Материалы и методы.** Облучение слизистой оболочки полости рта проводили ежедневно по 3 мин в течение 7 дней с помощью светодиодной матрицы «Барва-Флекс/СИК» в режиме максимального приближения к поверхности слизистой оболочки полости рта. Холисал применяли местно перед сном (без последующего светового воздействия). В качестве контроля (норма) изучали слизистую оболочку полости рта практически здоровых людей, без признаков патологии слизистой оболочки полости рта и желудочно-кишечного тракта. Биоптаты слизистой оболочки полости рта исследовали через одни сутки после завершения сеансов облучения.

**Результаты.** Выявлено, что световое излучение аппарата «Барва-Флекс/СИК» ( $\lambda = 470$  нм и  $\lambda = 940$  нм) способствует снижению воспалительных изменений слизистой оболочки полости рта и оказывает выраженный антимикробный эффект. Наиболее эффективным на микробную флору слюны и слизистой оболочки десны оказалось комплексное воздействие светодиодного излучения и препарата Холисал.

**Выводы.** Полученные результаты позволяют рекомендовать сочетанное использование препарата Холисал и светодиодного излучения фотонных матриц «Барва-Флекс/СИК» для стимуляции репаративных процессов слизистой оболочки полости рта и нормализации микробиоценоза полости рта при протезных стоматитах.

**Ключевые слова:** протезный стоматит, светодиодное излучение, препарат Холисал, морфология, микробная флора.

## ANTI-INFLAMMATORY AND ANTIMICROBIAL EFFECT OF “BARVA-FLEX/SIK” DEVICE RADIATION IN ITS APPLICATION FOR PROSTHETIC STOMATITIS TREATMENT

I.M. Baybekov<sup>1</sup>, M.M. Irkhanov<sup>2</sup>

<sup>1</sup>Republican Specialized Center of Surgery named of academician V. Vakhidov, Uzbekistan, Tashkent;

<sup>2</sup>Tashkent State Stomatology Institute, Uzbekistan, Tashkent

**Introduction.** In modern medicine, various types of laser and LED radiation sources are widely used. They are used both in diagnosis and in treatment. One of the new promising allopathic drugs for the treatment of stomatitis, which has a pronounced antibacterial, antifungal and anti-inflammatory effect, is Cholisal.

**The aim** of this study was to study the effect of the radiation of photonic arrays of A. Korobov-V. Korobov “Barva-Flex/SIK” and Cholisal on inflammatory processes and the microbial flora of the oral cavity in the complex treatment of prosthetic stomatitis.

**Materials and methods.** Irradiation of the oral mucosa was carried out daily for 3 min for 7 days using a “Barva-Flex/SIK” matrix in the mode of maximum approximation to the surface of the oral mucosa. Cholisal was

applied topically at bedtime (without subsequent light exposure). As a control (norm), the mucous membrane of the oral cavity of practically healthy people was studied, without signs of pathology of the oral mucosa and the gastrointestinal tract. Biopsy specimens of the oral mucosa were examined one day after the completion of the irradiation sessions.

**Results.** It was revealed that the light radiation of the “Barva-Flex/SIK” apparatus ( $\lambda = 470$  nm and  $\lambda = 940$  nm) helps to reduce inflammatory changes in the oral mucosa and has a pronounced antimicrobial effect. The most effective on the microbial flora of the saliva and gingival mucosa was the combined effect of LED radiation and the drug Cholisal.

**Findings.** The obtained results allow us to recommend LED radiation as a means of stimulating the reparative processes of the oral mucosa and normalizing the microbiocenosis of the oral cavity with prosthetic stomatitis.

**Key words:** prosthetic stomatitis, LED radiation, Cholisal preparation, morphology, microbial flora.

## ПРОТИЗАПАЛЬНИЙ ТА АНТИМІКРОБНИЙ ЕФЕКТ ВИПРОМІНЮВАННЯ АПАРАТА «БАРВА-ФЛЕКС/СІК» ПРИ ВИКОРИСТАННІ В ЛІКУВАННІ ПРОТЕЗНИХ СТОМАТИТІВ

I.M. Байбеков<sup>1</sup>, M.M. Ірханов<sup>2</sup>

<sup>1</sup>Республіканський спеціалізований науково-практичний медичний центр хірургії  
ім. акад. В. Вахідова, м. Ташкент, Узбекистан;

<sup>2</sup>Ташкентський державний стоматологічний інститут, м. Ташкент, Узбекистан

**Вступ.** У сучасній медицині широко застосовуються різні види лазерних і світлодіодних джерел випромінювання. Вони використовуються, як в діагностиці, так і в лікуванні. Одним з нових перспективних алопатичних препаратів для лікування стоматитів, що володіє вираженим антибактеріальним, протигрибковим і антизапальною дією, є Холісал.

**Метою** цього дослідження було вивчення впливу випромінювання фотонних матриць Коробова А.-Коробова В. «Барва-Флекс/СІК» і Холісалу на запальні процеси і мікробну флору порожнини рота в комплексному лікуванні протезного стоматиту.

**Матеріали та методи.** Опромінення слизової оболонки порожнини рота проводили щодня по 3 хв протягом 7 днів за допомогою світлодіодної матриці «Барва-Флекс/СІК» в режимі максимального наближення до поверхні слизової оболонки порожнини рота. Холісал застосовували місцево перед сном (без подальшого світлової дії). В якості контролю (норма) вивчали слизову оболонку порожнини рота практично здорових людей, без ознак патології слизової оболонки порожнини рота і шлунково-кишкового тракту. Біоптати слизової оболонки порожнини рота досліджували через одну добу після завершення сеансів опромінення.

**Результати.** Виявлено, що світлове випромінювання апарату «Барва-Флекс/СІК» ( $\lambda = 470$  нм та  $\lambda = 940$  нм) сприяє зниженню запальних змін слизової оболонки порожнини рота і має виражений антимікробний ефект. Найбільш ефективним на мікробну флору слини і слизової оболонки ясен виявилось комплексний вплив світлодіодного випромінювання і препарату Холісал.

**Висновки.** Отримані результати дозволяють рекомендувати сумісне використання препарату Холісал і світлодіодного випромінювання фотонних матриць «Барва-Флекс/СІК» для стимуляції репаративних процесів слизової оболонки порожнини рота і нормалізації мікробіоценозу порожнини рота при протезних стоматитах.

**Ключові слова:** протезний стоматит, світлодіодне випромінювання, препарат Холісал, морфологія, мікробна флора.

Современную медицину трудно представить без широкого использования различных видов лазерных и светодиодных излучений. Они используются, как в диагностике, так и в лечении [1–7].

Несмотря на всё возрастающее применение светодиодного излучения — Light Emitting Diode (LED), исследования, посвященные применению LED в стоматологии, немногочисленны [3,6,8,9,10,11]. Не изучена эффективность применения LED в лечении протезных стоматитов. Любое воспалительное поражение слизистой оболочки полости рта (СОПР) обусловлено воздействием микроорганизмов и нарушениями процессов физиологической и репаративной регенерации [8,9,12].

Показано, что светодиодное излучение так же, как и лазерное излучение, является мощным противовоспалительным фактором и стимулятором регенеративных процессов. Однако его действие как антимикробного фактора при стоматитах не изучено.

Одним из новых перспективных алопатических препаратов для лечения стоматитов, обладающего выраженным антибактериальным, противогрибковым и противовоспалительным действием, является Холисал. Препарат Холисал находит всё более широкое применение в стоматологической практике. Активное вещество Холисала — холина салицилат — оказывает местное противовоспалительное

тельное действие, уменьшает отек СОПР и сдавление близлежащих тканей, тем самым обеспечивается болеутоляющий эффект. Второе активное действующее вещество Холисала — цеталкония хлорид, является антисептиком широкого спектра действия. Он подавляет всю патогенную микробную флору полости рта — бактерии, грибы и вирусы [13,14]. Морфологические изменения СОПР при использовании Холисала в лечении протезных стоматитов не изучены. Не проводились сравнительные исследования комплексного действия светодиодного излучения и Холисала на СОПР и микробную флору полости рта.

Поэтому **целью** настоящего исследования явилось изучение влияния излучения фотонных матриц Коробова А.-Коробова В. «Барва-Флекс/СИК» и Холисала на воспалительные процессы и микробную флору полости рта при протезных стоматитах.

### Материал и методы исследования

С помощью световой микроскопии, морфометрии и микробиологических исследований, изучено действие светодиодного излучения фотонных матриц «Барва-Флекс/СИК» синего и инфракрасного диапазонов спектра на СОПР при протезных стоматитах.

Облучение СОПР проводили ежедневно по 3 мин в течение 7 дней с помощью светодиодной матрицы «Барва-Флекс/СИК» в режиме максимального приближения к поверхности СОПР (рис. 1). На матрицу надевался чехол из тонкого полиэтилена для предупреждения инфицирования поверхности. Мощность излучения каждого светодиода — 5 мВт.

Холисал применяли местно перед сном (без последующего светового воздействия). Полоску геля длиной 1 см для взрослых и 0,5 см для детей



Рис 1. Облучение СОПР светодиодной матрицей «Барва-Флекс/СИК»

выдавливали на чистый палец и втирали легкими массирующими движениями в пораженный участок слизистой оболочки полости рта.

Пациентов контрольной группы (n=10) не подвергали специальному световому воздействию. В качестве контроля (норма) изучали СОПР практически здоровых людей, без признаков патологии СОПР и желудочно-кишечного тракта.

Биоптаты СОПР исследовали через 1 сутки после последнего сеанса.

*Для световой микроскопии* Образцы ткани фиксировали в 10% растворе формалина на фосфатном буфере. Парафиновые срезы окрашивали гематоксилином и эозином. Стереоморфометрические исследования проводили методом стереоморфометрии по Г. Г. Автандилову. Этот метод был модифицирован и адаптирован для морфометрии объектов с экрана монитора компьютера. Для чего на прозрачную плёнку были нанесены метки. Для изучения дискретных структур — точки в количестве 100 на каждую ячейку. Измерения проводили при проецировании морфологического объекта на экран [15].

Статистическую обработку данных проводили на компьютере Pentium-IV с помощью программ: BS-Statistica, Microsoft Exel.

Все микрофотографии подвергались обработке и сохранению данных на компьютере с помощью прикладных программ Microsoft.

У обследованных пациентов проводили микробиологические исследования. Для этого, забирали ротовую жидкость утром (9–11 часов) через 2 часа после приема пищи в стерильные пробирки. Из полученного материала после соответствующего разведения брали определенный объём и засеивали на поверхность дифференциально-диагностических питательных сред: агар для анаэробов, молочно-солевой агар, кровяной агар, МРС-4, Для дифференцировки энтерококков использовали специальную среду Калина, грибы - среду Сабуро.

После инкубации в течение 24–72 часов термостата при 37 °С подсчитывали количество выросших колоний и переводили в lg. ед. КОЕ/мл ротовой жидкости.

Взятие смывов с поверхности СОПР стерильным ватным тампоном до обработки дезинфицирующим раствором.

Исследование проводилось бактериологическим и бактериоскопическим методом. Микробиологическому исследованию подвергался мягкий налет зубов, который снимался стерильным ватным тампоном, затем тампон опускался в мясо-пептонный бульон (накопительный) с рН 7,2, затем высевали на плотные питательные среды.

Микроскопию мазков культур, выросших на плотных питательных средах, проводили после их окраски по Грамму, просматривая в микроскопе с иммерсионным объективом.

Для изучения микробной флоры поверхности слизистой оболочки десны использовался метод отпечатков на специальные дифференциально-диагностические питательные среды. Этот метод для оценки влияния адентии и протезирования съёмными и мостовидными протезами использован в работе Х. И. Ирсалиева и др. [12]

### Собственные исследования

В СОПР светооптически различают эпителиальную часть и собственный соединительнотканый слой, разделенные базальной мембраной (рис. 2).

На базальной мембране, отделяющей эпителий от собственного соединительнотканного слоя, располагается один ряд базальных клеток. Здесь часто встречаются фигуры митоза.

Наиболее развит слой шиповатых клеток, слагающийся из 4–7 и более слоёв. Как правило, в большей части СОПР отсутствует роговой слой (рис. 2).

Основу собственного соединительнотканного слоя составляет рыхлая соединительная ткань с большим числом волоконных компонентов фибробластов и других клеток соединительной ткани, довольно много микрососудов. (рис. 3, табл. 1).

При протезном стоматите отмечаются существенные структурные изменения СОПР. В соб-

ственном соединительнотканном слое выраженная воспалительная инфильтрация и явления акантоза (рис. 3, 4). Имеет место десквамация поверхностных клеток с мигрировавшими соединительно-ткаными клетками. Под десквамированными эпителиоцитами и на поверхности ороговевших клеток встречаются скопления микроорганизмов (рис. 4).

Среди клеток воспалительного инфильтрата доминируют нейтрофильные лейкоциты и лимфоциты (рис. 5, табл. 1).

При воздействии LED отмечается значительное снижение проявлений воспаления. Снижается число нейтрофильных лейкоцитов и лимфоцитов, возрастает доля фибробластов.

Аналогичные изменения отмечаются и при использовании Холисала (рис. 6, 7, табл. 1).

Особенно эффективным оказалось комплексное применение LED и Холисала. Число нейтрофильных лейкоцитов и лимфоцитов в собственном соединительнотканном слое — СОПР приближается к их числу в контрольной группе (табл. 1).

Таким образом, проведенные морфологические исследования позволяют утверждать о выраженном противовоспалительном действии, как LED, так и Холисала, особенно при их комплексном применении.

Таблица 1

#### Относительный объем (в %) различных структур собственного соединительнотканного слоя СОПР у пациентов с протезным стоматитом при воздействии LED и Холисала

Структуры СОПР	Контроль норма n=10 Гр.1	Стоматит до леч. n=12 Гр. 2	СОПР 7 суток воздействия LED n=14. Гр.3	СОПР 7 суток воздействия Холисала n=12. Гр. 4	СОПР 7 суток воздействия LED+Холисал n=12. Гр. 5
Бесклеточные зоны	12,5±0,9	14,1±0,5	*17,4±0,6	*18,2±0,6	*10,4±0,9
Волокна	24±1,0	14±0,9	**26±1,0	**27±1,0	**25±1,0
Сосуды, в том числе эндотелиоциты	6,6±0,2	10±0,2	10,2±0,3	10,1±0,3	6,8±0,2
Жировые клетки	2,8±0,8	1,4±0,7 P<0,1	1,6±0,3 P<0,01	1,3±0,3 P<0,01	1,8±0,8
Внесосудистые эритроциты	0,8±0,7	5,2±0,6 P<0,1	**2,2±0,5 P<0,05	**2,8±0,5 P<0,05	0,4±0,7
Нейтрофилы	2,4±0,4	*26,6±0,9 P<0,05	**8,4±0,9 P<0,05	**9,1±0,9 P<0,05	2,5±0,4
Лимфоциты	2,0±0,4	*14,6±0,4 P<0,05	**4,2±0,5 P<0,05	**4,8±0,5 P<0,05	**2,2±0,4
Фибробласты	3,9±0,3	4,3±0,4 P<0,05	**8,7±0,6 P<0,05	**9,8±0,6 P<0,05	4,8±0,3
Макрофаги	0,5±0,2	*2,6±0,2 P<0,1	**1,3±0,3 P<0,01	**11±0,3 P<0,01	0,4±0,2
Плазмобласты и плазмоциты	0,9±0,7	*3,5±0,6 P<0,01	**2,2±0,7 P<0,05	**2,0±0,7 P<0,05	0,8±0,7
Эозинофилы	0,6±0,3	*2,7±0,2 P<0,01	*1,0±0,3 P<0,05	*1,0±0,3 P<0,05	0,4±0,3
Лаброциты	0,9±0,4	*2,5±0,5 P<0,1	*1,1±0,4 P<0,1	*1,0±0,4 P<0,1	0,8±0,4
Моноциты и неидентифицируемые клетки	4,0±0,5	*8,3±0,4 P<0,1	**6,6±0,5 P<0,05	**5,6±0,5 P<0,05	4,2±0,5

\* достоверно по сравнению с гр.1; \*\* достоверно по сравнению с гр. 2

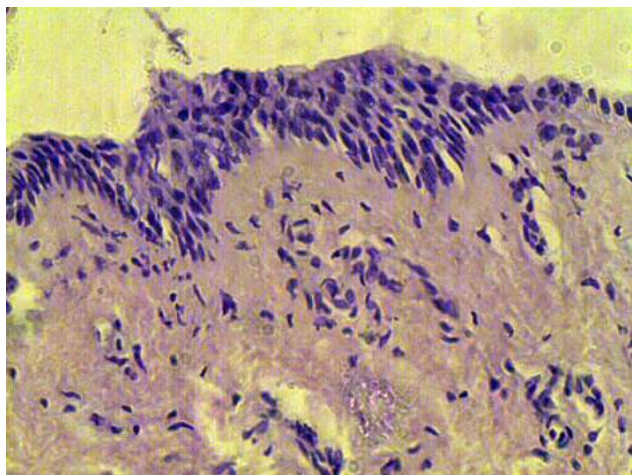


Рис. 2. Слизистая оболочка полости рта (СОПР).  
Контроль. Г-Э 10×40

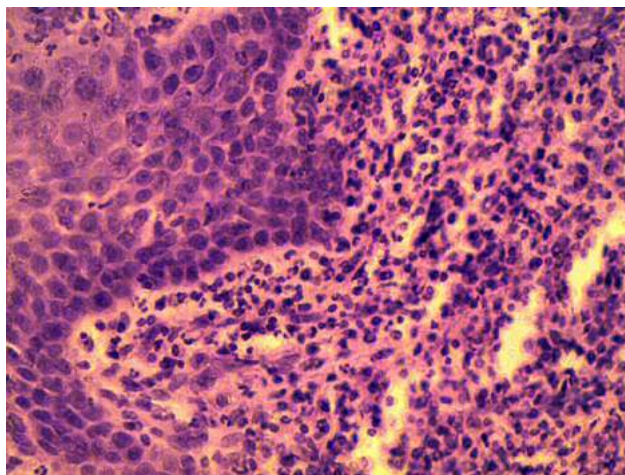


Рис. 5. СОПР. Протезный стоматит.  
Выраженная воспалительная инфильтрация  
собственного соединительнотканного слоя. Г-Э 10×40

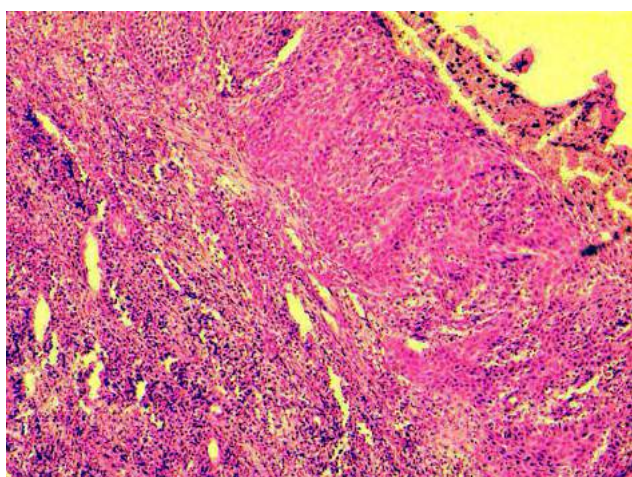


Рис. 3. СОПР. Протезный стоматит.  
Выраженная воспалительная инфильтрация  
собственного соединительнотканного слоя. Г-Э 10×10

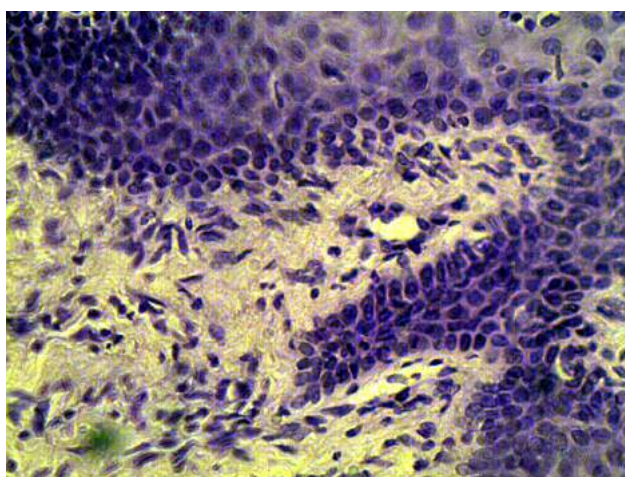


Рис. 6. СОПР. Протезный стоматит.  
Воздействие Барва-Флекс.  
Снижение воспалительной инфильтрации  
собственного соединительнотканного слоя. Г-Э 10×40

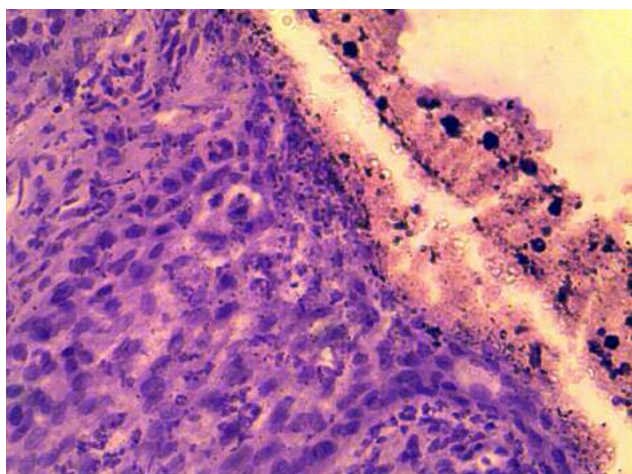


Рис. 4. СОПР. Протезный стоматит.  
Выраженная воспалительная инфильтрация  
собственного соединительнотканного слоя,  
микроорганизмы и клетки соединительной ткани  
на поверхности слизи слизистой. Г-Э 10×40

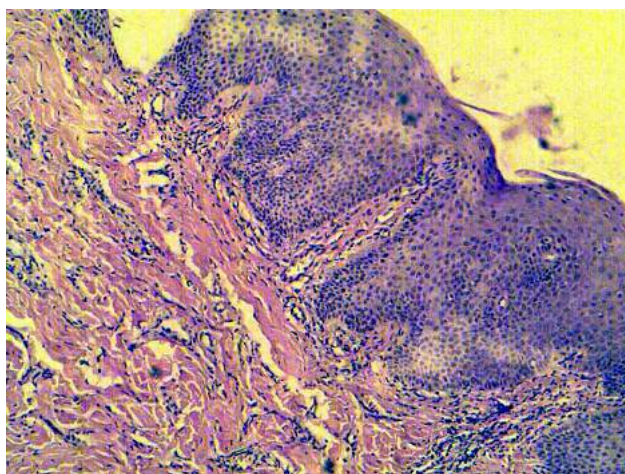


Рис. 7. СОПР. Протезный стоматит.  
Воздействие Холисала.  
Снижение воспалительной инфильтрации  
собственного соединительнотканного слоя. Г-Э 10×40

Таблица 2

**Состояние микрофлоры полости рта у пациентов с протезным стоматитом до и после лечения**

№	Группы микробов	Количество микробов в 1 мл слюны				
		Норма n=10	До лечения n=12	Лечение с Барва-Флекс n=14	7 суток воздействия Холисала n=14	7 суток воздействия LED и Холисала n=12
1.	<b>Общ. количество анаэробов</b>	5,7±0,15	*14,60±0,13	**6,1±0,15	**5,9±0,21	**5,6±0,15
2.	Лактобактерии	4,60±0,14	*8,2±0,14	**4,9±0,12	**4,8±0,12	**4,3±0,14
3.	Пептострептококк	3,8±0,11	*6,5±0,12	**4,0±0,11	**3,9±0,13	**3,6±0,11
4.	<b>Общ. количество аэробов</b>	5,3±0,17	3,0±0,30	**5,0±0,31	**5,2±0,25	**5,3±0,17
5.	Стафилококк золотистый	3,0±0,13	2,5±0,11	3,1±0,10	3,2±0,1	2,8±0,13
6.	Стафилококк эпидермальный	4,1±0,14	4,2±0,17	4,0±0,15	4,0±0,19	4,0±0,14
7.	Стрептококк саливариус	2,30±0,15	3,1±0,13	2,1±0,12	2,0±0,15	2,2±0,15
8.	Стрептококк мутанс	2,15±0,10	*1,2±0,20	2,2±0,21	2,30±0,11	2,1±0,10
9.	Стрептококк мутис	2,60±0,12	2,2±0,19	2,4±0,19	2,5±0,15	2,5±0,12
10.	Эшерихии	1,30±0,01	1,50±0,10	1,2±0,14	1,2±0,10	1,1±0,01
11.	Протей	1,30±0,01	1,2±0,11	1,4±0,01	1,3±0,170	1,3±0,01
12.	Грибы рода кандида	2,15±0,18	*15,2±0,21	**3,1±0,16	**2,9±0,10	**2,5±0,18

\* достоверно по сравнению с гр. 1; \*\* достоверно по сравнению с гр. 2

Таблица 3

**Микроорганизмы слизистой оболочки десны у пациентов с протезным стоматитом при воздействии LED и Холисала**

	Контроль n=10	До лечения n=12	7 суток воздействия LED n=14	7 суток воздействия Холисала n=12	7 суток воздействия LED и Холисала n=12
Общее число микробов в/ч	205±10	*380±12	**225±10	**220±10	**215±0
Стафилококки	52±2	*86±3	**58±2	**55±3	**51±2
Стрептококки	20±2	*34±2	**22±2	24±1	21±2
Микрококки	5±1	*9±1	**5±1	6±1	5±1
Энтерококки	8±1	*15±1	**9±1	9±1	7±1
Гемолитические кокки	1,1±1	*0,6±0,2	**1,2±1	1,2±1--	1,2±1
Эшерихии	--	3±1	**1±0,2-	--	--
Грибы	11±3	*31±2	**14±3	**16±1	**10±3
Не идентифицированные	99±1	160±8	101±1	102±6	95±1

\* достоверно по сравнению с гр. 1; \*\* достоверно по сравнению с гр. 2

Проведенные микробиологические исследования показали, что при протезном стоматите имеет место значительное увеличение (почти в 2,5 раза) количества анаэробов в 1 мл слюны. Количество же аэробов существенно снижено (табл. 2).

Резко возрастает количество выявляемых грибов рода Candida. Их содержание возрастает более чем в 7 раз.

Использование в лечении LED и препарата Холисала приводило к нормализации соотношения содержания анаэробов и аэробов в слюне.

При этом отмечалось выраженное уменьшение количества определяемых в слюне грибов рода Candida (табл. 2).

Характер изменения микробной флоры слизистой оболочки десны у пациентов с протезным

Таблица 4

**Микроорганизмы поверхности протезов у пациентов с протезным стоматитом при воздействии LED и Холисала**

Микроорганизмы	Количество микроорганизмов на 176,6 мм <sup>2</sup> поверхности протезов			
	Протез до лечения n=12	7 суток воздействия LED n=12	7 суток воздействия Холисала n=12	7 суток воздействия LED и Холисала n=12
Общее число микробов в/ч:	525±20	*148±12	*164±10	*164±10
Стафилококки	240±6	*81±5	*96±2	*94±2
Стрептококки	60±2	26±4	*28±1	25±1
Микрококки	10±1	*3±0,2	2±1	*2±1
Энтерококки	18±1	*8±1	10±1	*7±1
Гемолитические кокки	20	*10±3	15	*12
Эшерихии	8±1	4±1	-	-
Грибы	44±5	*16±3	*14±1	*12±1
Не идентифицированные	165±3	73±10	*78±7	72±7

\* достоверно по сравнению с гр.1

стоматитом и при воздействии LED и препарата Холисала аналогичен изменениям в слюне (табл. 3).

Наиболее эффективным на микробную флору слюны и слизистой оболочки десны оказалось комплексное применение LED и препарата Холисал.

Высокая обсеменённость выявлена на поверхности съёмных протезов. LED и препарат Холисал приводили к значительному уменьшению обсеменённости протезов. Общее число микробов при воздействии LED снижалось более чем в 2,7 раза, при воздействии Холисала в 2,5 раза. Значительно снижается количество грибов на поверхности съёмных протезов при комплексном воздействии LED и Холисала соответственно в 2,7 и более чем в 3 раза (табл. 4).

### Заключение

Протезный стоматит — это одно из наиболее часто встречаемых поражений полости рта. Указанная патология чаще встречается у лиц зрелого возраста, что обусловлено использованием в этой возрастной группе протезов. Протезный стоматит — это воспалительные изменения различных отделов СОПР. Важным этиологическим фактором, помимо механического влияния протеза на СОПР, являются существенные сдвиги в микробном пейзаже полости рта. При этом наибольшее воздействие на СОПР оказывают грибы рода *Candida* [9]. Это подтверждают и наши исследования.

Изучение влияния LED на заживление ран и течение различных патологических процессов показало их выраженные способности оказывать противовоспалительное действие и стимулировать восстановительные процессы [1, 2, 3, 8, 7, 10, 11, 16]. Менее изучены антибактериальные и, особенно, антимикотические свойства LED. Наши исследо-

вания показали, что, наряду с противовоспалительными и стимулирующими регенераторные процессы эффектами, LED обладает выраженными антибактериальными и антимикотическими свойствами. По этим показателям LED вполне сопоставим с довольно широко используемым в стоматологии Холисалом.

Это позволяет рекомендовать LED как средство, стимулирующее репаративные процессы СОПР и нормализующее микробиоценоз полости рта при протезных стоматитах.

### Литература

1. Байбеков ИМ, Бутаев АХ, Хашимов ФФ, Мардонов ДН, Байбеков АИ. Воздействие светодиодного излучения аппарата «Барва-Флекс/СИК» на заживление экспериментальных ран. Фотобиол. и фотомед. 2013;1,2:119-22.
2. Байбеков ИМ, Ибрагимов АФ, Хашимов ФФ. Применение светодиодного излучения в комплексном лечении дерматозов и угрей. Матер. XXXIX Международной научно-практической конференции. Применение лазеров в медицине и биологии. Харьков. 2013. с. 17.
3. Korobov AM, Korobov VA, Lisna TO. A.Korobov-V.Korobov Phototherapeutic devices of «Barva» series. Translation from ukr. Kharkiv: V.N.Karazin KhNU; 2018. 188 p.
4. Ризаева СМ, Байбеков ИМ. Изменения формы эритроцитов при пародонтите и возможности лазеротерапии в их коррекции. Лазерная медицина. 2010;14(4):45-8
5. Ризаева СМ, Байбеков ИМ. Оценка микроциркуляции альвеолярного гребня с помощью доплеровской флоуметрии и формы эритроцитов при пародонтите и лазерном облучении крови. Российская стоматология. 2011;4:22-6.
6. Li WT, Leu YC, Wu JL. Red-light emitting diode irradiation increases the proliferation and osteogenic differentiation of rat bone marrow mesenchymal stem cells. Photomed. Laser Surg. 2010;1:157-65. doi: 10.1089/pho.2009.2540.

7. Whelan HT, Buchmann EV, Whelan NT, et al. Light-emitting diode medical applications from deep space to deep sea. *Space Tech. & App. Intern. Forum.* 2001;CP552; p. 35-45.
8. Kamma JJ, Vasdekis VG, Romanos GE. The effect of diode laser (980 nm) treatment on aggressive periodontitis: evaluation of microbial and clinical parameters. *Photomed. Laser Surg.* 2009 Feb;27(1):11-9.
9. Shi B, Wu T, McLean J, Edlund A, Young Y, He X, et al. The denture-associated oral microbiome in health and stomatitis. *mSphere.* 2016;1(6):e00215-16.
10. Tuner J, Hode L. *The New Laser Therapy Hand boor Prima book.* Stockholm; 2010. 847 p.
11. Whelan HT, Houle JM, Whelan NT, et al. The NASA light-emitting diode medical program – progress in space flight and terrestrial applications. *Space Tech. & App. Internl. Forum.* 2000;CP504; p. 37-43.
12. Ирсадиев ХИ, Рахманов ХШ, Ханазаров ДА, Байбеков ИМ. Функциональная морфология барьерно-защитных комплексов полости рта. Изд. Им Абу Али ибн Сино; Ташкент; 2001.
13. Масумова ВВ, Булкина НВ. Сравнительная характеристика эффективности лечения гингивитов гелем «Холисал» и бутадиионовой мазью. *Современные наукоемкие технологии.* 2007;12:76.
14. Тимофеев АА, Круть АГ. Применение Холисала для лечения гингивитов, возникших при использовании брекет-систем. *Современная стоматология.* 2010;1(50):136-8.
15. Махмудов ММ, Саторов С. Воспалительные заболевания слизистой оболочки протезного ложа у лиц, пользующихся зубными протезами. *Проблемы стоматологии.* 2017;13(1):75-8
16. Li WT, Chen HL, Wang CT. Effect of light emitting diode irradiation on proliferation of human bone marrow mesenchymal stem cells. *Journal of Medical and Biological Engineering.* 2006;26(1):35-42.
4. Rizaeva SM, Baybekov IM. [Changes in the shape of red blood cells during periodontitis and the possibility of laser therapy in their correction]. *Lazernaya medicina [Laser medicine].* 2010;14(4):45-8. (in Russian)
5. Rizaeva SM, Baybekov IM. [Evaluation of microcirculation of the alveolar ridge using Doppler flowmetry and the shape of red blood cells during periodontitis and laser irradiation of blood]. *Rossiyskaya stomatologiya [Russian dentistry].* 2011;4:22-6. (in Russian)
6. Li WT, Leu YC, Wu JL. Red-light emitting diode irradiation increases the proliferation and osteogenic differentiation of rat bone marrow mesenchymal stem cells. *Photomed. Laser Surg.* 2010;1:157-65. doi: 10.1089/pho.2009.2540.
7. Whelan HT, Buchmann EV, Whelan NT, et al. Light-emitting diode medical applications from deep space to deep sea. *Space Tech. & App. Intern. Forum.* 2001;CP552; p. 35-45.
8. Kamma JJ, Vasdekis VG, Romanos GE. The effect of diode laser (980 nm) treatment on aggressive periodontitis: evaluation of microbial and clinical parameters. *Photomed. Laser Surg.* 2009 Feb;27(1):11-9.
9. Shi B, Wu T, McLean J, Edlund A, Young Y, He X, et al. The denture-associated oral microbiome in health and stomatitis. *mSphere.* 2016;1(6):e00215-16.
10. Tuner J, Hode L. *The New Laser Therapy Hand boor Prima book.* Stockholm; 2010. 847 p.
11. Whelan HT, Houle JM, Whelan NT, et al. The NASA light-emitting diode medical program – progress in space flight and terrestrial applications. *Space Tech. & App. Internl. Forum.* 2000;CP504; p. 37-43.
12. Irsaliev HI, Rahmanov HSh, Hanazarov DA, Baybekov IM. Funkcional'naya morfologiya bar'erno-zashchitnyh kompleksov polosti rta [Functional morphology of barrier-protective complexes of the oral cavity]. Ed. Im Abu Ali ibn Sino; Tashkent; 2001. (in Russian)
13. Masumova VV, Bulkina NV. [Comparative characteristics of the effectiveness of the treatment of gingivitis with Holisal gel and butadione ointment]. *Sovremennye naukoemkie tekhnologii [Modern high technology].* 2007;12:76. (in Russian)
14. Timofeev AA, Krut' AG. [The use of Holisal for the treatment of gingivitis arising from the use of bracket systems]. *Sovremennaya stomatologiya [Modern dentistry].* 2010;1(50):136-8. (in Russian)
15. Mahmudov MM, Satorov S. [Inflammatory diseases of the mucous membrane of the prosthetic bed in individuals using dentures]. *Problemy stomatologii [Dentistry problems].* 2017;13(1):75-8 (in Russian)
16. Li WT, Chen HL, Wang CT. Effect of light emitting diode irradiation on proliferation of human bone marrow mesenchymal stem cells. *Journal of Medical and Biological Engineering.* 2006;26(1):35-42.

## References

1. Baybekov IM, Butaev AH, Hashimov FF, Mardonov DN, Bajbekov AI. [The effect of LED radiation from the Barva-Flex / SIK apparatus on the healing of experimental wounds]. *Photobiol. and photomed.* 2013;1,2:119-22. (in Russian)
2. Baybekov IM, Ibragimov AF, Hashimov FF. [The use of LED radiation in the complex treatment of dermatoses and acne]. *Mater. XXXIX Mezhdunarodnoj nauchno-prakticheskoy konferencii. Primenenie lazerov v medicine i biologii [Mater. XXXIX International scientific-practical conference. The use of lasers in medicine and biology].* Kharkiv. 2013. p. 17. (in Russian)
3. Korobov AM, Korobov VA, Lisna TO. A.Korobov-V Korobov Phototherapeutic devices of «Barva» series. Translation from ukr. Kharkiv: V.N.Karazin KhNU; 2018. 188 p.