

© Колектив авторів, 2014
УДК 616.8-00+616.98:578.828

Б.М. Дикий, І.Г. Грижак, О.Я. Пришляк, Н.М. Дьоміна, Л.Р. Грижак, М.В. Федорів

СТРУКТУРА УРАЖЕНЬ НЕРВОВОЇ СИСТЕМИ У ВІЛ-ІНФІКОВАНИХ ОСІБ

Івано-Франківський національний медичний університет,
Івано-Франківський обласний центр профілактики і боротьби зі СНІДом

Узагальнено результати обстежень 40 ВІЛ-інфікованих пацієнтів із різноманітною патологією периферичної та центральної нервової системи. Продемонстрована структура клінічних форм неврологічних захворювань, особливості їх етіології на різних стадіях ВІЛ-інфекції. Патологія периферичної нервової системи головним чином представлена полінейропатією токсичного і судинного ґенезу, а центральної нервової системи – менінгоенцефалітом, під впливом опортуністичних мікроорганізмів – токсоплазм, мікобактерій туберкульозу, герпесвірусів.

Ключові слова: ураження нервової системи, ВІЛ-інфекція.

Ураження нервової системи є одним із багатогранних проявів ВІЛ-інфекції на різних її стадіях. Найчастіше спостерігаються полінейропатії поєданого токсичного, судинного, вірусного ґенезу. Патологія центральної нервової системи у вигляді менінгіту й енцефаліту виникає вже на стадії вираженого імунodefіциту, при цьому переважають загальноомозкові та нервово-психічні симптоми, мозкова кома, судоми, розлади мови, парези кінцівок [1]. Можливе ураження спинного мозку дифузного характеру, яке приводить до спастичної тетраплегії або спастичного парезу кінцівок із порушенням усіх видів чутливості, розладами функцій тазових органів [2, 3]. Частота цих проявів ВІЛ-інфекції зростає разом зі збільшенням кількості пацієнтів, які поступають у стаціонар на пізніх стадіях захворювання [4]. Згідно з даними літератури, симптомокомплекс ураження ЦНС виявляють у 10-45 % осіб, які мають ініціальні прояви ВІЛ-інфекції, у 30 % хворих, які поступають на стаціонарне лікування, та у 80-90 % померлих від СНІДу виявляють патоморфологічні зміни в речовині мозку [5, 6].

Етіологічна інтерпретація захворювання доволі складна і довготривала. Методами нейровізуалізації у речовині головного мозку виявляють вогнищеві зміни різноманітного характеру. У спинномозковій рідині частіше спостерігаються плеоцитоз й підви-

щення рівня білка, а методами бактеріологічного дослідження та полімеразно-ланцюгової реакції встановлюють етіологію опортуністичного захворювання ЦНС. Проте, частина пацієнтів на ранніх стадіях захворювання залишається з недиагностованими і неліквованими неврологічними недугами, що призводить до поглиблення патологічного процесу і погіршення прогнозу [7-9]. Тому важливим є, з практичного досвіду роботи, встановити основний спектр поширених неврологічних захворювань, які трапляються у ВІЛ-інфікованих хворих, для своєчасного обрання тактики їх курації.

Мета: вивчити структуру уражень нервової системи у ВІЛ-інфікованих осіб у поєднанні із клінічними особливостями їх перебігу та етіологічного чинника.

Пацієнти і методи

Обстежено 40 хворих (32 чоловіки і 8 жінок) із ознаками патології периферичної та центральної нервової системи (ПНС і ЦНС). Вивчено клінічну симптоматику, рівень CD4+–Т-лімфоцитів, результати дослідження спинномозкової рідини методом ПЛР, даних методів нейровізуалізації – магнітно-резонансної томографії (МРТ) та комп'ютерної томографії (КТ) головного мозку, а також результати дослідження автопсійного матеріалу у померлих хворих.

Результати досліджень та їх обговорення

За останні 5 років кількість ВІЛ-інфікованих хворих із патологією нервової системи зростає, що пов'язано зі збільшенням загальної кількості ВІЛ-інфікованих осіб, що виявляються на пізній стадії ВІЛ-інфекції (СНІД), вже з появою тяжких опортуністичних захворювань. Найпоширенішими є ураження периферичної нервової системи різноманітного ступеня виразності. Вони проявляються зниженою чутливістю за типом «шкарпеток» і «рукавичок», м'язовою слабкістю і спостерігаються вже в І-ІІ, але їхні прояви поглиблюються в ІІІ-ІV стадіях захворювання, змінюється й етіологічна їх суть. Як видно з даних таблиці 1, у 12,5 %

ОРИГІНАЛЬНІ ДОСЛІДЖЕННЯ

осіб на I-III стадіях захворювання спостерігалася слабо виражена периферична полінейропатія внаслідок опосередкованого впливу ВІЛ (васкуліт, що пов'язаний із циркулюючими імунними комплексами), оскільки були виключені інші чинники. Проте, найпоширенішою причиною полінейропатій були токсичні чинники: зло-

живання алкоголем – 45,0 % та наркотичними засобами – 20,0 %, що часто поєднувалися. Виражена полінейропатія у хворих в стадії СНІДу супроводилася ураженнями ЦНС вірусами: цитомегаловірусом (ЦМВ) – 12,5 %, Епштейна-Барр вірусом (ЕБВ) – 2,5 %, а також ВІЛ (СНІД-дементний комплекс – 10,0 %).

Таблиця 1

Ураження периферичної та центральної нервової системи у ВІЛ-інфікованих хворих

Ураження нервової системи	Причинний фактор	Стадія ВІЛ-інфекції	Кількість	
			абс.	%
Полінейропатія	ВІЛ	I-III	5	12,5
	СІН	I-IV	8	20,0
	алкоголь	I-IV	18	45,0
	ЦМВ	IV	5	12,5
	ЕБВ	IV	1	2,5
Вегетосудинна дистонія	Алкоголь, наркотики, куріння, стрес, токсоплазмоз	I-III	13	32,5
Дисциркуляторна енцефалопатія	Ангіопатія	II-III	3	7,5
Корінцевий синдром	Остеохондроз хребта	I-IV	6	15,0
	Туберкульозний спондиліт	IV	1	2,5
	Метастази в хребці	IV	1	2,5
Гангліоневрит, оперізувальний герпес	VZV	II-IV	4	10,0
Гнійний менінгіт	Невстановленої етіології	III-IV	2	5,0
	Бактерійний		4	10,0
Криптококовий менінгіт та енцефаліт	<i>Cryptococcus neoformans</i>	IV	10	25,0
Токсоплазмоз мозку	<i>Toxoplasma gondii</i>	IV	16	40,0
Туберкульозний менінгіт та енцефаліт	МБТ	IV	5	12,5
Герпетичний енцефаліт	ВПГ 1-го типу	IV	3	7,5
ЦМВ-енцефаліт	ЦМВ	IV	9	22,5
ЕБВ-енцефаліт	EBV	IV	3	7,5
СНІД-дементний комплекс	ВІЛ			
		1-2 стадія	12	30,0
		3 стадія	4	10,0
Прогресуюча множинна лейкоенцефалопатія	JC-вірус*	IV	3	7,5
Ішемічний інсульт	Ангіопатія	IV	3	7,5

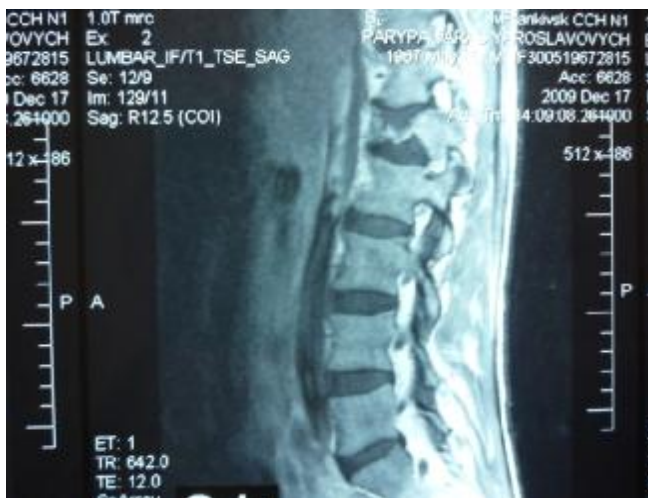Примітка. * – наявність ДНК JC-вірусу не визначали.

Вегетосудинна дистонія спостерігалася у 32,5 % хворих і проявлялася коливаннями артеріального тиску, тахікардією, неприємними відчуттями в ділянці серця, періодичним болем голови. У даній категорії пацієнтів ці явища виникали на тлі зловживання алкоголем, куріння. У певної частини з них (у 8 з 13 пацієнтів) вегето-судинні розлади асоціювалися з наявністю в організмі токсоплазм в ймовірно активному стані (анти-*Toxoplasma gondii* IgG > 100 Од/мл).

У пацієнтів в II-III стадії ВІЛ-інфекції, які скаржилися на погіршення пам'яті, запаморочення, ослаблення слуху, діагностовано дисциркуляторну енцефалопатію (7,5 %). Вони добре піддавались лікуванню ноотропними та судинорозширювальними препаратами. В осіб з вираженим больовим корінцевим синдромом, руховими та чутливими розладами кінцівок діагностовано різноманітну патологію

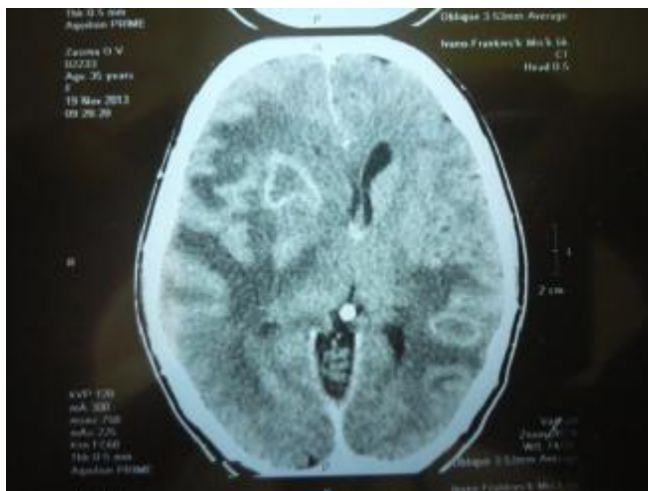
хребта: остеохондроз – у 6, туберкульозний спондиліт – в 1, метастаз пухлини легень у хребет – в 1 (мал. 1). Диференційну діагностику проведено за допомогою МРТ або КТ відповідного відділу хребта. Біль за ходом чутливих нервових волокон також був пов'язаний із оперізувальним герпесом (VZV) – 10,0 %. Пацієнти, які мали різноманітні ураження ЦНС, закономірно перебували в IV стадії ВІЛ-інфекції за клінічними та імунологічними показниками (CD4+ – Т-лімфоцити були в межах 11-320 кл./мкл крові). У 25,0 % випадків діагностовано криптококовий менінгіт та менінгоенцефаліт, у 15,0 % – гнійний менінгіт, що був зумовлений *S. aureus* – у 3, та *Acinetobacter baumannii* – в 1. Залишилась невстановленою етіологія менінгіту у 2 осіб, але позитивний ефект від лікування антибіотиками свідчив на користь його бактерійної природи.

ОРИГІНАЛЬНІ ДОСЛІДЖЕННЯ



Мал. 1. Метастатична пухлина в тілі хребця L1.

Доволі поширеним явищем у цій категорії пацієнтів є церебральний токсоплазмоз (40,0 %) та ЦМВ-енцефаліт (22,5 %). У хворих з токсоплазмозним енцефалітом спостерігалися загальномозкові симптоми аж до коматозного стану, однобічні парези верхніх або нижніх кінцівок. У 3 осіб мало місце ураження органу зору за типом хоріоретиніту (1), пігментної дегенерації сітківки ока (1), дегенеративних змін зорового нерву (2). На МРТ виявляли характерні інфільтративні запальні вогнища із кільцеподібним накопиченням парамагнітної речовини (томовісту). Подібні зміни, але менш чіткі, були візуалізовані на КТ з підсиленням урографіном (мал. 2). У померлих патогістологічне дослідження встановило наявність *Toxoplasma gondii* в ділянці вогнищ запаленого мозку.



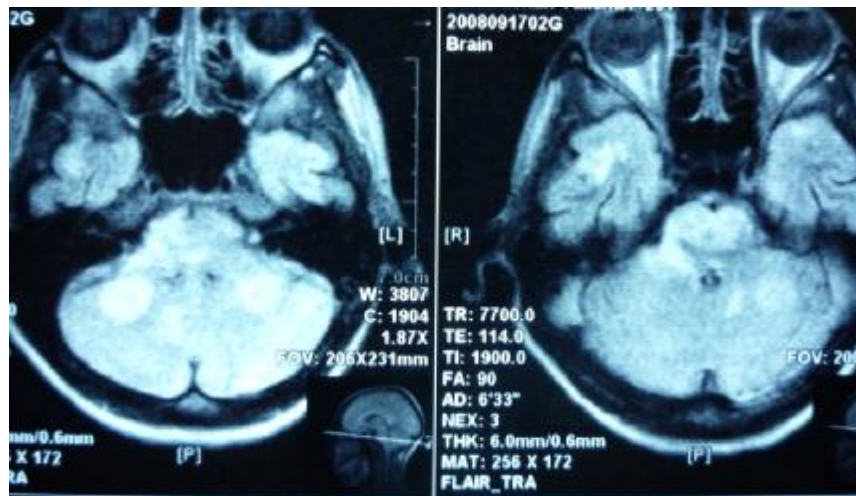
Мал. 2. Токсоплазмоз мозку.

У хворих з ЦМВ-енцефалітом одночасно спостерігалися патологія ПНС за типом полінейропатій з каузальними болями (2 хворих), тетрапарезом (2), нижньою диплегією із розладами функції тазових органів. Ці хворі померли, незважаючи на отриману етіотропну терапію препаратом ганцикловіру, що виявився не тільки малоефективним, але й гепатотоксичним. Дещо рідше зустрічалися герпесвірусні енцефаліти іншого походження: герпетичний I типу енцефаліт – у 7,5 %, Епштейна-Барр-вірусний енцефаліт – у 7,5 %.

Незважаючи на високу частоту легеневого туберкульозу як опортуністичної патології, порівняно рідше зустрічається туберкульозний менінгоенцефаліт – у 12,5 %. В 1 хворого виник стійкий правобічний геміпарез із частковою моторною афазією. Деякі пацієнти з туберкульозним менінгітом мали поєднану патологію із іншими опортуністичними ураженнями ЦНС: СМВ-енцефаліт (2), герпетичний енцефаліт (1), тобто одночасно в лікворі виявлено як ДНК мікобактерії туберкульозу (МБТ), так і ДНК ЦМВ або ДНК вірусу простого герпесу (ВПГ). Ці пацієнти померли у різні терміни захворювання (2-8 міс.), що було пов'язано із відсутністю ефективності лікування, імунологічно неадекватністю антиретровірусної терапії та тяжким синдромом відновлення імунної системи. В кожному випадку проведено МРТ або КТ, які візуалізували множинні патологічні вогнища. ДНК мікобактерії туберкульозу виявлено у 3 з 5 хворих (60,0 %), в інших 2 пацієнтів діагноз встановлено за наявністю також і множинних туберкульозних вогнищ у легенях, в печінці та селезінці. На відміну від токсоплазмозного процесу, в речовині мозку при туберкульозному менінгіті на МРТ вогнища не оточені зоною набряку, не створюють мас-ефекту. Після введення контрастної парамагнітної речовини посилення МР-сигналу на T1-зважених зображеннях не відзначалися (мал. 3). Туберкульозні вогнища неодноразово спостерігалися у гемісферах мозочку. За наявності менінгіту фіксувалося посилення МР-сигналу від лептоменінгеальної оболонки.

Прогресуюча множинна лейкоенцефалопатія, яка викликана JC-вірусом, була діагностована у 3 пацієнтів (7,5 %), проте у двох з них вона поєднувалася з іншою патологією (криптококовим менінгітом – в 1, токсоплазмозом мозку – в 1), що й призвело до летального наслідку в термінах 2,5-3 міс. Один пацієнт без вираженого імунодефіциту (CD4+Т-лімфоцити 320 в 1 мкл крові) та інших супутніх опортуністичних захворювань після отримання АРТ одужав із залишковими явищами лівобічного парезу.

ОРИГІНАЛЬНІ ДОСЛІДЖЕННЯ



Мал. 3. Туберкульозний енцефаліт з вогнищами в півкулях мозочку.

У 40 % обстежених хворих було виявлено ВІЛ-енцефалопатію, або СНІД-дементний комплекс, який притаманний IV стадії ВІЛ-інфекції. Він полягав у порушенні нервово-психічного статусу (зниження пам'яті, інтелекту, некритичне ставлення до свого стану, слабкість, порушення ходи, перебування у ліжку не менше половини дня). У більшості з них (12 хворих – 30,0 %) був 1-2-й ступінь СНІД-дементного комплексу. Порушення когнітивних функцій мозку діагностували шляхом опитування стосовно стану пам'яті – спостерігалась більш чи менш виражена забудькуватість, нездатність вирішувати побутові проблеми у повному об'ємі, перекладаючи їх на інших членів сім'ї. 3-й ступінь СНІД-дементного комплексу діагностовано в 4 хворих (10,0 %), що цілий день проводили в ліжку, погано тямали рекомендації, забували недавню розмову з оточуючими людьми. В 1 пацієнта виникла алексія (нерозуміння цифр), що, можливо, була спричинена супутньою прогресуючою лейкоенцефалопатією.

Висновки

1. Неврологічна патологія серед ВІЛ-інфікованих пацієнтів є поширеною і проявляється як ураженнями периферичної, так і центральної нервової системи. Вони насамперед пов'язані із негативним впливом психоактивних засобів, алкоголю, а у хворих у IV-й стадії – зі збудниками опортуністичних інфекцій.

2. Для своєчасної діагностики характеру та етіології уражень нервової системи кожен ВІЛ-інфікований пацієнт повинен бути оглянутий невропатологом та за наявності навіть мінімальної загальномоозкової симптоматики необхідно застосовувати методи нейровізуалізації та дослідження ліквору.

Література

1. Голубовская О.А. Поражение центральной нервной системы при ВИЧ-инфекции / О.А. Голубовская, И.С. Азаренко // Клиническая инфектология и паразитология. – 2013. – № 1 (04). – С. 16-25.
2. Запорожан В.М. ВІЛ-інфекція і СНІД / В.М. Запорожан, М.Л. Аряев [2-ге видання, перероб. і доп.]. – К.: Здоров'я, 2004. – 636 с.
3. Яковлев Н.А. НейроСПИД. Неврологические расстройства при ВИЧ-инфекции/СПИДе / Н.А. Яковлев, Н.М. Жулев, Т.А. Слюсарь. – М.: МИА, 2005. – 278 с.
4. Структура поражения центральной нервной системы у больных ВИЧ-инфекцией специализированного отделения инфекционной больницы / [А.Б. Перегудова, В.И. Шахгильдян, О.О. Цветкова и др.] // Терапевт. архив. – 2010. – Т. 82, №11. – С. 22-27.
5. Manfredi R. AIDS and Other Manifestations of HIV Infection / R. Manfredi // JAMA. – 2005. – Vol. 293. – P. 1393-1394.
6. HIV Infection: The Basics / L. Stevens, C. Lynn, R. Glass // JAMA. – 2006. – Vol. 296. – P. 892.
7. Гаврилов А.В. Клинико-диагностические особенности инфекционных поражений центральной нервной системы у ВИЧ-позитивных больных / А.В. Гаврилов // Медицинские новости. – 2013. – № 12. – С. 85-88.
8. Соколова Л.І. Ураження нервової системи при СНІДі / Л.І. Соколова // Укр. неврол. журн. – 2011. – № 2. – С. 19-23.
9. Клинические особенности заболеваний нервной системы у ВИЧ-позитивных пациентов и больных в стадии СПИДа / В.С. Гойдык, Н.А. Гуменюк, Н.С. Гойдик, А.И. Гоженко // Укр. неврол. журн. – 2010. – № 3. – С. 112-115.

LESIONS OF THE NERVOUS SYSTEM IN HIV-INFECTED PATIENTS

B.M. Dyky, I.H. Hryzhak, O.Ya. Pryshlyak, N.M. Dyomina, L.R. Hryzhak, M.V. Fedoriv

SUMMARY. The results of examinations of 40 HIV-infected patients with various disorders of the peripheral and central nervous system are presented.

ОРИГІНАЛЬНІ ДОСЛІДЖЕННЯ

The structure and features of the etiology and clinical forms of neurological diseases at different stages of HIV-infection are demonstrate. The pathology of the peripheral nervous system mainly represented by polyneuropathy of toxic and vascular origin, and the

central nervous system is affected of opportunists - Toxoplasma, Mycobacterium tuberculosis, herpesviruses.

Key words: *nervous system affection, HIV-infection.*

Отримано 2.04.2014 р.

© Голубнича В.М., Чемич М.Д., Шаповал Л.С., 2014
УДК 616.211-002-036.11-07-053.8:528.76

В.М. Голубнича, М.Д. Чемич, Л.С. Шаповал

КЛІНІКО-МІКРОБІОЛОГІЧНІ ОСОБЛИВОСТІ ПЕРЕБІГУ ГРВІ У ДОРΟΣЛИХ

Сумський державний університет

Обстежено хворих на ГРВІ з неускладненим та ускладненим (бронхіт, пневмонія, токсична нефропатія тощо) перебігом недуги. Встановлено наявність зв'язку між статтю, віком, прийманням антибактерійних препаратів, розмаїттям клінічної картини та ймовірністю виникнення ускладнень при ГРВІ у дорослих. Перебіг ГРВІ супроводжувався дисбіотичними порушеннями мікрофлори респіраторного та кишкового тракту, частота та виразність яких переважали при ускладненому перебігу недуги.

Ключові слова: *гострі респіраторні вірусні інфекції, мікрофлора, ускладнений перебіг, клініко-епідеміологічні особливості.*

В останні роки гострі респіраторні вірусні інфекції (ГРВІ) домінують в інфекційній патології розвинутих країн [1]. Близько 90 % усіх випадків інфекційних захворювань становлять ГРВІ. Лише в Росії щорічно реєструється від 27,3 до 41,2 млн випадків цих захворювань. Це етіологічно різноманітна група інфекційних хвороб респіраторного тракту, які мають подібні механізми розвитку, епідеміологічні та клінічні характеристики. ГРВІ є серйозною проблемою не лише через їх частоту та тяжкість, але й через соціально-економічну шкоду [1, 2]. Гострі респіраторні захворювання можуть бути спричиненими як вірусами, так і пневмотропними бактеріями [3]. Своєчасна діагностика ГРВІ необхідна для проведення раціональної етіотропної терапії, прогнозування тяжкості захворювання, профілактики внутрішньолікарняного інфіку-

вання та скорочення термінів госпіталізації. У той же час подібність клінічних проявів ГРВІ не дозволяє здійснювати верифікацію діагнозу захворювання без лабораторних досліджень [4]. Зараз змінились уявлення як про особливості взаємодії інфекційних агентів та людського організму в цілому, так і про роль вірусів у цьому процесі зокрема. Використання антибактерійних засобів порушило еволюційно створений стійкий мікробіоценоз в організмі людини. Відомо, що аспірація та активація мікрофлори у носоглотці визначає особливості перебігу інфекційних захворювань органів дихання. Мало вивченою залишається роль місцевого імунітету дихальної системи у стійкості до вірусів та бактерій в клітинах епітелію респіраторного тракту. Наявні підходи до терапії вірусних інфекцій недостатньо ефективні. Очевидно, що пошук нових методів лікування цих захворювань дозволить запобігти ускладненням та поширенню інфекції [5, 6].

Мета роботи – вивчити клініко-епідеміологічні та мікробіологічні особливості перебігу ГРВІ у дорослих із звичайним та ускладненим перебігом.

Пацієнти і методи

Для досягнення поставленої мети нами обстежено 42 хворих на ГРВІ, яких було госпіталізовано в Сумську обласну клінічну інфекційну лікарню ім. З.Й. Красовицького у 2013 р. Усі обстежені були поділені на дві групи: перша – неускладнений перебіг недуги (n=18), друга – ускладнений (n=24; бронхіт, пневмонія, токсич-