

© Завіднюк Н.Г., 2015
 УДК 616.988.55-07
 DOI 10.11603/1681-2727.2015.4.5523

Н.Г. Завіднюк

АКТУАЛЬНІ ПРОБЛЕМИ ДІАГНОСТИКИ ЕПШТЕЙНА-БАРР ВІРУСНОЇ ІНФЕКЦІЇ

Тернопільський державний медичний університет ім. І.Я. Горбачевського

Наведено історичні віхи відкриття Епштейна-Барр вірусу. Розглянуто особливості його структури та життєдіяльності, охарактеризовано деякі вірусні антигени. Описано вплив на імунну систему людини. Показано сучасні погляди на патогенез і клінічну картину інфекційного мононуклеозу та хронічних форм EBV-інфекції, підходи до діагностики з використанням як серологічних методів, так і ПЛР.

Ключові слова: Епштейна-Барр вірусна інфекція, інфекційний мононуклеоз, вірусні антигени, імунна система.


Вважається, що близько 90-95 % населення Землі інфіковано хоча б одним вірусом родини *Herpesviridae*. Тому є всі підстави вважати, що герпетичні агенти – це найбільш розповсюджені віруси в людській популяції, що зумовлює необхідність достатньої інформованості практичних лікарів про клінічну картину інфекцій, спричинених цими збудниками, та можливості сучасної діагностики й лікування даних захворювань. За даними ВООЗ, у структурі інфекційної патології смертність в результаті захворювань, зумовлених герпесвірусами, займає друге місце після грипу [1-3].

За останні роки помітно виросла цікавість до інфекційних захворювань, що спричиняються саме герпесвірусами. З одного боку, це пов'язано зі зменшенням рівня захворюваності раніше широко розповсюдженими захворюваннями (кір, паротит, дифтерія та ін.), утворилася «ніша», що заповнюється іншими, раніше менш актуальними інфекціями. З іншого боку, збільшується шарок людей з імунодефіцитними станами (реципієнти трансплантатів, люди з ВІЛ-інфекцією, онкологічними та імунними захворюваннями, які змушені приймати імунодепресанти; люди із вторинними імунодефіцитами після перенесених інфекційних захворювань чи внаслідок дії несприятливих екологічних факторів – радіації, токсичних хімічних речовин). І, нарешті, поява і впровадження в широку лікарську практику сучасних засобів діагностики дозволило краще виявляти такі інфекції [2, 4-6].

Зокрема, в цій статті хочемо прицільніше розглянути інфекцію, спричинену вірусом герпесу людини 4-го типу

(англ. – *human herpes virus type 4*, HHV-4), чи вірусом Епштейна-Барр (англ. – Epstein-Barr virus, EBV). Цей вірус належить до родини *Herpesviridae*, підродину *Gammapherpesviridae*, крім того, EBV є типовим представником лімфотропних вірусів приматів (*Lymphocryptovirus*) і займає важливе місце в структурі інфекційних захворювань герпесвірусної етіології. На нашу думку, в Україні захворювання, особливо хронічні форми, спричинені цим вірусом, гіподіагностовані, хоча, по-перше, це досить розповсюджений в людській популяції герпесвірус, яким інфіковано від 40 до 70 % населення планети. Так, у США до 5-річного віку цим вірусом інфікується близько 50 % населення. По-друге, EBV добре відомий як збудник гострого захворювання – так званого інфекційного мононуклеозу (ІМ), але на сьогодні практикуючі лікарі володіють досить обмеженою інформацією про патогенез і клініку хронічних форм хвороб, спричинених цим інфекційним агентом, тому в них відсутні належні знання про сучасні принципи діагностики і лікування таких інфекцій. По-третє, EBV не супроводжується специфічною висипкою під час реактивації, тому діагностика епізоду лише за клінічними ознаками, як це буває під час інфекцій, спричинених HSV-1, HSV-2 і VZV, часто є неможливою, а для підтвердження діагнозу необхідне проведення сучасних лабораторних тестів, які недоступні багатьом медичним закладам нашої країни [1, 7, 8].

Історія: відкриття вірусу – результат роботи різних вчених. Перший крок на шляху до нього зробив D. Burkitt (мал. 1), якого називали «bush surgeon» («хірургом з кущів») [9], в 1950 – на початку 1960-х років працював у одному із госпіталів Уганди. Він вперше описав варіант пухлини



Мал. 1. D. Burkitt [9].



Мал. 2. М.А. Epstein і Y. Barr [10].

лицевих кісток черепа у дітей. Це був один із різновидів лімфом, яка згодом отримала його ім'я. Вчений звернув увагу на те, що новий варіант пухлини трапляється значно частіше в 10 країнах Центральної Африки, де були такі ж показники температури і дощі, що корелювало із високим рівнем захворюваності малярією («країни малярійного поясу»). Саме ці спостереження стали одними із перших в такому напрямку медицини, як географічна патологія [9]. Тому лікар припустив, що можливою причиною розвитку пухлини є якийсь невідомий інфекційний агент, який передається під час укусу комарів. В 1961 році D. Burkitt читав лекцію у Великобританії і ці дані привернули увагу лікаря-вченого М.А. Epstein. І вже 1964 року він із своєю аспіранткою Y. Barr (мал. 2) в перещеплюваній культурі пухлинних клітин хворого на лімфому Беркіта за допомогою електронної мікроскопії виявили вірусні частинки, що нагадували вірус герпесу. Жодний із відомих у той час людських герпес-вірусів (вірус простого герпесу 1-го і 2-го типів і *Varicella zoster virus*) не відповідали характеристикам нового вірусу [10, 11].

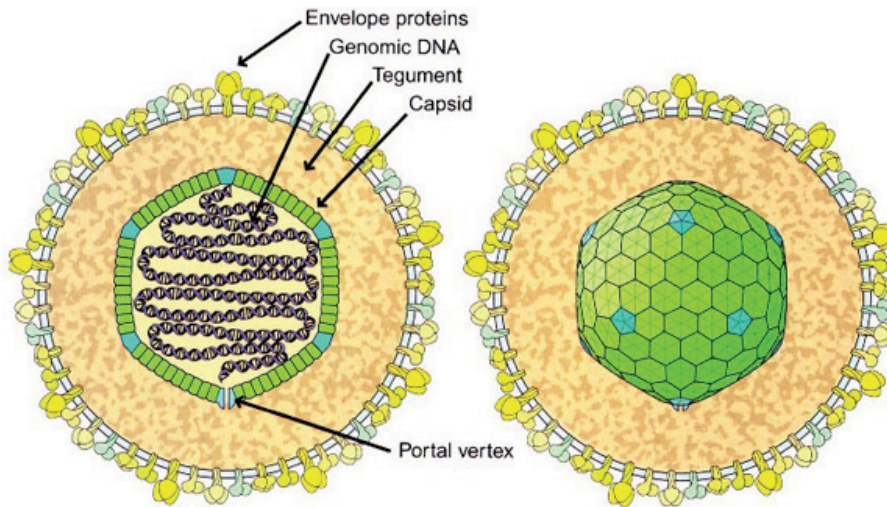
Структура і життєдіяльність вірусу: ядро вірусу містить двохниткову ДНК, яка кодує близько 100 різних речовин. Вірусний геном покритий капсидом, що складається зі 162 капсомерів (мал. 3). Капсид має форму ікосаедра (як і в інших герпесвірусів) і покритий ліпідним бішаром, матеріал для якого вірус запозичує в клітині хазяїна. Синтез вірусної ДНК і збір вірусного капсиду відбуваються в ядрі клітини. Зовнішня мембрана вірусної частинки формується з білків і ліпідів клітини хазяїна і вірусних глікопротеїнів, які є рецепторами вірусу і до яких під час розвитку імунної відповіді виробляються нейтралізуючі антитіла. Найбільш відомими з них є глікопротеїн gp350, що визначає тропність вірусу [2, 12, 13].

Залежно від типу життєвого циклу ДНК вірусу може бути представлена в двох формах: лінійній і у вигляді

епісоми. Обидві ці форми реплікуються в ядрі клітини хазяїна. Під час продуктивної (літичної) інфекції, коли іде активна реплікація EBV із руйнуванням інфікованої клітини (якщо вірус її покидає), ДНК вірусу має лінійну структуру. Під час цитолітичного циклу розвитку вірус індукує експресію як власних ранніх антигенів, так і генів клітини хазяїна, продукти яких беруть участь в реплікації вірусу. Такий тип реплікації EBV має місце під час гострої EBV-інфекції та активації хронічної EBV-інфекції [12-16].

Молекулярною основою латентної інфекції є епісома. В цьому випадку ДНК замкнута в кільце: на кінцях лінійної вірусної ДНК є «термінальні повтори», котрі складаються із 10-20 копій, які здатні сполучатися під дією відповідних сигналів. Такий тип геному характерний для EBV-інфікованих (EBV+) В-лімфоцитів. Навіть під час первинного інфікування вірусом В-лімфоцитів у них практично не розвивається літичний тип реплікації, а із самого початку ДНК вірусу замикається в епісому і в подальшому реплікується в такому вигляді синхронно з проліферацією інфікованої клітини. Тому загибель (EBV+) В-лімфоцитів пов'язана не з опосередкованим вірусом цитолізом, а з дією факторів противірусного імунітету, в першу чергу цитотоксичних лімфоцитів. Вкрай рідко, але можлива інтеграція вірусного геному в геном клітини хазяїна, що значно підвищує вірогідність мутацій і, як наслідок, малігнізацію [13-16].

Розрізняють два серотипи вірусу – EBV-1 і EBV-2. Хоча ці серотипи відрізняються характером експресії генів під час латентної інфекції, клінічні прояви реактивованих інфекцій, спричинених цими різновидами EBV, ідентичні. Обидва типи вірусу однаково широко розповсюджені серед населення планети, до того ж одна людина може бути одночасно інфікована двома серотипами. В процесі реплікації вірусу експресується



Мал. 3. Будова EBV [12].

більше 70 різних специфічних білків, однак до теперішнього часу виділені лише 4 групи імуногенних протеїнів, визначення антитіл до яких дає можливість диференціювати стадію інфекції. Під час цитолітичної реплікації маркерами EBV-інфекції є [16]:

- 1) вірусна ДНК-полімераза (під час латентної інфекції вірус для реплікації використовує ДНК-полімеразу клітин хазяїна);
- 2) фактор процесингу;
- 3) хеліказа;
- 4) примаза;
- 5) рибонуклеотидредуктаза;
- 6) тимідинкіназа. Наявність цього ферменту пояснює можливість ефективного придушення цитолітичного – але не латентного! – типу реплікації вірусу такими противірусними препаратами, як ацикловір, валацикловір і т.д.;
- 7) вірусний капсидний антиген (*viral capsid antigen* – VCA), що включає комплекс білків p150, p18 і p23, з яких два останні є імунодомінантними;
- 8) ранній антиген (*Epstein-Barr early antigen* – EBЕА);
- 9) шість ядерних антигенів (*Epstein-Barr nuclear antigen* – EBNA): EBNA-1, -2, -3A, -3B, -3C і LP (*leader protein*);
- 10) три латентних мембранних протеїни (*latent membrane protein* – LMP): LMP-1, -2A і -2B;
- 11) інші (в тому числі поки що мало вивчені суперантигени EBV) [15, 16].

Існують різні варіанти латентної форми EBV-інфекції, які асоціюються з різними клінічними проявами. У більшості імунокомпетентних людей після перенесеної первинної інфекції формується напружений противірусний імунітет, на фоні якого вірус ніяк себе не проявляє. Цей

стан розцінюється як видужання, хоча у здорових донорів невелика кількість клітин (приблизно від 1 до 50 на 1 млн), в основному В-лімфоцити, несуть в собі вірусну епісому [17]. Але це, якщо можна так сказати, «фенотипово нульові клітини», тобто клітини з неактивованим фенотипом і відсутністю експресії латентних генів [18].

Проте у деяких людей вірус може перебувати ніби в латентному стані, але при цьому деякі його антигени експресуються (так звана активна латенція). Зазвичай у таких пацієнтів через роки і навіть десятиріччя можуть розвиватися EBV-асоційовані проліферативні захворювання. Для таких ситуацій було запропоновано виділяти різні варіанти активної латенції [17, 19, 20].

I тип – найбільш «стримана» (малоактивна) латенція. При цьому експресуються EBNA-1, пара неполіаденільованих РНК (*Epstein-Barr-encoded RNA* – EBER) – EBER-1 і EBER-2. Крім того, іноді синтезується і LMP-2A. Цей варіант латенції асоціюється з лімфомою Беркіта.

II тип – зустрічається при епітеліальних пухлинах (назофарингеальна карцинома та ін.) і хворобі Ходжкіна. В цьому випадку експресуються EBNA-1, LMP-1, LMP-2A і LMP-2B, EBER-1 і EBER-2.

III тип – найбільш активна латенція, під час якої виявляються EBNA-1 і EBNA-2, LMP-1, LMP-2A і LMP-2B, EBER-1 і EBER-2. Реєструються при різних лімфомах та інших пухлинах, що розвиваються на фоні імунодефіциту при посттрансплантаційній лімфопроліферативній хворобі, у пацієнтів із ВІЛ-інфекцією та ін. [20].

Характеристика деяких вірусних антигенів: *вірусний капсидний антиген (VCA)* і *ранні антигени (EBЕА)* є структурними білками, на які виробляється імунітет при первинній EBV-інфекції і при літичній активації хронічної EBV-інфекції. Антиген зовнішньої мембрани вірусної частинки gp350 бере участь у зв'язуванні з чутливими до

нього клітинами, що несуть на своїй поверхні рецептор CD21 (в першу чергу це В-лімфоцити).

Роль ядерних антигенів вірусу в патогенезі EBV-інфекції різна. Білки родини EBNA-3 (-3A, -3B, -3C) є основною мішенню для специфічних цитотоксичних лімфоцитів (ЦТЛ). Разом з тим EBNA-1, навпаки, захищає інфіковану клітину від дії ЦТЛ.

Під час латентної EBV-інфекції з мінімальною активністю EBNA-1 підтримує реплікацію генома EBV у вигляді епісоми [18]. EBNA-2 відіграє важливу роль у виживанні (EBV+) В-лімфоцитів, оскільки є активатором транскрипції клітинних і вірусних генів [17]. Окрім того, цей білок здатний ослаблювати дію інтерферона на (EBV+) клітини.

Із латентних мембранних протеїнів ключову роль у виживанні (EBV+) клітин і їх злоякісної трансформації відіграє LMP-1. Він вбудовується в плазматичну мембрану інфікованої клітини хазяїна та імітує дію активаторів різних клітинних рецепторів родини TNFR (tumor necrosis factor receptors). Такий вплив діє на сигнальний каскад з цих рецепторів всередину клітини. Це приводить до активації клітинних факторів транскрипції [2, 17, 18]. Підсумком цього ланцюжка реакцій буде підвищення виживання і проліферації (EBV+) В-лімфоцитів (та інших інфікованих клітин). Ще одним не менш важливим ефектом LMP-1 є стимуляція антиапоптозних генів. Пригнічуючи таким чином апоптоз (EBV+) клітин, білок і за цим механізмом підвищує виживання інфікованих клітин. Підвищена стійкість (EBV+) В-лімфоцитів до апоптозу і стимуляція їх проліферації може мати для людини ряд несприятливих наслідків. По-перше, такі клітини не здатні нормально функціонувати. По-друге, можлива поліклональна стимуляція цього пулу клітин, в тому числі клонів, здатних синтезувати автоантитіла, що є одним із можливих механізмів розвитку аутоімунних захворювань на фоні EBV-інфекції. По-третє, у віддалені терміни це може призвести до малігнізації.

У літературі згадується про існування у EBV-суперантигенів (поки що маловивчених) [2]. Однак дія різних суперантигенів на імунну систему подібна: за певним специфічним механізмом вони індукують поліклональну неспецифічну активацію Т-лімфоцитів (а також дендритних клітин). При цьому можливий розвиток «цитокінового вибуху» через викид лімфокінів активованими лімфоцитами. Разом з тим активовані Т-лімфоцити швидко гинуть шляхом апоптозу (за винятком невеликої кількості клітин пам'яті). Якщо при розвитку специфічної антиген-опосередкованої імунної відповіді активується близько 0,01 % Т-клітин, то під дією суперантигенів - 10-20 %, і, відповідно, така ж кількість гине. При цьому можуть не зберегтися навіть клітини

пам'яті в імунній системі, тоді доведеться заново «вчитися» розпізнавати певні антигени. У дітей до 15 років це можливо, а після – вже ні [2]. Цей механізм є одним з можливих шляхів формування імунodefіциту на тлі EBV-інфекції. Крім того, суперантигени здатні запускати розвиток аутоімунних захворювань [19].

Вплив EBV на імунну систему людини: EBV має тропізм до різних клітин, але основною мішенню для нього є В-лімфоцити і дендритні клітини, що несуть на собі рецептор CD21 [1, 2, 13, 14]. Крім В-лімфоцитів можуть уражатись Т-лімфоцити і NK-клітини, моноцити/макрофаги, нейтрофіли, епітелій слизової носоглотки і проток слинних залоз. У імунокомпетентних людей первинне інфікування часто перебігає субклінічно (особливо у дітей раннього віку [1]) і закінчується формуванням надійного противірусного імунітету та переходом інфекції в неактивну латентну форму з довічним персистуванням вірусу в організмі людини без клінічної маніфестації (це і означає одужання). Правда, слід враховувати, що навіть при найбільш сприятливому (легкому) перебігу гострої EBV-інфекції нормалізація імунологічного статусу відбувається в кращому випадку через 3 місяці [2].

Існує безліч **клінічних форм** EBV-інфекції, серед яких слід виділити такі:

- інфекційний мононуклеоз;
- хронічна активна EBV-інфекція (хронічний мононуклеоз);
- Х-зчеплена лімфопроліферативна хвороба (синдром Дункана);
- летальний інфекційний мононуклеоз;
- набута гіпогаммаглобулінемія;
- злоякісні лімфоми;
- назофарингеальна карцинома;
- лімфома Беркіта;
- хвороба Ходжкіна;
- лімфопроліферативна хвороба, асоційована з EBV;
- плазматична гіперплазія;
- В-клітинна гіперплазія;
- В-клітинна лімфома;
- імунобластна лімфома.

Таким чином, виділяють пухлинні і непухлинні форми EBV-інфекції, при яких цей вірус відіграє роль етіологічного чинника.

Патогенетичне значення EBV-інфекція може мати при таких видах патології:

- Т-клітинній назальній лімфомі;
- лімфоматоїдному гранулематозі;
- ангіоімунобластній лімфаденопатії;
- лімфомі ЦНС у імунокомпетентних пацієнтів;
- пухлинах гладких м'язів при трансплантації;
- раку шлунка;

- периферичній Т-клітинній лімфомі, що супроводжується вірус-асоційованим гемофагоцитарним синдромом.

Останнім часом було встановлено, що з EBV асоційований ще ряд захворювань, зокрема:

- вірусний гепатит;
- синдром Стівенса-Джонсона (англ. – Stevens-Johnson syndrome);
- синдром «Аліси в країні чудес» (англ. – Alice in Wonderland syndrome);
- герпангіна;
- розсіяний склероз;
- «волосата» лейкоплакія (англ. – Hairy leukoplakia);
- Кікучі хвороба;
- загальний варіабельний імунodefіцит;
- субепітеліальні інфільтрати;
- лейоміосаркоми.

Джерелом інфекції є хворі з гострою (маніфестною чи стертою) або із загостренням хронічної EBV-інфекції, а також вірусовиділювачі. Виявилось, що у багатьох пацієнтів після перенесеного ІМ протягом 16-18 міс. з носоглотки можна виділити EBV [2, 9, 11]. Потім виділення вірусу в зовнішнє середовище періодично можливе практично у всіх серопозитивних осіб без клінічних проявів EBV-інфекції [12]. Причому виділення вірусу залежить від імунного статусу людини. Так, при дослідженні змивів з носоглотки у здорових серопозитивних осіб EBV виявляється в 15-25 % випадків; у пацієнтів, які перенесли алотрансплантацію нирки - в 25-50 % і практично у всіх хворих на СНІД [1, 5].

За деякими даними, найбільш поширена форма первинної EBV-інфекції у дітей ГРЗ, на частку якої припадає більше 40 % всіх випадків. Однак цей варіант перебігу гострої EBV-інфекції не має яких-небудь специфічних проявів і зазвичай не верифікується. Найбільш відомий варіант гострої EBV-інфекції і другий за частотою (близько 18% всіх випадків) – **інфекційний мононуклеоз (ІМ)**, що має дуже специфічні клінічні прояви [1-3, 7].

У **патогенезі ІМ**, мабуть, можна виділити кілька етапів:

1) інфікування людини і проникнення вірусу в епітелій слизової порожнини рота, язика, слинних проток і лімфоїдні утворення носоглотки. Тут відбувається первинне розмноження вірусу, що супроводжується цитолізом інфікованих клітин;

2) потрапляння вірусу по лімфатичних шляхах в регіонарні лімфатичні вузли. Там вірус уражає, в першу чергу, В-лімфоцити і дендритні клітини. Це супроводжується гіперплазією лімфовузлів;

3) вірусемія з генералізацією вірусу і розвитком системного ураження лімфоїдної тканини (а іноді й інших органів: ЦНС, серця, легень і т.д.);

4) формування специфічного противірусного імунітету, що, залежно від його ефективності, може призвести до:

а) одужання (тобто розвивається довічна персистенція EBV без клінічних проявів інфекції);

б) переходу EBV-інфекції в хронічну активну форму з різними варіантами клінічної маніфестації або розвитком EBV-асоційованих хронічних захворювань [1, 2, 7].

У загальному аналізі крові в гостру фазу ІМ виявляють лейкоцитоз (частіше $(10-11) \times 10^9/\text{л}$). У лейкоцитограмі в перші 2-3 дні хвороби мають місце помірний нейтрофіліоз (відносно рідко) і зсув формули вліво (часто), що являє собою один із проявів синдрому системної запальної відповіді. Потім, на тлі можливого збереження невеликого зсуву лейкоцитограмі вліво, відзначається підвищення в крові мононуклеарів (лімфоцитів, моноцитів і атипичних мононуклеарів) до 70-90 %. Мононуклеарна реакція (в основному за рахунок лімфоцитів) може зберігатися 3-6 міс. і навіть кілька років. Крім того, якщо реконвалесцент мононуклеозу захворіє якимось інфекційним захворюванням (ГКІ, ГРЗ та ін.), зміни в лейкоцитограмі у такої дитини нерідко супроводжуються значним збільшенням вмісту ядерних клітин [6, 8, 21].

Найвідоміша діагностична ознака ІМ – атипичні мононуклеари (АМ). При мікроскопії вони виглядають як лімфоцити з широкою базофільною цитоплазмою. На даний час доведено, що популяція АМ має неоднорідну лімфо- і моноцитарну природу [12], хоча в літературі зустрічаються вказівки на те, що АМ є видозміненими Т-лімфоцитами [1]. Виділяють принаймні два типи АМ: моноцитоподібні та лімфоцитоподібні. Слід пам'ятати, що АМ у невеликій кількості можуть виявлятися в крові хворих з різними інфекціями: при гепатиті, кору, краснусі, паротитній інфекції, токсоплазмозі, вітряній віспі, ГРВІ та ін. Тому діагностичним критерієм ІМ прийнято вважати вміст АМ на рівні 10 % і більше [1, 7].

Однак АМ часто з'являються в крові не з першого дня хвороби, а на 3-7-й день. Іноді їх вперше вдається виявити на 2-3-му тижні від початку захворювання. Тому обов'язково слід враховувати як клінічні прояви хвороби, так і результати інших методів дослідження. Так, якщо у пацієнта з типовою клінікою ІМ в крові відсутні АМ, але є принаймні лімфомоноцитоз (чого практично не буває при банальних бактерійних ангінах), слід в якості попереднього діагнозу виставляти ІМ і намагатися верифікувати діагноз за допомогою додаткового обстеження [2].

З цією метою можна використовувати серологічні методи діагностики або намагатися виявити геном вірусу. У 1932 р. J. Paul і W. Vunpel виявили здатність сироватки крові хворих з ІМ аглютинувати еритроцити деяких

видів тварин (барана, коня, бика та ін.). Діагностичним титром у реакції Пауля-Буннеля є показник 1:28-1:40 (залежно від способу розтитровки) і вище. Існують різні модифікації цього методу, запропоновані різними авторами: реакція Лі-Давідсона, Ловріка-Вельнер, Томчика, Хофбауера та ін. Проте слід враховувати, що всі ці реакції можуть давати хибнопозитивні і помилково негативні результати (у дітей раннього віку гетерофільні антитіла

часто не визначаються [2, 7, 14]). Дослідження крові на наявність гетерофільних антитіл повинно проводитися на 2-3-му тижні захворювання [1].

Для поліпшення якості серологічної діагностики ІМ в даний час використовують визначення ІgМ до VCA і ІgG до EBЕА за допомогою імуоферментного аналізу (ІФА) (табл. 1).

Таблиця 1

Трактування серологічної діагностики EBV-інфекції [1, 2]

Діагноз	VCA IgG	VCA IgM	EBEA IgG	EBNA	IgG авідність
ІМ ранній період	+/++	+	++	-	Низька
ІМ пізній період	+/++	+/-	+/++	+/-	Висока
вудужання	+/++	-	+/-	+	Висока
Паст-інфекція	+	-	+/-	+	Висока
Хронічна інфекція чи реактивація	+	-/+	+/-	+	Висока
Лімфома Беркіта	++	-	++	+	Висока
Назофарингеальна карцинома	++	+/-	++	+	Висока

Про перенесену інфекцію говорить виявлення імуноглобулінів G до ядерного антигену EBNA, які з'являються через 3-6 тижнів від початку захворювання [7, 12, 14, 20, 22].

Якщо організму вдається згенерувати ефективну імунну відповідь, то ІМ завершується повним одужанням, а збудник переходить у латентну форму.

Якщо ж сформований імунний захист виявиться недосконалим, то може розвинути **хронічний мононуклеоз**. Наявність цієї патології – прямий показ для імунологічного обстеження пацієнта, тому що зазвичай в цьому випадку є імунні порушення, які можуть бути об'єктом для терапевтичних втручань.

Клінічно у таких хворих виявляється тривалий субфебрилітет (6 міс. і більше), нездужання, слабкість, підвищена втомлюваність. Характерна гіперплазія мигдаликів, збільшення лімфатичних вузлів і селезінки, а також лімфатичних фолікулів слизових оболонок (зернистість задньої стінки глотки). Як правило, має місце картина хронічного ринофарингіту, збільшення і пальпаторно болючість слинних залоз. Через набряк і лімфоцитарну інфільтрацію слизова носової порожнини утворює складки (так звані псевдополіпи), які можна виявити при риноскопії. Часто подібні хворі пред'являють скарги на відчуття «піску в очах» у зв'язку з розвитком хронічного катарального кон'юнктивіту.

У таких хворих підвищується ризик розвитку лімфом та лімфогранулематозу – характерних ускладнень хронічної реактивованої EBV-інфекції. Також часто розвиваються органі ушкодження, в першу чергу пневмоніти. Типові бактерійні та грибові суперінфекції, резистентні

до лікування антимікробними препаратами, які відволікають увагу клініцистів від справжньої причини хвороби. Виникнення цих ускладнень пов'язано з індукцією вторинного імунодефіциту.

Дослідження останніх років продемонстрували, що EBV є одним з етіологічних агентів **синдрому хронічної втоми**.

У формулі крові при хронічному мононуклеозі виявляють лейкопенію (або тенденцію до неї), абсолютну і відносну нейтропенію з паличкоядерним зсувом, абсолютний лімфоцитоз і моноцитоз, атипові мононуклеари (зазвичай 1-3 %, рідше – вище), плазмоцити, нормальну або дещо підвищену ШОЕ. Часто спостерігається токсична зернистість нейтрофілів [1-4].

Діагноз хронічного мононуклеозу неможливо підтвердити за допомогою дослідження сироватки крові з використанням ПЛР, оскільки віріони EBV надзвичайно чутливі до комплементу, який активується і викликає осмотичний лізис вірусних частинок. Верифікація діагнозу можлива при виявленні ДНК або антигенів збудника в цільній крові, в культурі мононуклеарних лейкоцитів периферичної крові або в секретах і біоптатах з тих органів і тканин, де є клінічні симптоми ураження. Наприклад, при хронічному ринофарингіті, гіперплазії мигдалин, підщелепному лімфаденіті доцільне дослідження слини і змивів з носо- і ротоглотки, при ураженні очей – слізної рідини, при розвитку пневмоніту – мокротиння і бронхоальвеолярних промивних вод [1].

Не можна оминати увагою ІМ, спричинений іншими збудниками, серед яких: цитомегаловірус (CMV) і люд-

ські герпесвіруси 6- та 7-го типів (*human herpesvirus-6*, 7 – HHV-6, HHV-7).

Для ІМ, спричиненого CMV, на відміну від EBV-асоційованого ІМ, вважається характерним таке: тонзиліт зазвичай без нальотів, менш виражене збільшення лімфовузлів, невелика закладеність носа без гугнявості при розмові і без хрипіння уві сні, відсутність підвищення рівня трансаминаз, рівень атипичних мононуклеарів в крові зазвичай не перевищує 25 %, іноді болючість при пальпації привушних слинних залоз. Ця форма CMV-інфекції найчастіше маніфестує у дітей 3-10 років [3, 4].

Інші β-герпесвіруси (HHV-6 і HHV-7) також здатні викликати ІМ. З урахуванням того, що інфікування цими вірусами відбувається в перші 3-4 роки життя, ІМ у дітей даного віку з великою ймовірністю може виявитися саме цієї етіології (тим більше, що гостра EBV-інфекція у дітей молодше 5 років зазвичай перебігає субклінічно). Клінічно цей варіант ІМ дуже схожий на ІМ, спричинений CMV. На відміну від останнього, при HHV-6-асоційованому ІМ можуть відзначатися ознаки легкого гепатоцитолізу і не уражаються слинні залози. Крім того, значно частіше, ніж при EBV або CMV інфекційному мононуклеозі, розвиваються алергічні висипання і явища тромбоваскуліту [3, 4].

Отже, на даний момент, хоча і розроблено багато специфічних тестів для серологічного підтвердження діагнозу, залишається ще досить запитань і проблем як у розумінні клінічного перебігу, так і в діагностиці EBV-інфекції, особливо хронічних її форм. А це в свою чергу спричинює недооцінку серйозності стану пацієнта. Зокрема, тривале (довше 6 міс.) збереження підвищеного вмісту таких маркерів, як VCA IgM та EBЕА IgG, повинно викликати у лікаря насторогу на рахунок можливої хронізації процесу, а тому пацієнти із такою картиною перебігу захворювання повинні проходити лікування у спеціалізованих інфекційних стаціонарах під наглядом лікаря-інфекціоніста, імунолога.

Література

1. Казмирчук В.Е. Диагностика и лечение инфекции, вызванной Эпштейна-Барр вирусом (вирусом герпеса человека 4 типа): Методические рекомендации. 4.1 / В.Е. Казмирчук, Д.В. Мальцев // Клиническая иммунология. Аллергология. Инфектология. – 2011. – № 2. – С. 30-36.
2. Кудин А.П. Эта «безобидная» вирус Эпштейна-Барр инфекция. Часть 1 / А.П. Кудин // Белорус. гос. мед. университет. Медицинские новости – 2006. – № 7. – С. 14-22.
3. Глей А.І. Хронічні форми Епштейна-Барр вірусної інфекції / А.І. Глей // Клиническая иммунология. Аллергология. Инфектология. – 2009. – №2/3. – С. 59-63.
4. Клинические формы хронической Эпштейна-Барр-вирусной инфекции: вопросы диагностики и лечения / [И.К. Малашенкова, Н.А. Дидковский, Ж.Ш. Сарсания и др.] // Лечащий врач. – 2009. – № 3. Доступно на: <http://www.lvrach.ru/2003/09/4530697/>.
5. Birdwell E.C. Lasting impressions: an epigenetic imprint of past viral infection / E.C. Birdwell, R.S. Scott // Microbiology and Immunology. Available at http://www.epibeat.com/aging-environment-disease/epstein-barr_virus/2089/.
6. Казмирчук В.Е. Клінічна класифікація герпесвірусних нейроінфекцій людини / В.Е. Казмирчук, Д.В. Мальцев // Клиническая иммунология. Аллергология. Инфектология. – 2012. – № 5/6. – С. 26-30.
7. Крамарьов С.О. Епштейна-Барр вірусна інфекція у дітей: різноманітні клінічні форми від хвороби поцілунків до назофарингеальної карциноми / С.О. Крамарьов, О.В. Виговська // Клиническая иммунология. Аллергология. Инфектология. – 2013. – № 9/10. – С. 10-13.
8. Самарин Д.В. Современные подходы к диагностике Эпштейна-Барр вирусной инфекции / Д.В. Самарин // Клиническая иммунология. Аллергология. Инфектология. – 2008. – № 2. – С. 45-48.
9. Story J.A. Denis Parsons Burkitt (1911-1993) / J.A. Story, D. Kritchevsky // J. Nutrition. – 2004. Available at <http://jn.nutrition.org/content/124/9/1551.full.pdf>
10. McGrath P. Cancer virus discovery helped by delayed flight / P. McGrath // BBC World Service. – 2004. Available at <http://www.bbc.com/news/health-26857610/>.
11. Кудин А.П. Эта «безобидная» вирус Эпштейна-Барр инфекция. Часть 2 / А.П. Кудин // Белорус. гос. мед. университет. Медицинские новости – 2006. – № 7. – С. 25-31.
12. Казмирчук В.Е. Диагностика и лечение инфекции, вызванной Эпштейна-Барр вирусом (вирусом герпеса человека 4 типа): Методические рекомендации. 4.2 / В.Е. Казмирчук, Д.В. Мальцев // Клиническая иммунология. Аллергология. Инфектология. – 2011. – № 3. Доступно на: <http://kiai.com.ua/article/578.html>.
13. De Paschale M. Serological diagnosis of Epstein-Barr virus infection: Problems and solutions / M. De Paschale, P. Clerici // World J. Virol. – 2012. – Vol. 1. – P. 31-43.
14. Siennicka J. Laboratory diagnosis of Epstein-Barr virus infection / J. Siennicka, A. Trzcińska // Med. Dosw. Mikrobiol. – 2007. – Vol. 59. – P. 259-266.
15. Epstein-Barr Virus and Infectious Mononucleosis. Available at <http://www.cdc.gov/epstein-barr/laboratory-testing.html>.
16. Young L.S. Epstein-Barr Virus / L.S. Young, N.S. Sung, J.S. Paganano // Wkley Online Library. – 2009. <http://www.els.net/WileyCDA/ElsArticle/refld-a0001020.html>.
17. Methods in molecular biology, V. 174: Epstein-Barr virus protocols / Ed. by: J.B. Wilson and G.H.W. May. – Humana Press Inc., Totowa, N.J. – P. 81, 103, 111, 125, 147, 203, 271, 313, 325-327.
18. Molecular Genetics of Nasopharyngeal Carcinoma / [S. Wei-Man Lun, C. Ching-Mei Cheung, C. Chow et al.] // Wiley Online Library. – 2013. Available at <http://www.els.net/WileyCDA/ElsArticle/refld-a0024927.html>.
19. Whitley R.J. Herpesviruses (Human) / R.J. Whitley // Wiley Online Library. – 2011. Available at <http://www.els.net/WileyCDA/ElsArticle/refld-a0000416.html>.
20. Measuring Epstein-Barr virus (EBV) load: the significance and application for each EBV-associated disease / H. Kimura, Y. Ito, R. Suzuki, Y. Nishiyama // Rev. Med. Virol. – 2008. – Vol. 18. – P. 305-319.
21. Gullely M.L. Laboratory assays for Epstein-Barr virus-related disease / M.L. Gullely, W. Tang // J. Mol. Diagn. – 2008. – Vol. 10. – P. 279-292.
22. Odumade O.A. Progress and Problems in Understanding and Managing Primary Epstein-Barr Virus Infections / O.A. Odumade, K.A. Hogquist, H.H. Balfour // Clin. Microbiol. Rev. – 2011. – Vol. 24. – P. 193-209.

ACTUAL PROBLEMS OF EPSTEIN-BARR VIRAL INFECTION DIAGNOSTICS

N.H. Zavidnyuk

SUMMARY. The article presents brief historical landmarks of Epstein-Barr virus discovery. The features of its structure and life, some viral antigens are characterized. Its effect on the immune system is

described. The current views on the pathogenesis and clinical picture of infectious mononucleosis and chronic EBV-infection are displaying, approaches to diagnosis using serological methods as well as PCR.

Key words: Epstein-Barr virus infection, infectious mononucleosis, viral antigens, the immune system.

Отримано 23.11.2015 р.

© Галнікіна С.О., 2015
УДК 616.511-06:616.98:578.825.11
DOI 10.11603/1681-2727.2015.4.5527

С.О. Галнікіна

ГЕРПЕС-АСОЦІЙОВАНА БАГАТОФОРМНА ЕКСУДАТИВНА ЕРИТЕМА

Тернопільський державний медичний університет ім. І.Я. Горбачевського

Висвітлено аспекти етіології, патогенезу, діагностики, лікування і профілактики герпес-асоційованої багатоформної еритеми. Наведено основні аспекти проведення диференційної діагностики між великою, малою формами цієї еритеми і синдромом Стівенса-Джонсона.

Ключові слова: багатоформна еритема, вірус простого герпесу, ураження шкіри.

Незабаром після перших повідомлень про зв'язок багатоформної еритеми (БЕ) і «бульбашкового лишаю», опублікованих у 1933 р. Urbach, Anderson вже назвав вірус простого герпесу (ПГ) «міною уповільненої дії» щодо даного дерматозу. 80 років, які минули з того часу, не тільки не змінили ситуацію, а й надали їй особливої актуальності. Якщо на початкових етапах вивчення цього процесу основним був пошук причинних факторів, то сьогодні стоять інші завдання, пов'язані з дослідженням патогенезу і підбором терапії [1-5].

Виявлено чимало збудників, які можуть бути поштовхом до розвитку частого різновиду еритеми – її інфекційно-алергічної форми. У багатьох дослідженнях, проведених з використанням сучасних діагностичних технологій, доведена етіологічна роль вірусу ПГ, його безпосередній зв'язок як із дебютом захворювання, так і з подальшими рецидивами. Згідно зі статистичними

даними про звертання у спеціалізовані клініки, питома частка БЕ, викликаної вірусом ПГ, серед усіх її форм досягає 80 %, що становить близько 1 % усіх пацієнтів, які звертаються до дерматовенеролога [6-8].

За даними ВООЗ, актуальності проблемі додає зростання захворюваності на ПГ, показники якої вийшли на одне з перших місць, укупі з такими інфекціями, як вірус імунодефіциту людини і грипу.

У сучасній науковій літературі особливостям вірусу ПГ, як клінічним, так і імунологічним, присвячена велика кількість досліджень і, відповідно, публікацій [9-12]. Однак досі немає повідомлень про клінічні риси й особливості імунологічного статусу пацієнтів з ПГ, у яких розвивається герпес-асоційована багатоформна еритема (ГАБЕ). Втім, при отриманні подібних даних виникає можливість прогнозувати ступінь ймовірності розвитку ГАБЕ. Це своєю чергою, забезпечує можливість профілактики цього дерматозу шляхом активної терапії пацієнтів, які входять до групи ризику.

На сьогодні існує багато препаратів для лікування ПГ. Їх можна поділити на дві основні групи – етіологічної дії (це синтетичні нуклеозиди) і засоби, спрямовані на імуностимуляцію, які представляють собою більш численну групу. Однак, незважаючи на широкий вибір препаратів для лікування ПГ, у разі розвитку на його фоні еритеми рекомендації в основному зводяться до