ISSN 1818-5398 ■ Хірургія України.— 2015.— № 1.— С. 62—67.

УДК 616.717.8-001.5-089

О. А. Бур'янов, М. А. Циганков

Національний медичний університет імені О. О. Богомольця, Київ

ХІРУРГІЧНЕ ЛІКУВАННЯ ПЕРЕЛОМІВ П'ЯСНИХ КІСТОК

Мета роботи — проаналізувати результати хірургічного лікування переломів п'ясних кісток порівняно з консервативним лікуванням за допомогою функціональної пов'язки.

Матеріали і методи. Ретроспективно проаналізовано результати лікування 70 хворих: 35 пацієнтам проведено консервативне лікування із застосуванням функціональної пов'язки, 35 — хірургічне (металоостеосинтез титановими міні-пластинами). В усіх пацієнтів досягнуто зрощення переломів. Функцію кисті після лікування оцінювали за об'єктивними та суб'єктивними показниками. Застосовували ультрасонографічне дослідження п'ясно-фалангових суглобів.

Результати та обговорення. Установлено, що металоостеосинтез титановими міні-пластинами дає змогу досягти чіткої та стабільної фіксації уламків п'ясної кістки, скоротити термін непрацездатності хворих за рахунок ранньої розробки рухів у п'ясно-фалангових суглобах та запобігання утворенню контрактур у цих суглобах.

Висновки. Металоостеосинтез титановими міні-пластинами — оптимальний метод хірургічного лікування переломів п'ясних кісток, особливо у разі неможливості стабілізації кісткових уламків при консервативному лікуванні. Стабільність фіксації уламків п'ясної кістки дає змогу розпочати реабілітацію пацієнта у ранній післяопераційний період, що позитивно впливає на результат лікування, зокрема на відновлення рухів у п'ясно-фалангових суглобах.

■

Ключові слова: перелом п'ясних кісток, металоостеосинтез, титанові міні-пластини.

Питання хірургічного лікування переломів п'ясних кісток актуальне через велику кількість цих переломів (до 6 %), різні підходи до їх лікування і наявність великої кількості методик консервативного та оперативного лікування [2—4]. Перелом п'ясної кістки може спричинити значне порушення функції кисті, яке при неправильному лікуванні може набути стійкого характеру. Більшість хворих з переломами п'ясних кісток — працездатні особи, які потребують швидкого та повного відновлення функції кисті. Перевага хірургічного методу лікування — можливість раннього відновлення функції кисті за рахунок раннього початку реабілітації у післяопераційний період, зокрема рухів у п'ясно-фалангових суглобах [1, 7, 8]. Металоостеосинтез переломів п'ясних кісток титановими міні-пластинами дає змогу досягти одразу декількох цілей: надійна жорстка фіксація кісткових уламків, профілактика ротаційного та кутового їх зміщення, яке може виникнути при фіксації шпицями та інтрамедулярними фіксаторами. При фіксації перелому п'ясної кістки шпицями елементи металофіксатора часто розташовані на шкірі кисті, що ускладнює рухи та може спричинити інфекційні ускладнення.

Хірургічне лікування переломів п'ясних кісток поширене. Трапляються випадки тривалого неефективного консервативного лікування переломів п'ясних кісток, що призводить до виникнення контрактур у п'ясно-фалангових суглобах, рубцевого блокування сухожилків розгиначів пальців, котре спричиняє тривале та стійке порушення функції кисті [2].

Мета роботи — проаналізувати результати хірургічного лікування переломів п'ясних кісток порівняно з консервативним лікуванням за допомогою функціональної пов'язки.

МАТЕРІАЛИ І МЕТОДИ

Обстежено 35 хворих (28 чоловіків, 7 жінок) з переломами середньої третини та шийки 2—5 п'ясних кісток, яким проведено консервативне

Бур'янов Олександр Анатолійович, д. мед. н., зав. кафедри
01601, м. Київ, вул. Бульварно-Кудрявська (Воровського), 27. E-mail: kaftravm@mail.ru

© О. А. Бур'янов, М. А. Циганков, 2015

Стаття надійшла до редакції 2 лютого 2015 р.

лікування за допомогою функціональної пов'язки, з можливістю рухів у п'ясно-фалангових суглобах, та 35 хворих (30 чоловіків, 5 жінок), прооперованих з приводу переломів п'ясних кісток. Вік хворих — від 20 до 60 років.

Показання до оперативного лікування: нестабільні переломи п'ясних кісток, які не піддавалися закритому вправленню, уламкові переломи з можливістю інтерпозиції прилеглих м'яких тканин, переломи діафізу з кутовим зміщенням уламків (понад 10° для 1—3-ї п'ясних кісток та понад 20° — для 4-ї та 5-ї п'ясних кісток), переломи шийки та голівки п'ясної кістки, переломи 2 п'ясних кісток і більше, вкорочення п'ясної кістки та ротаційне зміщення.

При остеосинтезі переломів п'ясних кісток використовували титанові міні-пластини з товщиною гвинтів 1,7 мм. У перші дні після оперативного втручання хворим дозволялися рухи у п'ясно-фалангових суглобах. За даними біомеханічних досліджень, синтез п'ясних кісток за допомогою титанових міні-пластин забезпечує необхідну стабільність ділянки перелому та належним чином фіксує кісткові уламки.

Всі обстежені пацієнти мали значне порушення функції кисті та больовий синдром після перелому.

Оцінку функції кисті проводили за аналоговими шкалами DASH та AAHS до та після лікування.

РЕЗУЛЬТАТИ

Переваги хірургічного методу лікування — чітка репозиція уламків, стабільність та функціональність остеосинтезу, можливість ранньої реабілітації хворих. Консервативне лікування за допомогою функціональної пов'язки дало змогу хворим зберігати рухливість п'ясно-фалангових суглобів, що є способом профілактики контрактур у відповідних суглобах та рубцевого блоку сухожилків згиначів на рівні перелому.

Результати дослідження наведено в таблиці.

Больовий синдром після оперативного втручання або репозиції уламків спостерігали в обох групах пацієнтів, але прооперовані хворі відзначали зникнення болю у строки до 14 днів, що пов'язане зі стабільнішою фіксацією кісткових уламків. Необхідність у контрольній рентгенографії при консервативному лікуванні пов'язана з можливістю вторинного зміщення уламків після зменшення набряку, тобто через 7—10 днів після репозиції, що було виявлено у 3 пацієнтів. Обом групам пацієнтів дозволяли рухи у п'ясно-фалангових суглобах обсягом від 0 до 90°, що зумовило відсутність контрактур у відповідних суглобах через 4 тиж.

При оперативному лікуванні хворих з нестабільними та уламковими переломами п'ясних кісток у 18 хворих спостерігали інтерпозицію міжкісткових м'язів між уламками, у 3 хворих з переломами 5-ї п'ясної кістки — інтерпозицію сухожилка розгинача 5-го пальця між кістковими уламками (рис. 1).

ОБГОВОРЕННЯ

Консервативне лікування переломів п'ясних кісток за допомогою функціональної пов'язки забезпечує ранню реабілітацію і може застосовуватися в амбулаторній практиці. Матеріал «Турбо-каст» (рис. 2) дає змогу чітко моделювати пов'язку, збільшувати або зменшувати компресію за допомогою додаткового циркулярного фіксаційного елемента і за потреби змінювати її конфігурацію (рис. 3).

Лікуванню за допомогою функціональної пов'язки підлягають переломи середньої третини та шийки п'ясної кістки, які можуть бути стабільно зафіксовані закритим способом. Можливість рухів у п'ясно-фалангових суглобах дає змогу зменшити рівень втрати функції кисті.

Недоліки консервативного лікування — неможливість усунення інтерпозиції м'яких тканин між уламками та вірогідність вторинного зміщення

Таблиця

Порівняння оперативного та консервативного способів лікування

Показник	Металоостеосинтез міні-пластиною	«Функціональна» пов'язка
Біль після операції/репозиції	+ (7—8 балів)	+ (6—7 балів)
Стабільність фіксації уламків	+	+/–
Необхідність у контрольній рентгенографії	–	+ (через 7 днів)
Тривалість збереження набряку кисті та пальців, дні	3—4	7—10
Больовий синдром через 14 днів	–	+/– (15 з 35 пацієнтів)
Рухи у п'ясно-фалангових суглобах	+	+
Вторинне зміщення уламків	–	+ (3 пацієнти)
Контрактура у п'ясно-фаланговому суглобі через 4 тиж	–	–

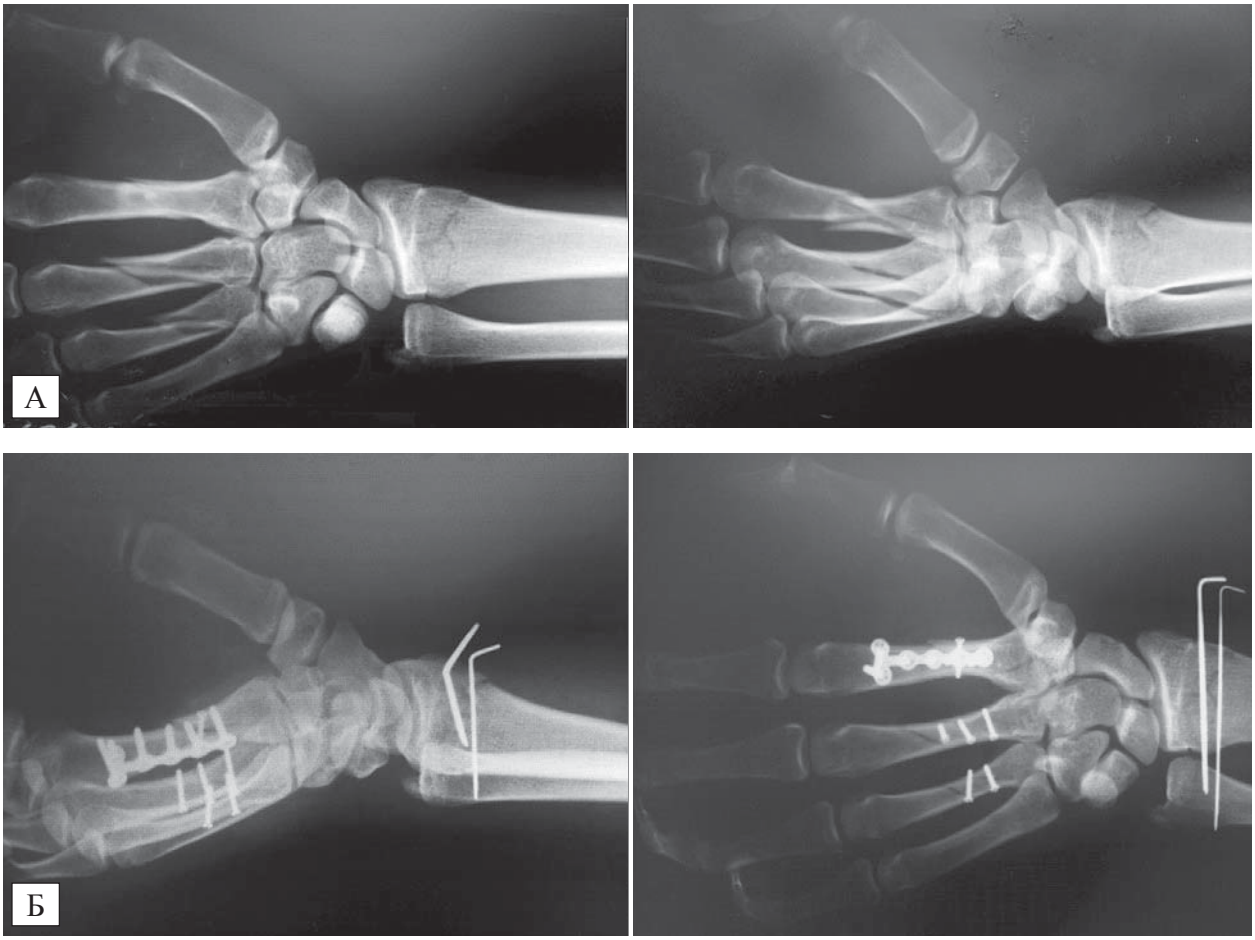

Рис. 1. ***Рентгенограми хворого перед (А) та після (Б) оперативного втручання***

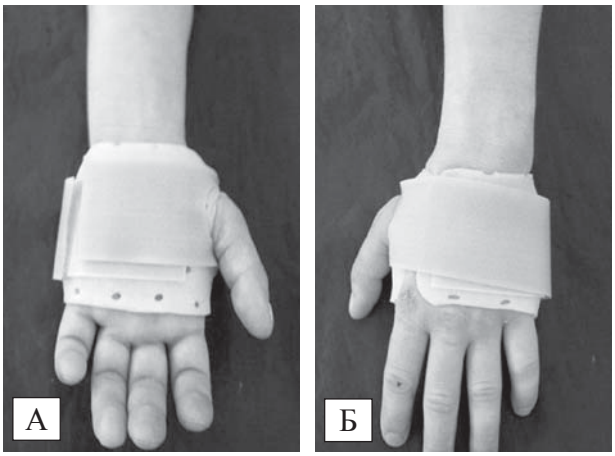

Рис. 2. ***Функціональна пов'язка: вигляд з долонної (А) та тильної (Б) поверхні***

кісткових фрагментів. У рубцевий процес у ділянці перелому можуть бути залучені сухожилки розгиначів внаслідок анатомічної близькості до кістки. Навіть незначне пошкодження оболонки сухожилка, наприклад кістковим уламком, може спровокувати спайковий процес та рубцевий блок сухожилка у місці перелому. Уламкові нестабільні переломи ділянки голівки п'ясної кістки неможливо стабільно зафіксувати у функціональній пов'язці.

Оперативне лікування переломів п'ясних кісток дає змогу досягти чіткої репозиції та стабільно зафіксувати уламки. За наявності інтерпозиції м'яких тканин між уламками оперативний метод лікування дає змогу усунути інтерпозицію та за потреби мобілізувати прилеглі м'які тканини. Синтез перелому титановою міні-пластиною забезпечує стабільну жорстку фіксацію кісткових уламків, що дає змогу вести таких хворих без іммобілізації та розпочати реабілітацію у ранній післяопераційний період. Усі 35 хворих, яким проведене хірургічне лікування, починали рухати пальцями кисті в перші дні після оперативного втручання, що дало змогу уникнути контрактури у п'ясно-фалангових суглобах та рубцевих блоків сухожилків розгиначів (рис. 4).

При застосуванні міні-пластин для синтезу переломів п'ясних кісток важливим моментом є вибір металофіксатора, зокрема розміру пластини, жорсткості, кількості гвинтів, які встановлюють у проксимальний та дистальний фрагменти кістки. При остеосинтезі міні-пластинами переломів голівки та шийки п'ясної кістки необхідно уникнути проникнення гвинтів у порожнину п'ясно-фалан-

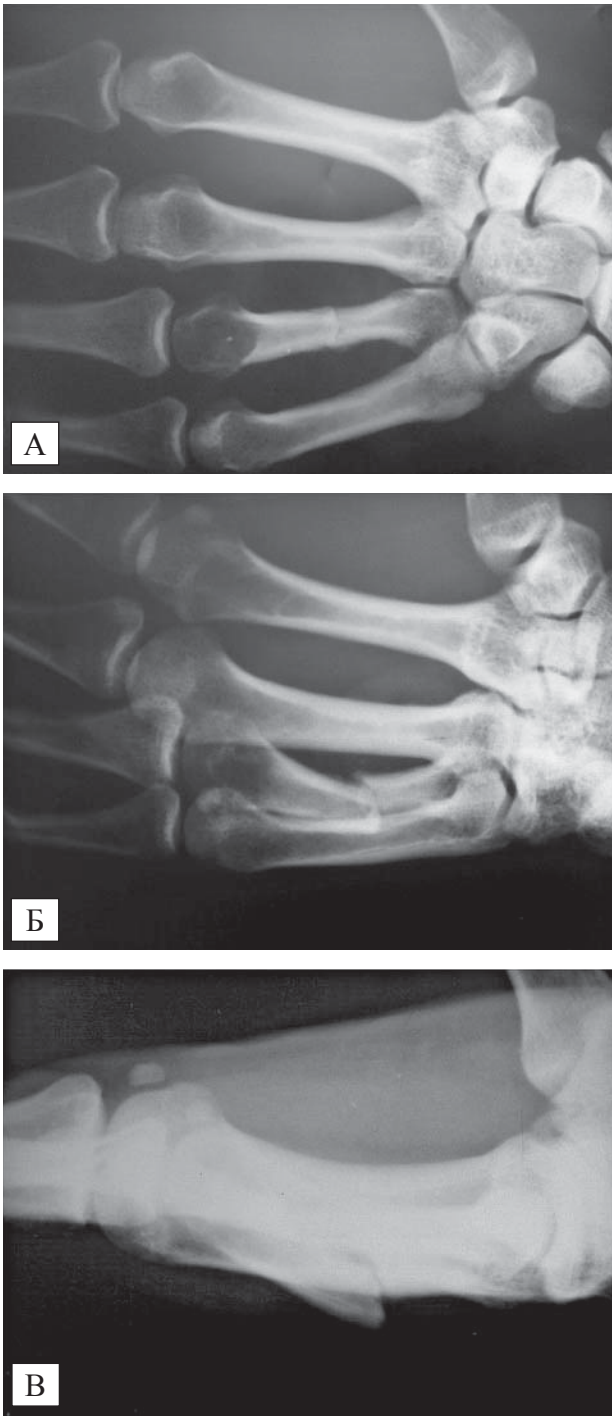

Рис. 3. ***Рентгенограми хворого перед оперативним втручанням: пряма (А), 3/4 (Б) та бічна (В) проекція***

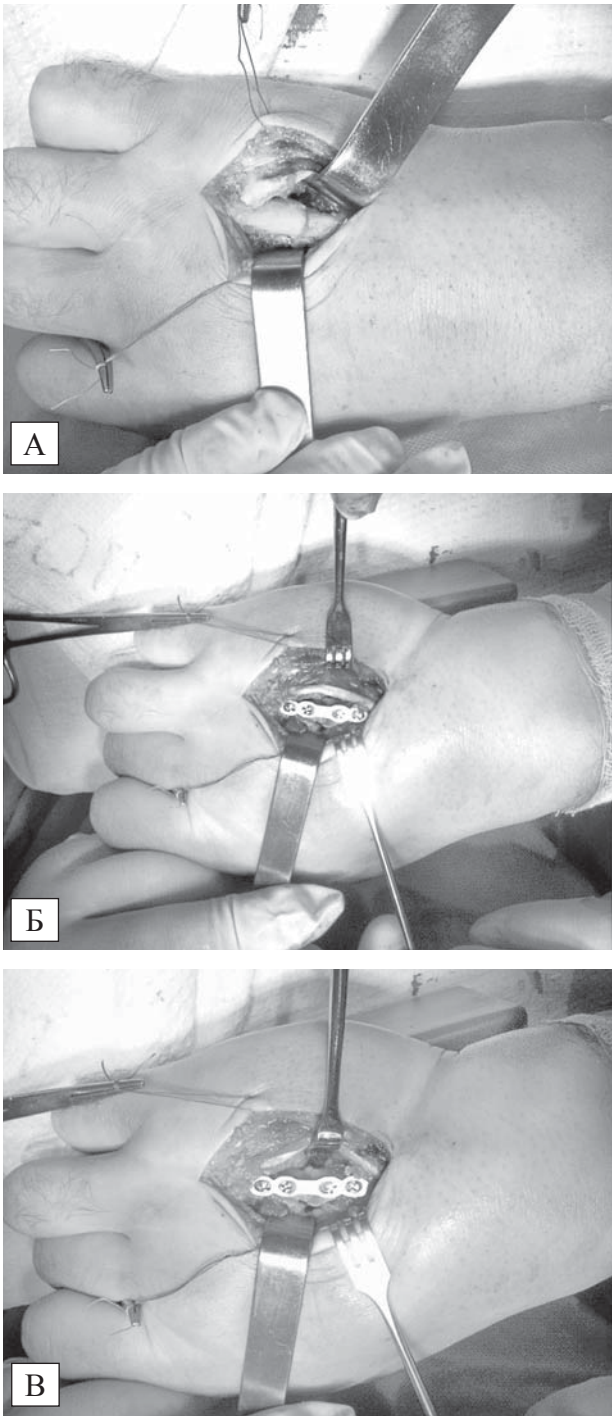

Рис. 4. ***Оперативне втручання: розташування уламків (А), металоостеосинтез міні-пластиною (Б, В)***

гового суглоба, що спричинить розвиток контрактури та пошкодження суглобових поверхонь цього суглоба. Розкривши капсулу п'ясно-фалангового суглоба, можна проконтролювати встановлення гвинтів на суглобовій поверхні голівки п'ясної кістки. Однак такий метод контролю має недоліки, зокрема можливість рубцевих змін капсули п'ясно-фалангового суглоба і, як наслідок, — контрактури у ньому. За можливості краще використати інтраопераційну рентгенографію.

При остеосинтезі переломів п'ясних кісток необхідно звести до мінімуму контакт сухожилків розгиначів з металофіксатором, оскільки вони щільно прилягають до діафізів п'ясних кісток у ділянці середньої третини. Принциповим є питання щодо забезпечення адекватних умов ковзання сухожилків розгиначів пальців при рухах, адже постійний контакт сухожилка з фіксатором може спровокувати його запалення або навіть розрив. До недоліків оперативного лікування належать необхідність частко-

вого «скелетування» кістки у ділянці встановлення металофіксатора та ризик пошкодження прилеглих м'язів під час мобілізації уламків.

Перевагою хірургічного лікування є чітка репозиція та стабільний синтез уламків, що дає змогу розпочати реабілітацію у ранній післяопераційний період. Таким чином, важливе значення має вибір металофіксатора для забезпечення стабільності фіксації уламків.

У біомеханічних дослідженнях установлено значну перевагу титанових міні-пластин з гвинтами над іншими методами фіксації (шпиці або інтрамедулярні фіксатори). Міні-пластини забезпечують осьову, кутову та ротаційну стабільність уламків п'ясної кістки і рухову активність пальців кисті у ранній післяопераційний період.

ВИСНОВКИ

Відкрита репозиція та металоостеосинтез міні-пластинами — оптимальний метод лікування нестабільних багатоуламкових переломів діафізу, гвинтоподібних переломів, уламкових переломів шийки та голівки п'ясних кісток. Стабільний остеосинтез забезпечує рухову активність у п'ясно-фалангових суглобах. Переломи п'ясних кісток з можливістю інтерпозиції сухожилків розгиначів між уламками, а саме — косі переломи 1, 2 та 5-ї п'ясних кісток, також підлягають оперативному лікуванню. Переломи діафізу п'ясних кісток з припустимим кутовим зміщенням можна лікувати оперативно для запобігання дефігурації ділянки перелому та досягнення задовільного косметичного ефекту. Важливими аспектами хірургічного лікування переломів п'ясних кісток є стабільний функціональний синтез, усунення зміщення уламків, відновлення осі та довжини кістки, усунення ротаційного зміщення, максимальне зменшення контакту структур, які ковзають (сухожилків розгиначів) з металофіксатором. Повторне оперативне втручання з приводу видалення металофіксаторів може бути проведене за бажанням пацієнта.

Оперативне лікування переломів п'ясних кісток має багато переваг порівняно з консервативним, але не позбавлене недоліків, пов'язаних переважно з типовими ускладненнями хірургічного лікування.

Хірургічне лікування переломів п'ясних кісток за умови вибору відповідного металофіксатора та наявності чітких показань — метод лікування, який дає змогу уникнути незадовільних результатів лікування, таких як незрощення, контрактури у п'ясно-фалангових суглобах та порушення функції кисті.

Література

1. Валеев М. М., Моисеев Д. В., Чистиченко С. А. и др. Стабильный функциональный остеосинтез переломов костей кисти // Травматол. и ортопед. России. — 2008. — № 2. — С. 15—16.
2. Лыба Р. М., Абашина И. Повреждения пястных костей кисти — ошибки и осложнения на этапах лечения // Акт. вопр. травматол. и ортопед. — Екатеринбург, 1997. — С. 114—115.
3. Черенок Є. П. Сучасний підхід до лікування важкої травми кисті // Хірургія України. — 2009. — № 4 (28), дод. № 1. — С. 294—295.
4. Harris A. R., Beckenbaugh R. D., Nettrour J. F., Rizzo M. Metacarpal neck fractures: results of treatment with traction reduction and cast immobilization // Hand (NY). — 2009. — N 4 (2). — P. 161.
5. Liporace F. A., Kinchelow T., Gupta S. et al. Minifragment screw fixation of oblique metacarpal fractures: a biomechanical analysis of screw types and techniques // Hand (NY). — 2008. — N 3 (4). — P. 311.
6. Ozer K., Gillani S., Williams A. et al. Comparison of intramedullary nailing versus plate-screw fixation of extra-articular metacarpal fractures // Hand Surg. Am. — 2008. — N 33 (10). — P. 31.
7. Prevel C. D., Eppley B. L., Jackson J. R. et al. Mini and micro plating of phalangeal and metacarpal fractures: a biomechanical study // J. Hand Surg. Am. — 1995. — N 20 (1). — P. 44
8. Souer J. S., Mudgal C. S. Plate fixation in closed ipsilateral multiple metacarpal fractures // J. Hand Surg. Eur. — 2008. — N 33 (6). — P. 740.

А. А. Бурьянов, М. А. Цыганков

Национальный медицинский университет имени А. А. Богомольца, Киев

ХИРУРГИЧЕСКОЕ ЛЕЧЕНИЕ ПЕРЕЛОМОВ ПЯСТНЫХ КОСТЕЙ

Цель работы — проанализировать результаты хирургического лечения переломов пястных костей по сравнению с консервативным лечением в «функциональной» повязке.

Материалы и методы. Ретроспективно проанализированы результаты лечения 70 больных: 35 больным проведено консервативное лечение с применением функциональной повязки, 35 — хирургическое (металлоостеосинтез титановыми мини-пластинами). У всех пациентов достигнуто сращения переломов. Функцию кисти после лечения оценивали по объективным и субъективным показателям. Применяли ультрасонографическое исследование пястно-фаланговых суставов.

Результаты и обсуждение. Установлено, что металлоостеосинтез титановыми мини-пластинами позволяет добиться четкой и стабильной фиксации отломков пястной кости, сократить срок нетрудоспособности больных за счет ранней разработки движений в пястно-фаланговых суставах и предупреждения образования контрактур в этих суставах.

Выводы. Металлоостеосинтез титановыми мини-пластинами — оптимальный метод хирургического лечения переломов пястных костей, особенно при невозможности стабилизации костных отломков при консервативном лечении. Стабильность фиксации отломков пястной кости позволяет начать реабилитацию пациента в ранний послеоперационный период, что положительно влияет на результат лечения, в частности на восстановление движений в пястно-фаланговых суставах.

Ключевые слова: перелом пястных костей, металлоостеосинтез, титановые мини-пластины.

O. A. Buryanov, M. A. Tsygankov

O. O. Bogomolets National Medical University, Kyiv

SURGICAL TREATMENT OF METACARPAL BONES FRACTURES

The aim — to analyze the metacarpal bones fractures surgical treatment results, compared with conservative treatment with «functional» bandage.

Materials and methods. the results of conservative and surgical treatment in 70 patients was retrospectively analyzed: 35 patients were conservatively treated by functional bandages, 35 patients by surgical treatment (metal osteosynthesis with titanium mini-plates). All patients achieved fracture union. Hand function was assessed by objective and subjective indicators after treatment. Ultrasonography investigation of metacarpophalangeal joints was also used.

Results and discussion. It was found that the metal osteosynthesis with titanium plates allows to achieve clear and stable fixation of metacarpal bone fragments, to reduce the patients' disability period due to early movements training in the metacarpophalangeal joints and contractures prevention the in these joints.

Conclusions. Metal osteosynthesis with titanium mini-plates is an optimal method of metacarpal bones fractures surgical treatment, especially in case of bone fragments stabilization impossibility by conservative treatment. Stability of metacarpal fragments fixation allows to start the patient's rehabilitation in the early postoperative period, which has a positive effect on the treatment outcome, in particular, the movements' restoration in the metacarpophalangeal joints.

Key words: metacarpal bones fracture, metal osteosynthesis, titanium mini-plates.