УДК 616.37-006.6-06-089

А. М. Тищенко [1], Д. И. Скорый [1], Р. М. Смачило [2], Ю. Н. Скибо [3], Т. В. Козлова [1], М. Э. Писецкая [1], А. В. Мангов [4], Е. А. Кульпина [4]

[1] ГУ «Институт общей и неотложной хирургии имени В. Т. Зайцева НАМН Украины», Харьков

[2] Харьковский национальный медицинский университет

[3] Харьковская медицинская академия последипломного образования

[4] Европейский радиологический центр, Харьков

ХИРУРГИЧЕСКОЕ ЛЕЧЕНИЕ РАКА ГОЛОВКИ ПОДЖЕЛУДОЧНОЙ ЖЕЛЕЗЫ С ИНВАЗИЕЙ В ВЕНЫ ПОРТОМЕЗЕНТЕРИАЛЬНОГО БАССЕЙНА (СОБСТВЕННОЕ НАБЛЮДЕНИЕ И АНАЛИЗ ЛИТЕРАТУРЫ)

Рак поджелудочной железы — одно из наиболее опасных злокачественных новообразований с низким показателем общей выживаемости. Только хирургическое лечение обеспечивает наилучшие результаты лечения. Представлен случай лечения 57-летней пациентки, у которой был диагностирован рак головки поджелудочной железы с инвазией в верхнюю брыжеечную вену. Выполнена панкреатодуоденальная резекция в одном блоке с верхней брыжеечной веной. Непрерывность верхней брыжеечной вены восстановлена аутотрансплантатом из яичниковой вены. Агрессивный хирургический подход позволяет расширить показания к панкреатодуоденальной резекции и достичь оптимальных результатов в отношении отдаленной выживаемости у этой категории пациентов.

Ключевые слова: рак головки поджелудочной железы, панкреатодуоденальная резекция, сосудистая инвазия, комбинированные резекции.

Рак поджелудочной железы занимает седьмое место среди онкологических заболеваний в Европе. Его доля составляет 2,8 % в структуре раковой патологии у мужчин и 3,2 % — у женщин. Однолетняя выживаемость — от 11,0 % на Мальте до 28,3 % в Бельгии. Более 95 % больных раком поджелудочной железы (ПЖ) впоследствии погибают от этого заболевания. В США рак ПЖ занимает четвертое место среди причин смерти онкологических пациентов. Согласно данным Национального канцер-реестра Украины, в 2012 г. выявлено 5416 новых случаев рака ПЖ. После выявления заболевания 75,7 % больных прожили меньше года. Среди областей Украины наибольший показатель заболеваемости раком ПЖ в Днепропетровской области — 14,7 случая на 100 тыс. населения [1].

Основной причиной плохих результатов лечения являются поздняя диагностика, раннее метастазирование, слабая чувствительность к химиотерапии. Единственный эффективный метод лечения рака ПЖ — хирургический, а единственный способ достижения продолжительной выживаемости — обеспечение R_0-резекции. Учитывая особенности анатомического строения панкреатодуоденальной зоны, хирургическое пособие представляет крайне сложную задачу, которая может быть решена лишь путем выполнения панкреатодуоденальной резекции (ПДР) с расширенной лимфодиссекцией и резекцией вен спленопортомезентериального конфлюэнса.

К сожалению, многие врачи придерживаются традиционных взглядов и относят пациентов с раком ПЖ к категории неперспективных, то есть трудноизлечимых из-за инертности развития высокотехнологичной гепатопанкреатобилиарной хирургии в странах на постсоветском пространстве.

В 2007—2014 гг. в клинике ГУ «Институт общей и неотложной хирургии имени В. Т. Зайцева НАМН Украины» выполнено 226 ПДР. Длительное время инвазия опухоли в сосуды спленопорто-

Смачило Ростислав Михайлович, к. мед. н., доцент кафедри
61018, м. Харків, в'їзд Балакірєва, 1. E-mail: rsmachylo@mail.ru

© О. М. Тищенко, Д. І. Скорий, Р. М. Смачило, Ю. М. Скибо, Т. В. Козлова, М. Е. Писецька, А. В. Мангов, К. О. Кульпіна, 2015

Стаття надійшла до редакції 2 липня 2015 р.

мезентериального бассейна была противопоказанием к выполнению ПДР. Однако накопление хирургического опыта в области резекционной печеночной хирургии, освоение трансплантационных технологий в ведущих мировых центрах позволили успешно выполнить ПДР в одном блоке с резекцией верхней брыжеечной вены.

КЛИНИЧЕСКИЙ СЛУЧАЙ

Больная Н., 57 лет, обратилась в клинику института с жалобами на боли в области эпигастрия, иррадиирующие в спину, субиктеричность склер, слабость. Считает себя больной в течение последнего месяца, когда начала отмечать дискомфорт в эпигастрии. Субиктеричность склер появилась за 7 сут до поступления.

В клинике института больная была обследована. Особенности лабораторных показателей: уровень общего билирубина 82,7 мкмоль/л преимущественно за счет прямой фракции, повышение активности трансаминаз (аланинаминотрансфераза — 53,4 ЕД/л; аспартатаминотрансфераза — 59,5 ЕД/л) и щелочной фосфатазы — 629 ЕД/л. В клиническом анализе крови и мочи отклонений от нормы не выявлено.

По результатам исследования с использованием мультиспиральной компьютерной томографии с контрастированием, в головке ПЖ, распространяясь на перешеек, определялось инфильтративное образование размером 29 × 30 × 34 мм. Гастродуоденальная артерия проходила в толще патологической массы, несколько сужена. Патологическая масса также частично окутывала верхнюю брыжеечную вену, локально непосредственно в области конфлюэнса, просвет ее был несколько деформирован, сужен. Интрапанкреатическая часть общего желчного протока на уровне патологической массы четко не прослеживалась (инвазия), вышележащие отделы общего желчного протока расширены — диаметром до 15 мм. Внутрипеченочные желчные ходы умеренно расширены (рис. 1).

Данные других инструментальных методов обследования не выявили признаков отдаленного метастатического распространения опухоли.

Установлен клинический диагноз: рак головки поджелудочной железы $T_4N_1M_0$. Опухолевая инвазия спленомезентериального конфлюэнса. Механическая желтуха.

Учитывая непродолжительность желтухи, низкие показатели гипербилирубинемии, отсутствие функциональных нарушений печени, дооперационную билиарную декомпрессию не выполняли.

13.03.2015 г. больной проведена лапаротомия Mercedes. При ревизии: в области головки ПЖ с распространением на крючковидный отросток определяется опухоль размером до 30 мм в диаметре; инвазия опухоли в *v. mesenterica superior* на уровне ее слияния с *v. lienalis*. Отдаленных метастазов и канцероматоза не выявлено.

В вертикальном направлении рассечены париетальная брюшина, отступив вправо на 1 см от нижней полой вены (НПВ), предпочечная фасция и жировая капсула правой почки. Мобилизованная клетчатка отодвинута медиально к левой стороне НПВ, обнажено устье яичниковой вены. Рассечен фасциальный футляр аортокавального промежутка, его клетчатка вместе с лимфатическими узлами отсепарирована от предпозвоночной фасции кпереди и вверх от уровня нижней брыжеечной артерии до уровня верхней брыжеечной артерии. Левой границей данного этапа была левая полуокружность аорты. При отделении фасциально-клетчаточных футляров перевязаны и пересечены одна поясничная веточка аорты и две — НПВ (рис. 2). Аортокавальная клетчатка смещена кверху, процесс мобилизации продолжен до уровня гепатодуоденальной связки. После окончания данного этапа хорошо визуализированы НПВ, аорта, правая и левая почечная вены с правой яичниковой веной. Последняя мобилизована и в последующем резецирована для заплаты верхней брыжеечной вены.

Желчный пузырь выделен из ложа от дна. Выделена и перевязана пузырная артерия. Рассечена брюшина у висцеральной поверхности печени.

В воротах печени пересечен общий печеночный проток выше места впадения пузырного протока, клетчатка гепатодуоденальной связки вместе с желчным пузырем вокруг печеночной артерии и

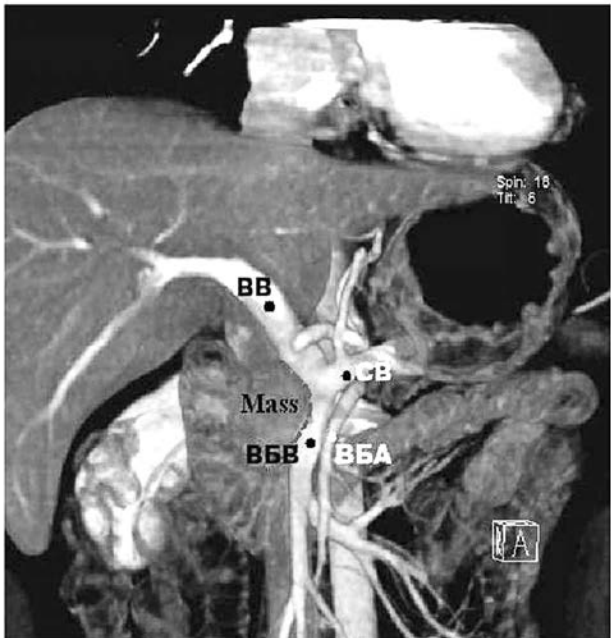

Рис. 1. ***Мультиспиральная компьютерная томография. Рак головки поджелудочной железы. Определяется инвазия опухолью спленомезентериального конфлюэнса (отмечена красным штрихом):*** *ВВ — воротная вена; ВБВ — верхняя брыжеечная вена; СВ — селезеночная вена; ВБА — верхняя брыжеечная артерия*

воротной вены оттеснена книзу до верхнего края ПЖ. Выделены гастродуоденальная и правая желудочная артерии, прошиты, пересечены (рис. 3, 4). В просвет общего печеночного протока введена тонкая полихлорвиниловая трубка. К концу данного этапа хорошо визуализированы общий печеночный проток, воротная вена и печеночная артерия.

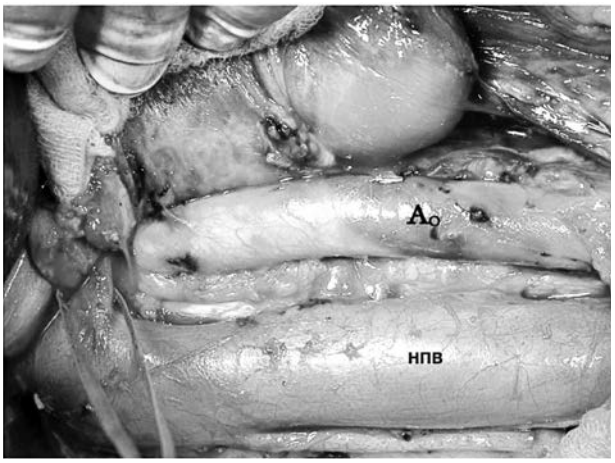

Рис 2. ***Интраоперационное фото. Этап лимфодиссекции аортокавального промежутка. На синей «держалке» — левая почечная вена***

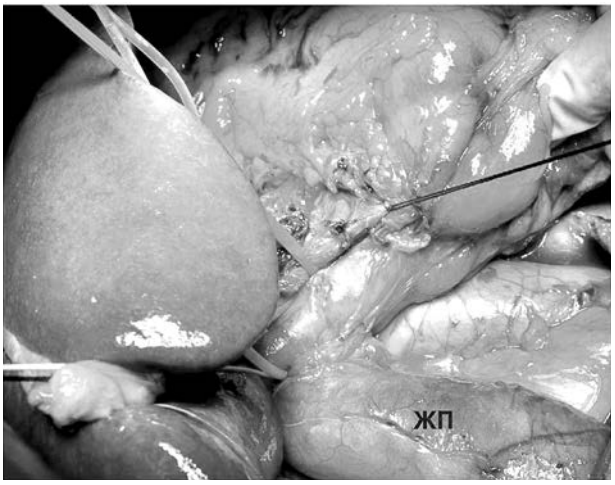

Рис. 3. ***Интраоперационное фото. Этап перевязки гастродуоденальной артерии***

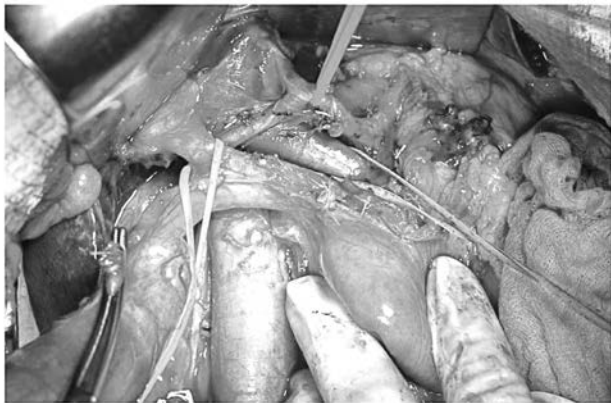

Рис. 4. ***Интраоперационное фото. Этап лимфодиссекции гепатодуоденальной связки***

Выполнена мобилизация дистального отдела желудка с большим сальником. Желудок отсечен в области антрального отдела с помощью аппарата УКЛ-60. Аппаратный шов «укрыт» серо-серозными швами. Выделена селезеночная артерия, лимфатические узлы по верхнему краю тела ПЖ отсепарированы к удаляемому комплексу.

Париетальная брюшина рассечена по нижнему краю тела ПЖ. Жировая клетчатка с лимфатическими узлами смещена вверх и вправо. Выделена верхняя брыжеечная вена. Мобилизован начальный отдел тощей кишки на расстоянии 10 см от связки Трейца. Тощая кишка отсечена, ее проксимальный конец проведен под брыжеечными сосудами вправо. Ниже брыжейки ободочной кишки выделены и взяты на «держалки» верхние брыжеечные артерия и вена.

Поджелудочная железа пересечена дистальнее перешейка на 2 см по ранее сформированному туннелю. Весь препарат перемещен вправо. Окончательно выявлена связь опухоли с верхней брыжеечной веной. Фасциально-клетчаточный футляр верхней брыжеечной артерии, содержащий лимфатические узлы, нервные сплетения, освобожден по ее правой полуокружности, после чего осталась единственная связь препарата в месте инвазии опухоли в спленомезентериальный конфлюэнс.

Сосудистыми зажимами типа «бульдог» пережаты воротная вена, верхняя и нижняя брыжеечная и селезеночная вены. Выполнена резекция стенки верхней брыжеечной вены в месте инвазии опухоли. Препарат удален (рис. 5).

Выкроена заплата дефекта стенки верхней брыжеечной вены из правой яичниковой вены.

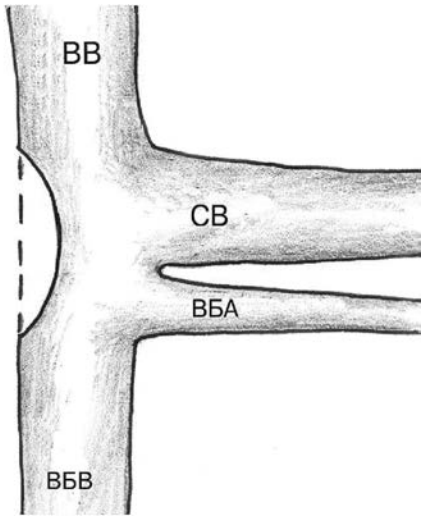

Рис. 5. ***Схема дефекта спленомезентериального конфлюэнса после удаления опухоли***

Дефект стенки закрыт трансплантатом с помощью непрерывного сосудистого шва нитью Prolen 7—0 (рис. 6). Последовательно сняты сосудистые зажимы, кровоток восстановлен. Последовательно наложены анастомозы: панкреатико- и холедохоеюноанастомоз на изолированной по Ру петле, гастроеюноанастомоз и энтеро-энтероанастомоз с использованием циркулярного и линейного сшивающих аппаратов соответственно (рис. 7).

Рана обильно промыта физиологическим раствором. Выполнен окончательный гемостаз. Операция завершена дренированием брюшной полости.

На всех этапах оперативного вмешательства для диссекции тканей использовали моно- и биполярную коагуляцию (ERBE 300), сваривание тканей аппаратом Ligasure, аргон-плазменную коагуляцию (Фотек).

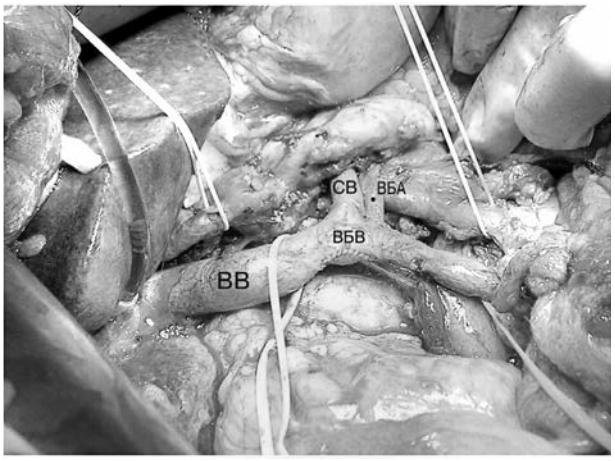

Рис. 6. ***Интраоперационное фото. Окончательный вид спленопортомезентериального конфлюэнса после аутопластики яичниковой веной***

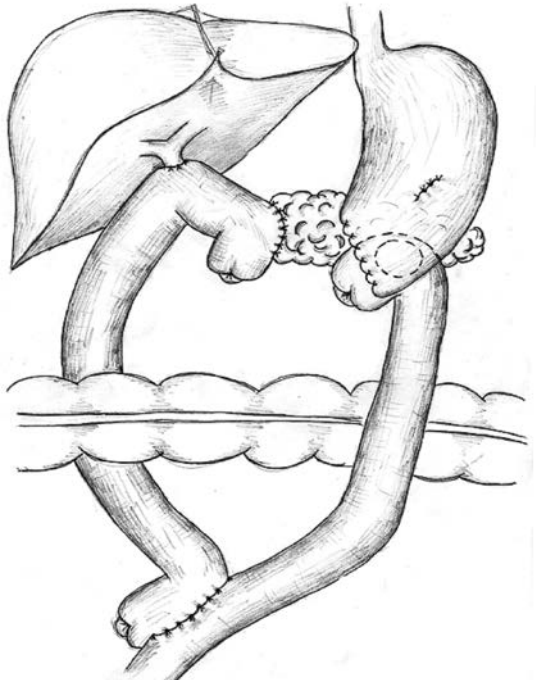

Рис. 7. ***Схема реконструктивного этапа оперативного вмешательства***

Длительность оперативного вмешательства составила 368 мин. Объем кровопотери — 480 мл. Трансфузию препаратов и компонентов крови во время операции и в послеоперационный период не проводили. К концу оперативного вмешательства гемоглобин составил 104 г/л, восстановлена активность пациентки, что позволило ее экстубировать через час после окончания оперативного вмешательства.

Послеоперационный период протекал без особенностей. Со вторых послеоперационных суток начато энтеральное питание через назогастральный зонд. Последний удален на 5-е сутки. Рана зажила первичным натяжением. До момента выписки сохранялась лимфорея по дренажным каналам. Пациентка в удовлетворительном состоянии выписана через 12 сут после оперативного лечения.

A. Codivilla в 1898 г. выполнил одномоментное удаление панкреатодуоденального комплекса с неблагоприятным исходом. В 1945 г. A. Whipple доложил о 27 ПДР, проведенных по поводу рака ПЖ, с летальностью 34 %. В 1969 г. летальность при выполнении 271 ПДР в США составила 32 %. А. А. Шалимов в 1992—1995 гг. добился снижения летальности до 5 %. Опасения, связанные с риском высокой послеоперационной летальности при раке головки ПЖ, в последние годы значительно уменьшились. Так, в специализированных центрах с достаточным опытом в настоящий момент она составляет менее 5 %.

Несмотря на большое количество проведенных исследований по лечению рака ПЖ, ответ на ряд практических вопросов до сих пор остается неоднозначным.

НУЖНО ЛИ ОПЕРИРОВАТЬ ПАЦИЕНТОВ С РАКОМ ГОЛОВКИ ПОДЖЕЛУДОЧНОЙ ЖЕЛЕЗЫ С ИНВАЗИЕЙ В СОСУДЫ ПОРТОМЕЗЕНТЕРИАЛЬНОГО БАССЕЙНА?

Целесообразность выполнения венозной резекции с ее реконструкцией при панкреатодуоденэктомии основана на достижении радикальности вмешательства (R_0-резекция), поскольку микро- и макроскопически «чистые» края резекции обеспечивают достоверно лучшие результаты. По опубликованным данным, 5 ведущих панкреатологических центров мира [3, 4, 8, 9, 11], медиана выживаемости для пациентов, перенесших R_0-резекцию, составляет 18—28 мес, а для перенесших R_1-резекцию — 14—21 мес.

По данным литературы, частота выполнения венозных резекций во время ПДР к 2006 г. составила 26 %, то есть у каждого четвертого пациента в мире резекция ПЖ сопровождалась резекцией сосудов портомезентериального бассейна. В Евро-

пе и Северной Америке ее выполнили в 15 и 19 % случаях соответственно, а в странах Азии — более чем в 47 % случаев.

ДООПЕРАЦИОННАЯ ДИАГНОСТИКА И ПЛАНИРОВАНИЕ

Одной из важных задач дооперационной диагностики является не только обнаружение опухолевого процесса, но и точная оценка локальной распространенности опухоли на момент стадирования для выбора оптимальной тактики лечения.

При радиологическом стадировании необходимо указать локализацию опухоли в ПЖ, размер образования, локальное распространение неопластического процесса, вовлечение окружающих сосудов и органов (желудок, кишечник, селезенка), а также пораженные лимфатические узлы и метастатические поражения [2].

Для этих целей наиболее оптимальным методом является мультидетекторная компьютерная томография (МДКТ) с контрастным усилением и использованием двухфазного протокола сканирования для ПЖ. Сканирование проводят в панкреатическую паренхиматозную фазу на 40 с и портовенозную фазу на 65—70 с после внутривенного введения со скоростью 4 мл/с неионного рентгеноконтрастного вещества в объеме 100 мл [10].

Магнитно-резонансную томографию (МРТ) ПЖ как первичный метод визуализации не используют широко, из-за сложности технического выполнения, хотя метод обладает чувствительностью и специфичностью при раке ПЖ, сопоставимыми с таковыми МДКТ.

Согласно рекомендациям Национальной сети многопрофильных онкологических учреждений (National Comprehensive Cancer Network (NCCN)), версия 2.2015, исследование с применением методов МРТ и магнитно-резонансной холангиопанкреатографии необходимо проводить при невозможности обнаружить опухоль с помощью МДКТ. Эндоскопическое ультразвуковое исследование позволяет выявить мелкие опухоли (< 10 мм), может быть информативным при невозможности визуализировать неопластическое образование с помощью методов МДКТ и МРТ, а также необходимо для проведения тонкоигольной биопсии опухоли [2, 7].

При раке ПЖ различают инвазию крупных артериальных стволов и инвазию спленопортомезентериального конфлюэнса. К артериальной инвазии относят вовлечение в опухолевый процесс верхней брыжеечной артерии, общей печеночной артерии и чревного ствола. Кроме признаков инвазии, при планировании оперативного вмешательства по поводу рака ПЖ обязательно необходимо указать анатомический вариант артериальной системы, который может повлиять на тактику и технику операции. Например, отхождение правой или общей печеночной артерии от верхней брыжеечной артерии, а также стеноз чревного ствола дугообразной связкой или атеросклеротическое сужение верхней брыжеечной артерии.

В случае опухолевого вовлечения венозной системы наиболее важными при радиологической оценке являются верхняя брыжеечная и воротная вены. Указывают степень окутывания вен опухолевой инфильтрацией (больше или меньше 180°), повышение плотности жировых прослоек вокруг этих венозных структур. В случае небольшого контактного прилежания опухоли к оцениваемым венам важными радиологическими признаками венозной инвазии являются деформация просвета вены с вдавлением ее контура, а также деформация вены по типу «форма слезы». Прогрессирование опухолевой инвазии приводит к полной окклюзии венозных структур на разном протяжении, что также указывают в радиологическом заключении. Еще один вариант опухолевой инвазии вен — непосредственное прорастание опухоли в просвет сосуда с образованием опухолевого тромба, так называемая прямая инвазия.

Все нюансы радиологического дооперационного стадирования должны быть учтены в заключении, что позволяет адекватно спланировать тактику оперативного или паллиативного лечения. Исследование ПЖ у пациентов с протоковой аденокарциномой железы с применением метода двухфазной МДКТ с контрастным усилением позволяет в большинстве случаев не только выявить опухоль, но и оценить артериальную и венозную инвазию.

ОСОБЕННОСТИ АНЕСТЕЗИИ ПРИ ПАНКРЕАТОДУОДЕНАЛЬНОЙ РЕЗЕКЦИИ

Особенностью ПДР является большая длительность оперативного вмешательства и высокая вероятность интраоперационной кровопотери. Операции в области ПЖ и двенадцатиперстной кишки сопровождаются развитием выраженной по сравнению с операциями в других областях брюшной полости интраоперационной гипотермии из-за особенностей кровоснабжения этой зоны (спланхнический кровоток), что может привести к развитию гипокоагуляции с массивной кровопотерей либо к остановке кровообращения к концу оперативного вмешательства или в ранний послеоперационный период.

Для предотвращения избыточных потерь тепла (помимо стандартных методов (укрывание, укутывание конечностей, подогрев растворов)) и обеспечения максимально раннего восстановления активности пациента целесообразно использовать только ингаляционные методы анестезии с подачей кислородно-воздушной смеси 0,6—0,7 л/мин (minimal low flow anesthesia). В качестве основного анестетика мы применяли «Севоран»; в качестве основного анальгетика — фентанил. Объем инфузионной терапии (35 % коллоидные растворы

«Волютенз», «Гелофузин») составил 7 мл/кг массы тела в час. Также применяли миорелаксанты, действие которых не зависит от метаболических превращений в печени («Тракриум»). При снижении среднего артериального давления (САД) ниже 65 мм рт. ст. (инвазивный мониторинг артериального давления) использовали симпатомиметики (норадреналин в дозе 1,0—2,0 мкг/кг массы тела в минуту) наряду с инфузионной терапией. Объем инфузионной терапии с целью повышения САД не увеличивали, так как темп диуреза был достаточным (1 мл/кг массы тела в час).

КАКОЙ ОБЪЕМ ЛИМФОДИССЕКЦИИ ЯВЛЯЕТСЯ ОПТИМАЛЬНЫМ?

В ходе стандартной лимфодиссекции удаляют следующие группы лимфатических узлов: правой половины гепатодуоденальной связки; верхние и нижние узлы общего желчного протока; пузырного протока; задние панкреатодуоденальные; правой полуокружности верхней брыжеечной артерии от ее устья до уровня нижней панкреатодуоденальной артерии; передние панкреатодуоденальные; передне-верхней области общей печеночной артерии.

Расширенную лимфодиссекцию дополняют удалением лимфатических узлов собственной и общей печеночной артерии; чревного ствола; левой половины гепатодуоденальной связки; верхней брыжеечной артерии между нижней панкреатодуоденальной артерией и аортой; переднебоковой поверхности аорты и НПВ с фасцией Герота между чревным стволом и устьем нижней брыжеечной артерии.

Итальянская группа по лимфодиссекции сравнила результаты расширенной и стандартной лимфодиссекции у 81 пациента и не выявила положительного влияния расширенной лимфодиссекции на отдаленные результаты. Схожие результаты получены в центре Джона Хопкинса, а также в Японии. Об этом же свидетельствуют результаты метаанализа рандомизированных клинических исследований [6]. Таким образом, расширенная лимфодиссекция не влияет на общую выживаемость, обнаружение метастазов в указанных коллекторах свидетельствует о запущенности ракового процесса и является неблагоприятным прогностическим фактором.

Резекция верхней брыжеечной вены при ее инвазии имеет доказанный положительный эффект. Резекцию верхней брыжеечной вены с последующей ее пластикой в последние годы применяют все чаще, так как ее выполнение позволяет достигнуть R_0-резекции, отдаленные результаты не отличаются от результатов стандартной ПДР у больных без инвазии верхней брыжеечной вены, но превосходят результаты у больных, которым применили паллиативное лечение. Недавнее многоцентровое исследование 492 пациентов не выявило отличий между частотой R_0-резекции у больных с резекцией верхней брыжеечной вены (14 %) и у больных, которым проведена стандартная ПДР [5].

ВЫВОДЫ

Агрессивный подход к лечению рака головки поджелудочной железы, включающий комбинированную ПДР, является технически сложным, связанным с высоким риском послеоперационных осложнений. Однако такой подход позволяет расширить показания к оперативным вмешательствам и достичь оптимальных результатов в отношении отдаленной выживаемости у пациентов с данным заболеванием.

Литература

1. Рак в Україні, 2011—2012 [Електронний ресурс] / За ред. І. Б. Щепотіна // Бюл. Національного канцер-реєстру. — № 14. — Режим доступу: http://www.ncru.inf.ua/publications/BULL_14/index.htm — Назва з екрана.
2. Al-Hawary M. M., Francis I. R., Chari S. T. et al. Pancreatic ductal adenocarcinoma radiology reporting template: Consensus Statement of the Society of Abdominal Radiology and the American Pancreatic Association // Gastroenterology. — 2014. — Vol. 146, N 1. — P. 291—304.
3. Fatima J., Schnelldorfer T., Barton J. et al. Pancreatoduodenectomy for ductal adenocarcinoma: implications of positive margin on survival // Arch. Surg. — 2010. — Vol. 145, N 2. — P. 167—172.
4. Hsu C. C., Herman J. M., Corsini M. M. et al. Adjuvant chemoradiation for pancreatic adenocarcinoma: the Johns Hopkins Hospital-Mayo Clinic collaborative study // Ann. Surg. Oncol. — 2010. — Vol. 17, N 4. — P. 981—990.
5. Kelly K. J., Winslow E., Kooby D. et al. Vein involvement during pancreaticoduodenectomy: is there a need for definition of «borderline resectable disease»? // J. Gastrointest. Surg. — 2013. — Vol. 17, N 7. — P. 1209—1217.
6. Michalski C. W., Kleeff J., Wente M. N. et al. Systematic review and meta-analysis of standard and extended lymphadenectomy in pancreatoduodenectomy for pancreatic cancer // Br. J. Surg. — 2007. — Vol. 94, N 3. — P. 265—273.
7. Pancreatic Adenocarcinoma. Version 2.2015 [Electronic resource] / The National Comprehensive Cancer Network // NCCN Guidelines for Treatment of Cancer by Site — Режим доступу: http://www.nccn.org/professionals/physician_gls/f_guidelines.asp — Назва з екрана.
8. Raut C. P., Tseng J. F., Sun C. C. et al. Impact of resection status on pattern of failure and survival survival after pancreaticoduodenectomy for pancreatic adenocarcinoma // Ann. Surg. — 2007. — Vol. 246, N 1. — P. 52—60.
9. Schnelldorfer T., Ware A. L., Sarr M. G. et al. Long-term survival after pancreatoduodenectomy for pancreatic adenocarcinoma: is cure possible? // Ann Surg. — 2008. — Vol. 247, N 3. — P. 456—462.
10. Tamm E. P., Balachandran A., Bhosale P. R. et al. Imaging of pancreatic adenocarcinoma: update on staging/resectability // Radiol. Clin. North Am. — 2012. — Vol. 50, N 3. — P. 407—428.
11. Winter J. M., Cameron J. L., Campbell K. A. et al. 1423 pancreaticoduodenectomies for pancreatic cancer: a single-institution experience // J. Gastrointest. Surg. — 2006. — Vol. 10, N 9. — P. 1199—1210.

О. М. Тищенко [1], Д. І. Скорий [1], Р. М. Смачило [2], Ю. М. Скибо [3], Т. В. Козлова [1], М. Е. Писецька [1], А. В. Мангов [4], К. О. Кульпіна [4]

[1] ДУ «Інститут загальної та невідкладної хірургії імені В. Т. Зайцева НАМН України», Харків

[2] Харківський національний медичний університет

[3] Харківська медична академія післядипломної освіти

[4] Європейський радіологічний центр, Харків

ХІРУРГІЧНЕ ЛІКУВАННЯ РАКУ ГОЛОВКИ ПІДШЛУНКОВОЇ ЗАЛОЗИ З ІНВАЗІЄЮ У ВЕНИ ПОРТОМЕЗЕНТЕРІАЛЬНОГО БАСЕЙНУ (ВЛАСНЕ СПОСТЕРЕЖЕННЯ ТА АНАЛІЗ ЛІТЕРАТУРИ)

Рак підшлункової залози — одне з найнебезпечніших злоякісних новоутворень з низьким показником загальної виживаності. Лише хірургічне лікування забезпечує найкращі результати лікування. Представлено випадок лікування 57-річної пацієнтки, в якої діагностовано рак головки підшлункової залози з інвазією у верхню брижову вену. Виконано панкреатодуоденальну резекцію в одному блоці з верхньою брижовою веною. Безперервність верхньої брижової вени відновлено автотрансплантатом з яєчникової вени. Агресивний хірургічний підхід дає змогу розширити показання до панкреатодуоденальної резекції і досягти оптимальних результатів щодо віддаленої виживаності у цієї категорії пацієнтів.

Ключові слова: рак головки підшлункової залози, панкреатодуоденальна резекція, судинна інвазія, комбіновані резекції.

O. M. Tyshchenko [1], D. I. Skoryi [1], R. M. Smachylo [2], Yu. M. Skybo [3], T. V. Kozlova [1], M. E. Pisetska [1], A. V. Mangov [4], K. O. Kulpina [4]

[1] SI «V. T. Zaitsev Institute of General and Emergency Surgery of NAMS of Ukraine», Kharkiv

[2] Kharkiv National Medical University

[3] Kharkiv Medical Academy of Postgraduate Education

[4] European Radilogical Centre, Kharkiv

SURGICAL TREATMENT OF PANCREATIC HEAD CANCER WITH PORTOMESENTERICAL CONFLUENCE VEINS INVOLVEMENT (A CASE REPORT AND LITERATURE REVIEW)

Pancreatic cancer is one of the most lethal malignancies and is associated with a very poor overall survival. The only curative option remains an aggressive surgical approach capable of obtaining a radical resection. The 57-years-old patient's case with a pancreatic head cancer invading superior mesenteric vein is presented. Whipple procedure with superior mesenteric vein resection was performed. The continuity of the superior mesenteric vein was restored by autograft from ovarian vein. An aggressive surgical approach allows to expand the indications for pancreatoduodenal resection and to achieve better results for remote survival in this patients group.

Key words: pancreatic head cancer, pancreatoduodenal resection, vascular invasion, combined resections.