



А. В. Малиновский, М. Н. Майоренко, А. С. Сергеева  
Одесский национальный медицинский университет

## ПЕРВЫЙ ОПЫТ ИСПОЛЬЗОВАНИЯ ФЛЮОРЕСЦЕНТНОЙ АНГИОГРАФИИ ДЛЯ ОЦЕНКИ КРОВОТОКА ПРИ ПРАВОСТОРОННЕЙ ГЕМИКОЛЭКТОМИИ

Флюоресцентная лапароскопия позволяет визуализировать сосуды и кровотоки в органах желудочно-кишечного тракта, что можно использовать при резекциях ободочной кишки. Лапароскопическая правосторонняя гемиколэктомия была проведена пациентке в возрасте 55 лет с аденоматозным полипом баугиниевой заслонки без дисплазии. Операция выполнена через четыре троакара: 1 — 10 мм, 1 — 13 мм, 2 — 5 мм. При оперативном вмешательстве был сохранен печеночный изгиб ободочной кишки за счет выраженной *a. colica dextra*. После формирования интракорпорального илеотрансверзоанастомоза с помощью аппарата Endo GIA-60 выполнена флюоресцентная ангиография: внутривенно болюсно введен индоцианин зеленый в дозе 0,3 мг/кг массы тела. Через 2 мин при использовании режима осмотра, близкого к инфракрасному, установлена хорошая васкуляризация брыжейки терминального отдела подвздошной кишки и накопление флюоресцирующего вещества стенками подвздошной кишки и культи ободочной кишки, в том числе конечных участков культи. С учетом полученных данных риск несостоятельности анастомоза и культи кишечника был практически исключен. Операцию завершили в запланированном объеме. Технических трудностей при использовании флюоресцентной ангиографии не выявлено. Аллергических реакций на введенный препарат и несостоятельности анастомоза не было. Первый опыт применения флюоресцентной ангиографии для оценки кровоснабжения в зоне анастомоза при резекции ободочной кишки продемонстрировал удобство и безопасность методики. Флюоресцентная ангиография помогла оценить кровоснабжение в сосудах брыжейки и стенках кишечника, что позволило в данном случае выполнить экономный вариант операции с сохранением печеночного изгиба ободочной кишки с кровоснабжением за счет правой ободочной артерии.

■ **Ключевые слова:** лапароскопическая правосторонняя гемиколэктомия, резекция илеоцекального угла, флюоресцентная ангиография, аденома ободочной кишки.

Флюоресцентная лапароскопия с использованием индоцианина зеленого — прогрессивная технология, расширяющая возможности лапароскопической хирургии [2]. Одним из вариантов флюоресцентной лапароскопии является исследование кровотока внутренних органов, в частности тонкой и толстой кишки. При этом визуализируются сосуды, что можно назвать флюоресцентной ангиографией (ФА), и кровоснабжение стенки кишки. В литературе все чаще появляются сообщения о преимуществах этой технологии при резекциях ободочной кишки [1, 3, 4, 5].

Лапароскопическая правосторонняя гемиколэктомия была выполнена пациентке в возрасте 55 лет, у которой при проведении колоноскопии был

выявлен аденоматозный полип в области баугиниевой заслонки без дисплазии, подтвержденной гистологически. С учетом циркулярного характера роста эндоскопическое удаление или открытое удаление через колотомию было сопряжено с высоким риском стенозирования баугиниевой заслонки и умеренным риском кровотечения. Пациентке была запланирована лапароскопическая резекция илеоцекального угла. Во время ревизии идентифицированы ствол *a. ileocolica*, ее концевая ветвь к илеоцекальному углу, ветви к терминальному отделу подвздошной кишки и *a. colica dextra* (рис. 1, 2). Последняя была четко выражена и шла по направлению к печеночному изгибу. С учетом этого было принято решение

о расширенной резекции илеоцекального угла до печеночного изгиба, то есть о выполнении правосторонней гемиколэктомии.

Использовали 4 троакара: один (10 мм) ввели в области пупка и использовали для оптики, второй (13 мм) ввели посередине расстояния между пупком и правой реберной дугой между среднеключичной и парастернальной линиями справа и использовали для основных рабочих инструментов, включая ультразвуковой скальпель Lotus (Bowa, Германия), и введения линейного изгибающегося сшивающего аппарата Endo GIA-60 (Covidien, США), третий (5 мм) ввели по той же линии, что и предыдущий, в правой подвздошной области и использовали для окончательного зажима, четвертый (5 мм) ввели по передней аксиллярной линии справа на уровне пупка и использовали для длинного окончательного («кишечного») зажима. С помощью ультразвукового скальпеля рассекли брыжейку терминального отдела подвздошной кишки с пересечением краевого сосуда, созданием окна для наложения аппарата на 8 см проксимальнее илеоцекального угла и медиальную переходную складку брюшины до верхней трети восходящей ободочной кишки с сохранением *a. colica dextra*. Концевые ветви *a. ileocolica* клипировали и пересекали ультразвуковым скальпелем. Терминальный отдел подвздошной кишки пересекали линейным сшивающим аппаратом. Илеоцекальный угол приподняли вверх, выполнили окаймляющий разрез брюшины ниже и латеральнее слепой и восходящей ободочной кишки, затем поэтапную диссекцию ретроколярной клетчатки до верхней трети восходящей ободочной кишки. Ободочную кишку пересекали линейным сшивающим аппаратом на уровне сразу ниже печеночного изгиба. Визуализирована пульсация ветвей *a. colica dextra*, кровоснабжающих культю ободочной кишки, и нормальный цвет стенки кишки. Это свидетельствовало о хорошем кровоснабжении культы из бассейна *a. colica dextra* и позволило выполнить операцию в таком объеме. Петлю подвздошной кишки фиксировали двумя швами к поперечной ободочной кишке сразу дистальнее печеночного изгиба изоперистальтически. Выполнили илеотрансверзостомию аппаратом Endo GIA-60 (Covidien, США) с ушиванием отверстий от браншей степлера двумя встречными непрерывными швами нитью Викрил 3/0. Осуществили воздушную пробу через трансанально введенный зонд. С момента пересечения ободочной кишки до формирования анастомоза прошло 45 мин, что было достаточно для адекватной оценки кровотока с учетом возможного тромбоза сосудов.

Для выполнения ФА внутривенно болюсно ввели индоцианин зеленый («Аурогрин», Aurolab, Индия) из расчета 0,3 мг/кг массы тела. Использовали видеосистему Karl Storz (Германия): ксеноновый источник света D-Light P, камеру Image 1

S H3-Z FI, специальный световод (495NE), специальную оптику Hopkins 30° (26003BCA), HD-видеокомплекс Image 1-S.

Через 2 мин после введения индоцианина зеленого при включении режима просмотра в спектре, близком к инфракрасному, установлена хорошая васкуляризация брыжейки терминального отдела подвздошной кишки и накопление флюоресцирующего препарата стенками подвздошной кишки и культы ободочной кишки, в том числе конечных участков культы (рис. 3—5). Таким образом, риск несостоятельности анастомоза и культей кишечника за счет кровоснабжения был практически исключен. Операцию завершили в запланированном объеме. Технических трудностей при применении ФА не выявили. Аллергических реакций на введенный препарат и несостоятельности анастомоза не было.

Лапароскопические резекции ободочной кишки в настоящее время являются операциями выбора при колоректальном раке и других заболеваниях толстой кишки. Ряд метанализов показал статистически значимое улучшение ближайших результатов лапароскопических операций по сравнению с открытыми при отсутствии статистически значимых отличий в выживаемости пациентов с колоректальным раком [3].

Одним из технически важных аспектов лапароскопических резекций толстой кишки является кровоснабжение анастомозируемых участков. В случае низкой передней резекции и левосторонней гемиколэктомии необходимо оценить кровоснабжение нисходящей ободочной кишки за счет риолановой дуги из бассейна *a. colica media*. В случае правосторонней гемиколэктомии оценивают кровоснабжение культы поперечной ободочной кишки за счет правой ветви *a. colica media* или *a. colica dextra* при сохранении печеночного изгиба, как в описанном случае.

Частота несостоятельности анастомозов при лапароскопических резекциях ободочной кишки составляет 1—19 % и в значительной мере зависит от кровоснабжения [5]. Визуальная оценка кровоснабжения по цвету во многом субъективна. ФА позволяет оценить не только степень кровенаполнения стенки кишки по активности флюоресценции, но и визуализировать конкретные концевые сосуды, что особенно важно в условиях избыточной жировой клетчатки и инфильтрации брыжеек. Эти преимущества были продемонстрированы в ряде работ [1, 4, 5]. Показано, что использование ФА снижает частоту несостоятельности анастомозов, в частности в тех случаях, когда она изменяла уровень резекции ободочной кишки [3—5]. Однако для окончательных выводов о значимости такого подхода по сравнению с традиционной визуальной оценкой кровоснабжения необходимо провести сравнительные исследования, а также разработать методики оценки. Например, когда

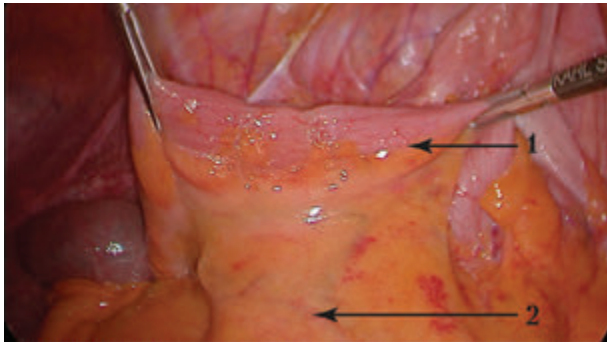


Рис. 1. Терминальный отдел подвздошной кишки с концевыми ветвями а. ileocolica: 1 — терминальный отдел подвздошной кишки; 2 — концевая ветвь а. ileocolica

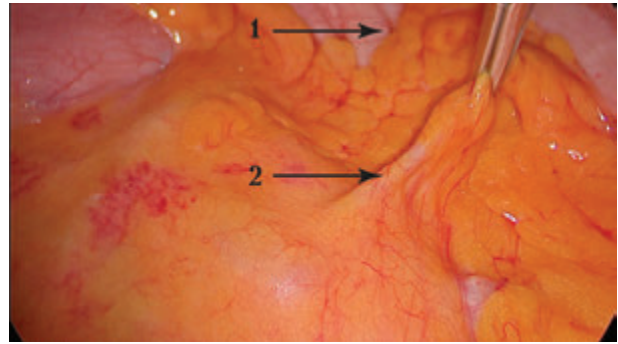


Рис. 2. Визуализация ствола а. colica dextra: 1 — восходящая ободочная кишка; 2 — ствол а. colica dextra

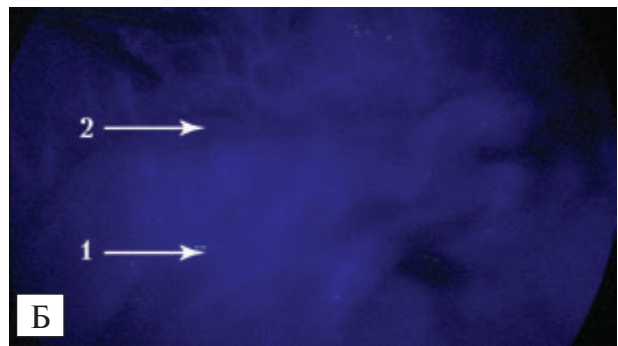
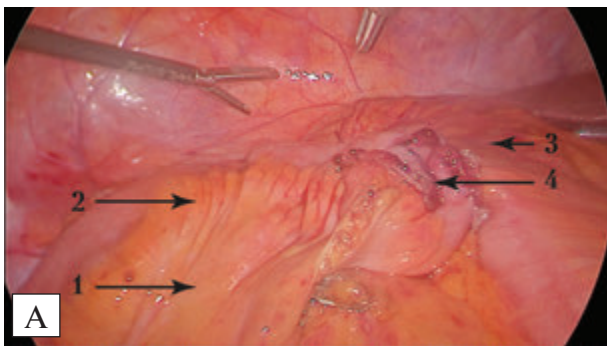


Рис. 3. Оценка кровоснабжения терминального отдела ободочной кишки при осмотре в обычном свете (А) и в режиме, близком к инфракрасному (Б): 1 — брыжейка терминального отдела подвздошной кишки; 2 — терминальный отдел подвздошной кишки; 3 — поперечная ободочная кишка; 4 — илеотрансверзоанастомоз

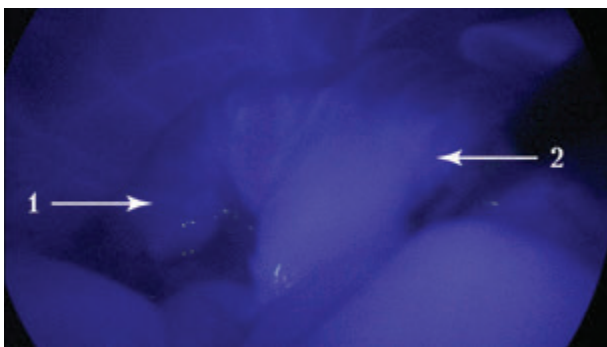


Рис. 4. Оценка кровенаполнения стенки ободочной кишки в зоне анастомоза: 1 — поперечная ободочная кишка; 2 — печеночный изгиб

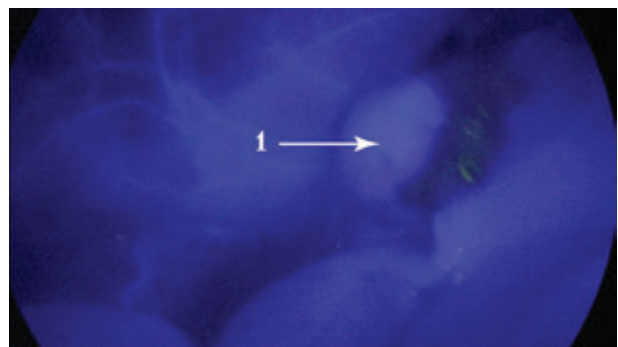


Рис. 5. Оценка кровенаполнения стенки печеночного изгиба ободочной кишки в области культы: 1 — культа печеночного изгиба

оценивать кровоснабжение — сразу после пересечения кишки или спустя некоторое время, а также как можно определять уровень пересечения по данным ФА. Наш первый опыт показал, что ФА позволяет подтвердить адекватное кровенаполнение стенки кишки и визуализировать питающие сосуды в условиях, когда кровоснабжение может быть недостаточным.

#### ВЫВОДЫ

Первый опыт применения флюоресцентной ангиографии для оценки кровоснабжения кишок в зоне анастомоза при резекции ободочной кишки продемонстрировал удобство и безопасность методики.

Флюоресцентная ангиография помогла оценить кровоснабжение в сосудах брыжейки и стенках кишок, что позволило выполнить экономный

вариант операции с сохранением печеночного изгиба ободочной кишки с кровоснабжением за счет правой ободочной артерии.

Необходим дальнейший набор материала и сравнение с традиционной лапароскопической операцией.

*Конфликта интересов нет.*

*Участие авторов: концепция и дизайн исследования, сбор и обработка материала — А. М., М. М., А. С.;  
написание текста — М. М., А. С.; редактирование текста — А. М.*

## Литература

1. Boni L., David G., Dionigi G. et al. Indocyanine green-enhanced fluorescence to assess bowel perfusion during laparoscopic colorectal resection // *Surg. Endosc.* — 2016. — Vol. 30. — P. 2736–2742.
2. Boni L., David G., Mangano A. et al. Clinical applications of indocyanine green (ICG) enhanced fluorescence in laparoscopic surgery // *Surg. Endosc.* — 2015. — Vol. 29. — P. 2046–2055.
3. Degett T. H., Andersen H. S., Gögenur I. et al. Indocyanine green fluorescence angiography for intraoperative assessment of gastrointestinal anastomotic perfusion: a systematic review of clinical trials // *Langenbeck's Archives of Surgery.* — 2016. — Vol. 401, N 6. — P. 767–775. DOI: 10.1007/s00423-016-1400-9.
4. Jafari M. D., Wexner S. D., Martz J. E. et al. Perfusion Assessment in Laparoscopic Left-Sided / Anterior Resection (PILLAR II): A Multi-Institutional Study // *Journal of the American College of Surgeons.* — 2015. — Vol. 220, N 1. — P. 82–92.e1.
5. Kawada K., Hasegawa S., Wada T. et al. Evaluation of intestinal perfusion by ICG fluorescence imaging in laparoscopic colorectal surgery with DST anastomosis // *Surg. Endosc.* — 2017. — Vol. 31. — P. 1061–1069. DOI: 10.1007/s00464-016-5064-x.

**А. В. Малиновський, М. М. Майоренко, А. С. Сергієва**

Одеський національний медичний університет

## ПЕРШИЙ ДОСВІД ВИКОРИСТАННЯ ФЛУОРЕСЦЕНТНОЇ АНГІОГРАФІЇ ДЛЯ ОЦІНКИ КРОВОТОКУ ПРИ ПРАВОБІЧНІЙ ГЕМІКОЛЕКТОМІЇ

Флуоресцентна лапароскопія дає змогу візуалізувати судини і кровотік в органах шлунково-кишкового тракту, що можна використовувати при резекціях ободової кишки. Лапароскопічну правобічну геміколектомію було проведено пацієнці віком 55 років з аденоматозним поліпом баугінієвої заглибини без дисплазії. Операцію виконали через чотири троакари: 1 — 10 мм, 1 — 13 мм, 2 — 5 мм. Під час оперативного втручання було збережено печінковий вигин ободової кишки завдяки вираженій а. colica dextra. Після формування інтракорпорального ілеотрансверзоанастомозу за допомогою апарата Endo GIA-60 виконано флуоресцентну ангіографію: внутрішньовенно болосно введено індоціанін зелений у дозі 0,3 мг/кг маси тіла. Через 2 хв при використанні режиму огляду, близького до інфрачервоного, встановлено задовільну васкуляризацію брижі термінального відділу клубової кишки і накопичення препарату, який флуоресцює, стінками клубової кишки та куки ободової кишки, зокрема кінцевих ділянок куки. З урахуванням отриманих даних ризику неспроможності анастомозу і куки кишечника не було. Операцію було завершено в запланованому обсязі. Технічних труднощів при використанні флуоресцентної ангіографії не виявлено. Алергійних реакцій на введений препарат і неспроможності анастомозу не було. Перший досвід застосування флуоресцентної ангіографії для оцінки кровопостачання в зоні анастомозу при резекції ободової кишки продемонстрував зручність і безпечність методики. Флуоресцентна ангіографія допомогла оцінити кровопостачання в судинах брижі та стінках кишечника, що дало змогу виконати економний варіант операції зі збереженням печінкового вигину ободової кишки з кровопостачанням за рахунок правої ободової артерії.

**Ключові слова:** лапароскопічна правобічна геміколектомія, резекція ілеоцекального кута, флуоресцентна ангіографія, аденома ободової кишки.

**A. V. Malinovsky, M. M. Mayorenko, A. S. Sergieva**

Odesa National Medical University

## FLUORESCENCE ANGIOGRAPHY FOR BLOOD FLOW ASSESS DURING RIGHT HEMICOLECTOMY. CASE STUDY

Fluorescent laparoscopy enables to visualize blood vessels and blood flow in the organs of the gastrointestinal tract, which can be used in colon resection. Laparoscopic right hemicolectomy was performed in a patient aged 55 years with an adenomatous polyp of Bauginia flap without dysplasia. The operation was performed through four trocars: 1 — 10 mm, 1 — 13 mm, 2 — 5 mm. During surgery, the hepatic flexure of the colon was saved due to the expressed a. colica dextra. After intracorporal ileotransversoanastomosis formation of with the device Endo GIA-60 fluorescence angiography was performed: Indocyanine green in a dose of 0.3 mg/kg of body weight was injected intravenously. After 2 minutes, in near-infrared survey regime, a satisfactory vascularization of the terminal ileum mesentery and accumulation of the fluorescing substance in the walls of the ileum and the stomach stump, in particular the finite regions of the stump, have been achieved. Regarding the received data, there was no risk of failure of anastomosis and bowel stump. The operation was completed on a planned extension. No technical difficulties with fluorescence angiography were found. Allergic reactions to the administered drug and the failure of anastomosis were not. The first experience of using fluorescence angiography for assessing blood supply in the anastomosis area during resection of the colon demonstrated the convenience and safety of the technique. Fluorescence angiography helped to evaluate the blood supply to intestinal walls and mesentery, which allowed to execute a limited variant of operation with the preservation of hepatic flexure of the colon with blood supply from a. colica dex.

**Key words:** laparoscopic right hemicolectomy, ileocecal angle resection, fluorescence angiography, colon adenoma.