



С. В. Слесаренко¹, Н. М. Нор², К. В. Циганков³

¹ Центр термічної травми та пластичної хірургії, Дніпро

² ДЗ «Дніпропетровська медична академія МОЗ України», Дніпро

³ КЗ «Дніпропетровська міська багатопрофільна клінічна лікарня № 4 „ДОР“», Дніпро

ВИПАДОК ХІРУРГІЧНОГО ЛІКУВАННЯ ПАЦІЄНТКИ З КАРЦИНОЇДНИМ ПАПІЛОМАТОЗОМ ШКІРИ ГОТТРОНА

Описано випадок успішного хірургічного лікування пацієнтки віком 50 років з карциноїдним папіломатозом шкіри Готтрона, госпіталізованої в Центр термічної травми та пластичної хірургії м. Дніпро зі скаргами на бородавчасті розростання в ділянці правого гомілковостопного суглоба і правої ступні, гнійне виділення з неприємним запахом і болі у правій кінцівці. Хворіла 19 років, після того як у результаті дорожньо-транспортної пригоди отримала скальповану рану правого гомілковостопного суглоба, перелом правої п'яtkової кістки. Виконано операцію: висічення папіломатозних розростань, пластику розщепленим автодермотрансплантатом. У післяопераційний період пересажені автодермотрансплантати прижилися, спостерігалася активна епітелізація. Через 3 міс після операції рецидиву не виявлено. Пацієнтка повернулася до нормального способу життя. Особливістю описаного випадку є те, що хвороба розвинулася після великої скальпованої рани гомілковоступневого суглоба і ступні. Проведене оперативне втручання дало змогу значно поліпшити стан пацієнтки і функцію правої нижньої кінцівки.

■ **Ключові слова:** карциноїдний папіломатоз шкіри Готтрона, хірургічне лікування.

У 1932 і 1936 р. Н. Gottron описав захворювання під назвою *rapillomatosis cutis* у двох пацієнтів з пухлиноподібним і папіломатозним розростанням епідермісу в ділянці гомілок та підшов. У 1950 р. W. Nikolowsky та E. Eisenlohr повідомили про хворого зі схожим захворюванням, яке вони назвали *rapillomatosis cutis carcinoides Gottron*, і навели детальний клінічний і морфологічний опис хвороби [2, 6]. На думку багатьох авторів, декілька чинників є причиною розвитку захворювання: механічні травми, хронічне запалення при тривалому існуючому дерматозі (червоний плоский лишай, нейродерміт, туберкульоз шкіри і хронічна екзема), а також порушення кровообігу (варикозний симптомокомплекс), наявність келоїдних рубців та лімфостаз нижніх кінцівок [1, 7–9]. Описано доброякісний перебіг дерматозу з переважною локалізацією на нижніх кінцівках [3–5].

Ураження характеризується симетричною або односторонньою локалізацією, переважно на нижніх кінцівках, має вигляд вогнищ з чіткими межами, бородавчастими розростаннями кольору сирого

м'яса, які утворюють бляшки щільної консистенції розміром з долоню або більше, відокремлені від оточуючих тканин і виступають над рівнем шкіри [2, 3, 8]. У поглибленнях між сосочковими розростаннями скупчуються кірки, при відділенні яких виявляється виразкова поверхня вогнища, де скупчуються гнійні виділення зі смердючим запахом. Процес охоплює переважно м'які тканини прилеглих ділянок, що рентгенологічно виявляється зонами просвітлення [4, 5, 8].

Залежно від клінічних виявів і характеру процесу, виділяють декілька варіантів перебігу папіломатозу Готтрона: 1) виразково-інфільтративний (ендофітний), 2) пухлиноподібний (екзофітний), 3) гіперкератотичний [1]. Пацієнти скаржаться переважно на біль при ходьбі, набряклість ураженої кінцівки, тривалий перебіг і постійні гнійні виділення з неприємним запахом.

Гістопатологічна картина характеризується псевдокарциноматозною гіперплазією епідермісу та збільшенням мітотичної активності клітин. Акантотичні тяжі проникають у глибокі відділи

дерми, проте базальна мембрана залишається інтактною, атипії клітин не виявляють. У поверхневих шарах епідермісу спостерігають явища гіпері паракератозу. В дермі периваскулярний простір інфільтрований лімфоцитами, гістіоцитами і фібробластами [3, 4, 9]. Диференційний діагноз проводять з високодиференційованим плоскоклітинним раком шкіри, хронічною вегетуючою піодермією Hallopeau та Azua, бородавчастим туберкульозом, псоріазом, а також хромомікозом. Відмінністю від злоякісних новоутворень шкіри є відсутність атипів клітин епідермісу, проростання в навколишні тканини і тривалий перебіг [2].

На нашу думку, карциноїдний папіломатоз шкіри Готтрона — це дерматоз, який рідко трансформується в істинний рак шкіри. Пацієнтів лікують з приводу інших діагнозів з використанням неадекватних методів лікування. Технології лікування, які традиційно використовують у практиці опікових центрів, дають змогу ефективно лікувати зазначену патологію та поліпшити якість життя пацієнтів.

КЛІНІЧНИЙ ВИПАДОК

Хвора Г., 50 років, госпіталізована 22.10.2017 р. у Центр термічної травми та пластичної хірургії м. Дніпро зі скаргами на бородавчасті розростання в ділянці правого гомілковоступневого суглоба і правої ступні, гнійне виділення з неприємним

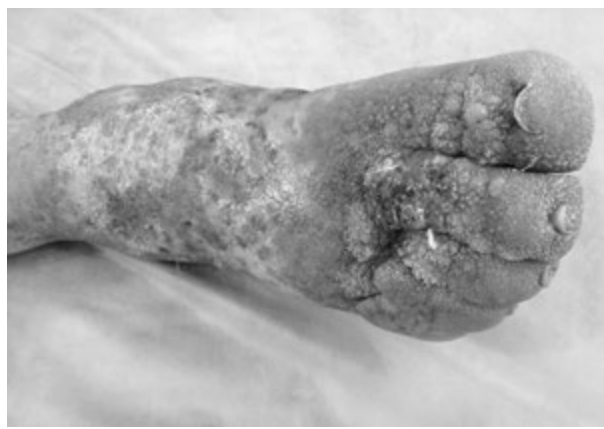

Рис. 1. Хвора Г., 50 років. Карциноїдний папіломатоз шкіри Готтрона. На момент госпіталізації

запахом і болі в правій кінцівці (рис. 1). З анамнезу відомо, що пацієнтка хворіє 19 років, після того як у результаті дорожньо-транспортної пригоди отримала скальповану рану правого гомілково-стопного суглоба, перелом правої п'яткової кістки. Рану було закрито стеблом на живлячій ніжці за Філатовим і вільним автодермотрансплантатом. Після загоєння ран та виписування страждала на лімфедему, рецидивну бешиху, кератоз ступні. Обстежена дерматологом та онкологом. У 2012 р.

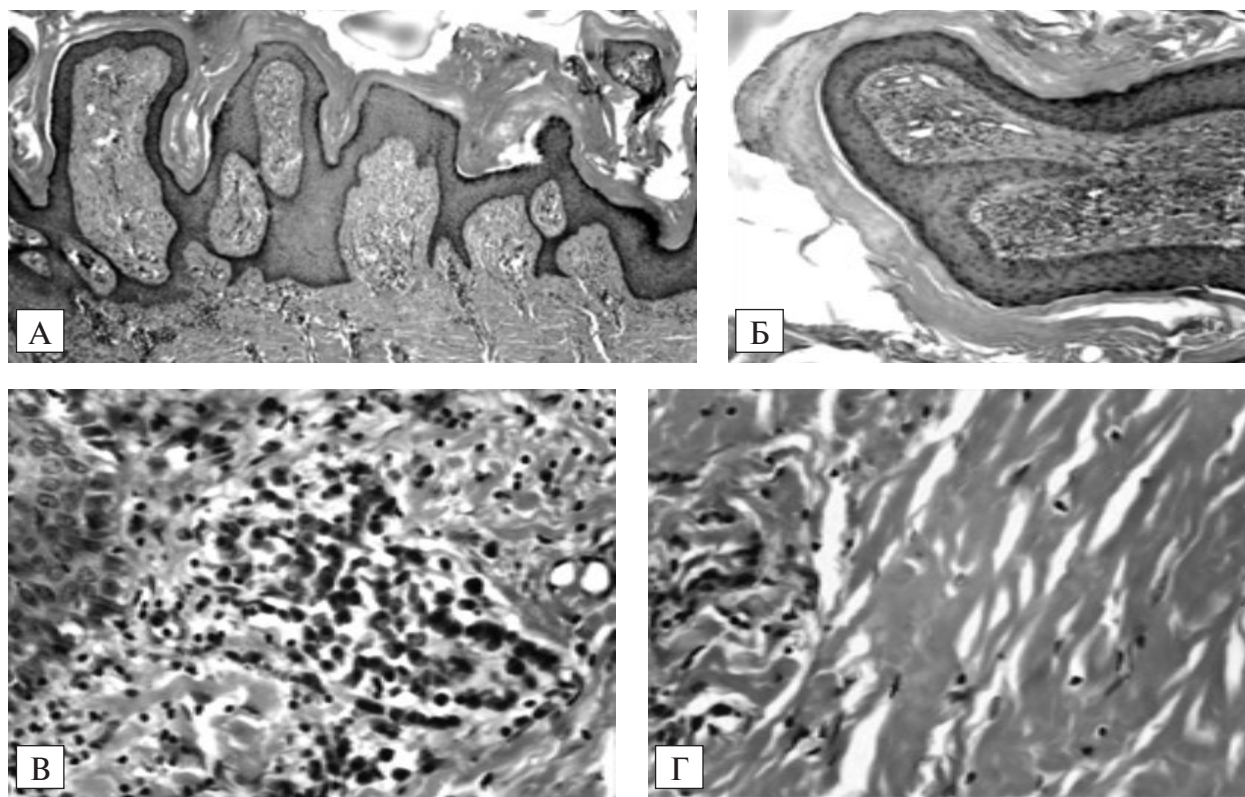


Рис. 2. Хвора Г., 50 років. Морфологічні вияви карциноїдного папіломатозу Готтрона (зabarвлення гематоксиліном та еозином): А — папіломатоз з формуванням бородавчастих виростів. $\times 40$; Б — бородавчастий виріст дерми з великою кількістю капілярів і запальними інфільтратами. $\times 100$; В — скупчення плазматичних клітин з домішкою лімфоцитів. $\times 400$; Г — дерма. Гіаліноз колагенових волокон аж до формування келоїда. $\times 400$

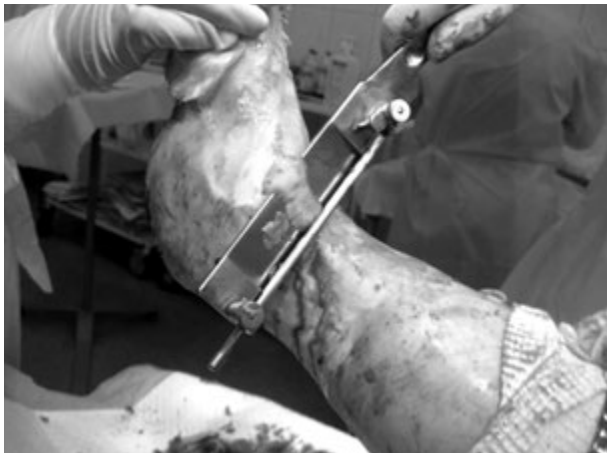


Рис. 3. Хвора Г., 50 років. Інтраопераційне фото: етап висічення папіломатозу

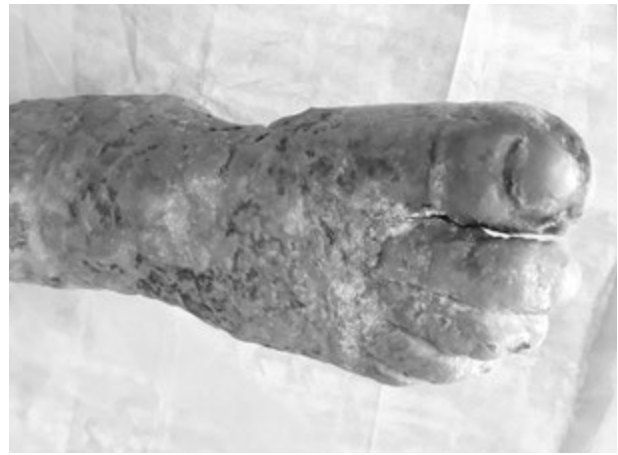

Рис. 4. Хвора Г., 50 років. Через 3 міс після операції

установлено діагноз: Карциноїдний папіломатоз шкіри Готтрона правої нижньої кінцівки (МКБ 10 — L94.4). Лікувалася самостійно. Останні три роки страждає на цукровий діабет.

При госпіталізації: на передній поверхні правого гомілковостопного суглоба, правої ступні і пальців вогнище, представлене бородавчастими розростаннями кольору сирого м'яса і вегетації, які мали вигляд цвітної капусти. Між вегетаціями були борозни, виповнені жовтувато-білою смердючою масою, при засиханні якої утворювалися жовтувато-коричневі кірки. Регіональні лімфовузли не збільшені.

Загальний аналіз крові: гемоглобін — 112 г/л; лейкоцити — $8,8 \cdot 10^9$ /л, ШОЕ — 24 мм/год. Глюкоза в крові — 4,58 ммоль/л.

Під час гістологічного дослідження видалених тканин виявлено виражений папіломатоз аж до формування рясно васкуляризованих бородавчастих виростів (рис. 2А). Епідерміс нерівномірно гіперплазований, з явищами паракератозу і гіперкератозу, нерівномірно виражений акантоз, подекуди — за типом псевдопухлинної епітеліоматозної гіперплазії. Відзначено велику кількість капілярів у поверхневих шарах дерми і сосочках (рис. 2Б), вогнища запальних інфільтратів, переважно лімфогістіоцитарних, а також у вигляді скупчення плазматичних клітин з домішками лімфоцитів (рис. 2В). У дермі спостерігали огрубілі колагенові волокна, гіаліноз, подекуди — аж до

формування келоїду (рис. 2Г), у шкірі подекуди — ознаки переважно хронічного запалення різного ступеня вираження, подекуди — із загостренням, яке виявлялося значним набряком сосочкових виростів дерми аж до відшарування епідермісу на тлі інфільтрації дерми лімфоцитами з домішкою поліморфноядерних лейкоцитів.

22.10.2017 р. виконано операцію: радикальне висічення папіломатозних розростань ножом Гамбі та радіохірургічним приладом з одночасною коагуляцією до фасції, пластику розщепленим автодермотрансплантатом (рис. 3). У післяопераційний період пересажені автодермотрансплантати прижилися, спостерігали активну епітелізацію. Пацієнтку виписано 05.12.2017 р.

Консультація через 3 міс після операції: рецидиву не виявлено (рис. 4). Зник біль у лівій кінцівці, поліпшилося самопочуття, відсутній неприємний запах. Пацієнтка повернулася до нормального життя.

Особливістю описаного випадку карциноїдного папіломатозу Готтрона є те, що хвороба розвинулася після великої скальпованої рани гомілковостопного суглоба і ступні на тлі цукрового діабету. Проведене оперативне втручання з радикальним видаленням папіломатозних утворень та одномоментною пластикою вільним автодермотрансплантатом дало змогу значно поліпшити стан пацієнтки і відновити опорну функцію правої нижньої кінцівки.

Конфлікту інтересів немає.

Участь авторів: концепція і дизайн дослідження, обробка матеріалу — С. С., Н. Н., К. Ц.; збір матеріалу, написання тексту — Н. Н.; редагування тексту — С. С.

Література

1. Карачева Ю. В., Гузей Т. Н., Гладких Л. Н., Ларина Т. М. Папилломатоз кожи карциноидный Готтрона // *Клин. дерматол. и венерол.* — 2017. — № 16. — С. 29—34.
2. Федотов В. П. Псевдорак кожи (клиническая лекция) // *Дерматовенерол. Косметол. Сексопатол.* — 2015. — № 1—2. — С. 45—57.
3. Фролова Л. И., Масюкова С. А., Ильина И. В. и др. Два случая карциноидного папилломатоза кожи Готтрона // *Совр. пробл. дерматовенерол, иммунол. и врачебной косметол.* — 2011. — № 1. — С. 66—68.
4. Alan H., Agacayak S., Kavak G., Ozcan A. Verrucous carcinoma and squamous cell papilloma of the oral cavity: Report of two cases and review of literature // *European Journal of Dentistry.* — 2015. — Vol. 9 (3). — P. 453—456.
5. Chander R., Jabeen M., Barara M., Kataria D. Progressive symmetric erythrokeratoderma with unusual associations // *Ind. J. Dermatol.* — 2014. — Vol. 59 (3). — P. 317.
6. Gottron H. A., Nykolowsky W. Pseudokanzerose // *Dermatologie und Venerologie.* — 1963. — H. 4. — S. 312—328.
7. Fernandez-Flores A., Cassarino D. S. Gottron papules show histopathologic features of localized lymphedema // *The American Journal of Dermatopathology.* — 2017. — Vol. 39. — P. 518—523.
8. Muro Y., Sugiura K., Akiyama M. Cutaneous manifestations in dermatomyositis: key clinical and serological features — a comprehensive review // *Clinical Reviews in Allergy & Immunology.* — 2016. — Vol. 51. — P. 293—302.
9. Wiskemann L., Durani B., Hartschuh W. Extragenitale, disseminierte Infektion mit humanen Papillomaviren // *Der Hautarzt.* — 2018. — Bd. 69. — S. 245—248.

С. В. Слесаренко¹, Н. М. Нор², К. В. Цыганков³

¹ Центр термической травмы и пластической хирургии, Днепр

² ГУ «Днепропетровская медицинская академия МЗ Украины», Днепр

³ КЗ «Днепропетровская городская многопрофильная клиническая больница № 4 „ДОС“, Днепр

СЛУЧАЙ ХИРУРГИЧЕСКОГО ЛЕЧЕНИЯ ПАЦИЕНТКИ С КАРЦИНОИДНЫМ ПАПИЛЛОМАТОЗОМ КОЖИ ГОТТРОНА

Описан случай успешного хирургического лечения пациентки в возрасте 50 лет с карциноидным папилломатозом кожи Готтрона, госпитализированной в Центр термической травмы и пластической хирургии г. Днепр с жалобами на бородавчатые разрастания в области правого голеностопного сустава и правой стопы, гнойное отделяемое с неприятным запахом и боли в правой конечности. Болела 19 лет после того, как в результате дорожно-транспортного происшествия получила скальпированную рану правого голеностопного сустава, перелом правой пяточной кости. Выполнена операция: иссечение папилломатозных разрастаний, пластика расщепленным аутодермотрансплантатом. В послеоперационный период пересаженные аутодермотрансплантаты прижились, имела место активная эпителизация. Через 3 мес после операции рецидив не выявлен. Пациентка вернулась к нормальной жизни. Особенность описанного случая в том, что болезнь развилась после обширной скальпированной раны голеностопного сустава и стопы. Проведенное оперативное вмешательство позволило значительно улучшить состояние пациентки и функцию правой нижней конечности.

Ключевые слова: карциноидный папилломатоз кожи Готтрона, хирургическое лечение.

S. V. Slesarenko¹, N. M. Nor², K. V. Tsigankov³

¹ Dnipro Center for Thermal Injury and Plastic Surgery

² SI «Dnipropetrovsk Medical Academy of the Ministry of Health of Ukraine», Dnipro

³ Dnipropetrovsk City Multifunctional Clinical Hospital № 4 «DCC», Dnipro

SURGICAL TREATMENT OF GOTTRON'S CARCINOIDE PAPILLOMATOSIS OF THE SKIN. CASE STUDY

The current case study has reported a successful surgical treatment of a 50-years-old female patient with Gottron's carcinoid papillomatosis of the skin. The patient was hospitalized to the center of thermal trauma and plastic surgery with complaints of warty growths on the right ankle and right foot, purulent discharge with an unpleasant odor and pain in the right limb. The patient associated her disease with obtained scalp wound of the right ankle joint and right calcaneus fracture caused by road accident 19 years ago. The surgery was performed as follows: excision of papillomatous growths with split autodermoplasty. In the postoperative period, autodermtransplants survived, active epithelialization was achieved. Any recurrence was not observed in three months after the surgery. The patient returned to an active life. The main feature of Gottron's carcinoid papillomatosis was described as disease developed after an extensive scalp wound of the ankle and foot. The performed operative intervention allowed to significantly improve the patient's condition and function of the right lower limb.

Key words: Gottron's carcinoid papillomatosis, surgical treatment.