ISSN 1818-5398 (Print) ■ ISSN 2521-697X (Online)
Хірургія України.— 2018.— № 3.— С. 17—24.

DOI: http://doi.org/10.3978/SU2018-3-17
УДК 616.33+616.342]-089-06:616.36/.366-089

А. М. Тищенко [1], Е. В. Мушенко [1], Р. М. Смачило [2], А. Л. Сочнева [2], И. Б. Бабынкина [1]

[1] ГУ «Институт общей и неотложной хирургии имени В. Т. Зайцева НАМН Украины», Харьков

[2] Харьковский национальный медицинский университет

ХИРУРГИЧЕСКОЕ ЛЕЧЕНИЕ ПАТОЛОГИИ ОРГАНОВ ГЕПАТОБИЛИАРНОЙ ЗОНЫ ПОСЛЕ ОПЕРАЦИЙ НА ЖЕЛУДКЕ И ДВЕНАДЦАТИПЕРСТНОЙ КИШКЕ

Цель работы — проанализировать причины возникновения патологии желчевыводящих путей после операций на желудке и двенадцатиперстной кишке, а также возможность их коррекции.

Материалы и методы. Проведен анализ результатов лечения 46 больных с желчнокаменной болезнью, развившейся после операций на желудке и двенадцатиперстной кишке. Большинство из них были прооперированы по поводу осложненной язвенной болезни. Осложненное течение раннего послеоперационного периода наблюдали у 18 пациентов. Развитие патологии органов гепатопанкреатобилиарной системы отмечено в сроки от 14 дней до 15 лет.

Результаты и обсуждение. Объем повторных хирургических вмешательств зависел от выявленной патологии органов гепатопанкреатобилиарной системы. Осложнения после повторных вмешательств отмечены у 7 пациентов: желчеистечение по дренажам — у 2, нагноение послеоперационной раны — у 1, плевриты — у 4. Умерли после операции 2 больных.

Выводы. Основными факторами возникновения патологии гепатобилиарной системы после операций на желудке и двенадцатиперстной кишке являются: ятрогенные повреждения желчевыводящих путей, несостоятельность зоны швов пилоропластики или желудочно-кишечного анастомоза, нарушения функции сфинктера Одди и ваготомия. При выполнении повторных вмешательств по поводу патологии желчевыводящей системы хирургическую тактику выбирают индивидуально в зависимости от изменений, выявленных на дооперационном и интраоперационном этапе. При необходимости выполнения реконструктивных вмешательств наиболее оправданным является формирование холедохо-/гепатикоеюноанастомоза по Ру.

Ключевые слова: осложненная язвенная болезнь, желчнокаменная болезнь, хирургическое лечение.

Желчнокаменная болезнь (ЖКБ) — наиболее часто встречаемая патология органов гепатобилиарной системы. Ее возникновение связано с множеством факторов, в частности с нарушением питания, ожирением, приемом гормональных препаратов, дискинезией желчевыводящих путей, заболеваниями поджелудочной железы, которые повышают литогенность желчи и вызывают формирование конкрементов желчного пузыря. В ряде случаев развитие ЖКБ является следствием перенесенных операций на желудке и двенадцатиперстной кишке (ДПК) [3, 5, 6]. В литературе широко освещена проблема коррекции повреждений гепатикохоледоха после холецистэктомии, однако патофизиологические и анатомические предпосылки развития ЖКБ и, в частности, холедохолитиаза после хирургических вмешательств на желудке и ДПК описаны недостаточно. Так, Rueff и Meisner описали 48 операций, при которых отмечено повреждение желчных путей, из них в 17,2 % случаев в анамнезе были операции на желудке и ДПК [7]. Рубцовая стриктура гепатикохоледоха может возникнуть в результате повреждения его стенки инструментом, его пристеночного прошивания или перевязки. Развитие стриктуры желчных протоков может быть вызвано избыточной их мобилизацией на протяжении 2—3 см, в том числе при неправильно выполненном приеме Кохера, грубых манипуляциях с желчными протоками, что приводит к некротическим изменениям их стенки, развитию фиброзной ткани и стенозу [1, 2, 4].

Цель работы — проанализировать причины возникновения патологии желчевыводящих путей после операций на желудке и двенадцатиперстной кишке, а также возможность их коррекции.

Мушенко Євгеній Володимирович, к. мед. н., ст. наук. співр. відділення хірургії печінки та жовчовивідних шляхів
61018, м. Харків, в'їзд Балакірєва, 1. Тел. (57) 349-41-50. E-mail: dr.mushenko@gmail.com

© О. М. Тищенко, Є. В. Мушенко, Р. М. Смачило, А. Л. Сочнєва, І. Б. Бабинкіна, 2018

Стаття надійшла до редакції 14 травня 2018 р.

МАТЕРИАЛЫ И МЕТОДЫ

В клинике ГУ «Институт общей и неотложной хирургии имени В. Т. Зайцева НАМН Украины» за период 2005—2016 гг. выполнено 46 вмешательств у больных с ЖКБ, которые ранее перенесли вмешательства на желудке и ДПК. По нашему мнению, именно они стали причиной развития патологии желчевыводящих путей. Возраст больных составлял от 28 до 79 лет (средний возраст — 54,8 года), что свидетельствовало о социальной значимости проблемы.

Большинство больных (44) были прооперированы по поводу осложненной язвенной болезни желудка и ДПК, из них 22 — ургентно, остальные — в плановом порядке.

Характер первичных оперативных вмешательств: резекция желудка по Бильрот I — у 8 больных, резекция желудка по Бильрот II — у 12, гастроеюностомия — у 2, селективная ваготомия с антрумэктомией — у 6, иссечение язвы желудка или ДПК (в том числе циркулярное и субциркулярное) — у 18, в 12 наблюдениях — в сочетании с вариантами ваготомии (стволовая — у 3, селективная — у 3, селективно проксимальная — у 6).

У 18 пациентов отмечен осложненный характер течения послеоперационного периода, что проявлялось частичной несостоятельностью швов зоны пилоропластики (n = 5) или гастроэнтеро-/гастродуоденоанастомоза (n = 8), желчеистечением (n = 6).

Патология органов гепатобилиарной системы развилась в разные сроки после оперативного вмешательства — от 14 дней до 15 лет. В ранние сроки после операции (до 14 суток) развитие острого деструктивного холецистита отмечено у 4 больных, механической желтухи в сочетании с острым панкреатитом — у 2. ЖКБ в поздний послеоперационный период выявлена у 40 пациентов, из них у 22 — в сочетании со стриктурами гепатикохоледоха. Среди больных без стриктуры желчных протоков изолированный холецистолитиаз выявлен у 7 пациентов, у остальных имело место сочетание холецисто- и холедохолитиаза.

Характер повреждений билиарной системы устанавливали на основании комплексного обследования больных, предусматривающего анализ изменений лабораторных показателей и данных инструментального обследования, в частности ультразвукового исследования, эндоскопической ретроградной холангиопанкреатографии, магнитно-резонансной холангиопанкреатографии, компьютерной томографии, при необходимости — интраоперационной холангиографии.

РЕЗУЛЬТАТЫ И ОБСУЖДЕНИЕ

Большинство оперативных вмешательств по поводу язвенной болезни (включая иссечение язвы или резекцию желудка), которые привели к развитию патологии гепатобилиарной системы, были выполнены в условиях выраженного периульцерита и/или пенетрации гастродуоденальных язв, что обуславливает затрудненную мобилизацию ДПК и вероятность травмы холедоха как в ретро-, так и в супрадуоденальном и интрамуральном его отделах.

Анализируя причины развития патологии органов гепатобилиарной системы у пациентов, перенесших вмешательства на желудке и ДПК, мы пришли к выводу, что осложненное течение послеоперационного периода сопровождалось ранним развитием осложнений со стороны желчевыводящих протоков. Этому способствовали два фактора. Прошивание (в том числе частичное) гепатикохоледоха или большого дуоденального сосочка сопровождалось быстрым развитием билиарной гипертензии, механической желтухи и/или острого деструктивного холецистита, в ряде случаев — острого панкреатита, что требовало ранней хирургической коррекции возникших нарушений. Частичное повреждение холедоха, несостоятельность зоны швов пилоропластики или желудочно-кишечного анастомоза, а также культи ДПК приводили к длительному желчеистечению, истечению желудочного или дуоденального сока, что было причиной длительно сохранявшихся воспалительно-инфильтративных изменений в подпеченочном пространстве, а в дальнейшем приводило к нарушению пассажа желчи с развитием патологии гепатобилиарной системы. Эти изменения, как правило, реализовались в ближайшие несколько лет после операции на желудке и ДПК. Подобная ситуация имела место у 18 пациентов с осложненным течением послеоперационного периода после вмешательств на желудке и ДПК.

Избыточная мобилизация двенадцатиперстной кишки по Кохеру, неправильное выполнение селективно-проксимальной ваготомии, излишняя мобилизация гепатодуоденальной связки, а также пристеночное прошивание гепатикохоледоха приводят к нарушению нормального функционирования желчных протоков вследствие нарушения нервной регуляции их деятельности, что вызывает нарушение пассажа желчи и развитие ЖКБ. Кроме того, развитие фиброзных изменений в подпеченочном пространстве может способствовать нарушению желчеоттока и развитию патологии гепатобилиарной системы. Подобные изменения прогрессируют постепенно. Развитие патологии органов желчевыводящей системы происходит через 7—15 лет после перенесенных операций на желудке и ДПК, что отмечено у 28 больных.

Выявление повреждений холедоха или несостоятельности зоны пилоропластики способствовало ранней их послеоперационной коррекции. Однако у некоторых больных в дальнейшем было отмечено формирование патологии желчевыводящих протоков. Так, в одном наблюдении во время резекции желудка по Бильрот I была повреждена супрадуоденальная часть холедоха, что привело

к значительному желчеистечению из брюшной полости в ранний послеоперационный период и повторным приступам острого холангита и механической желтухи, вследствие развития стриктуры терминального отдела холедоха в дальнейшем. Через 6 мес после резекции был сформирован холедохоеюноанастомоз с брауновским соустьем и заглушкой приводящей петли по А. А. Шалимову. Через 4 года после операции отмечено развитие стриктуры холедохоеюноанастомоза и механической желтухи, в связи с чем был сформирован холецистоеюноанастомоз на изолированной петле, несущей холедохоеюноанастомоз (рис. 1).

В другом наблюдении после субциркулярного иссечения язвы ДПК в послеоперационный период отмечена несостоятельность швов зоны пилоропластики, в связи с чем была выполнена релапаротомия, резекция желудка по Бильрот II. Через 2 года была выявлена стриктура терминального отдела холедоха, в связи с чем был сформирован холецистоеюноанастомоз с брауновским соустьем и заглушкой приводящей петли по А. А. Шалимову на отводящей от гастроэнтероанастомоза петле тонкой кишки (рис. 2).

В случаях, когда повреждение желчевыводящих протоков во время операции оставалось нераспознанным или проводилось консервативное лечение больных с желчеистечением или несостоятельностью швов зоны пилоропластики, патология желчевыводящей системы проявлялась развитием стриктур холедоха и/или ЖКБ. Повторные вмешательства в подобных ситуациях сопровождались значительными техническими трудностями в связи с наличием выраженных рубцовых изменений в подпеченочном пространстве. Так, у одной больной, перенесшей ранее иссечение дуоденальной язвы, с длительным желчеистечением в послеоперационный период отмечено развитие стриктуры терминального отдела холедоха и холецистолитиаза, сопровождавшихся тяжелыми приступами острого холангита. Интраоперационно в подпеченочном пространстве была выявлена больших размеров билома и значительные инфильтративно-воспалительные и рубцовые изменения в подпеченочном пространстве, что вынудило пересечь холедох в ретродуоденальной части при его мобилизации после холецистэктомии. Реконструктивный этап был выполнен в объеме гепатикоеюностомии на петле, выделенной по Ру, и дуоденопластики (рис. 3).

При частичном прошивании терминального отдела холедоха в культе ДПК после резекции желудка по Бильрот II в отдаленный послеоперационный период отмечено развитие его стриктуры и/или холецисто-, холедохолитиаза. Коррекция патологии желчевыводящей системы в данном случае заключается в холецистэктомии, холедохолитотомии и формировании холедоходуоденоанастомоза с культей ДПК (рис. 4) или с холедохо-/

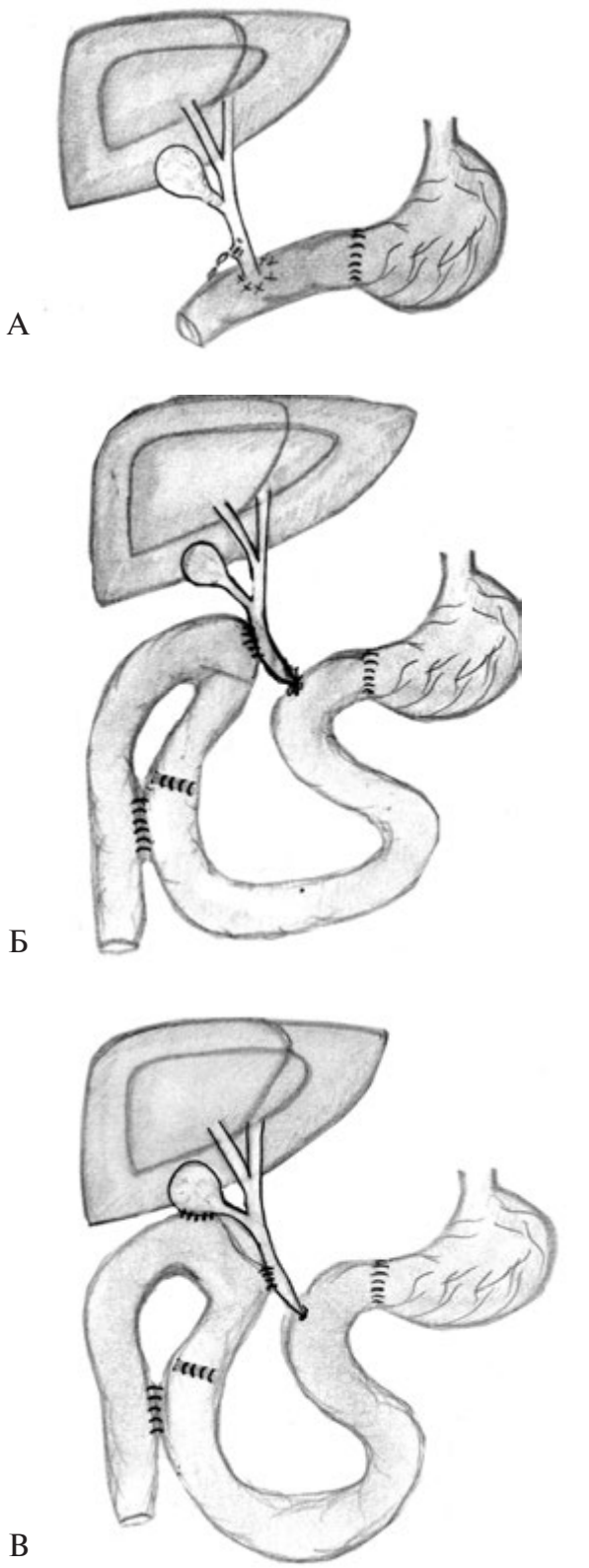

Рис. 1. ***Схема повреждения гепатикохоледоха при резекции желудка и коррекция патологии органов гепатопанкреатобилиарной системы у больного Д., 38 лет. А — травма супрадуоденального отдела холедоха, нанесенная во время резекции желудка по Бильрот I; Б — гепатикоеюностомия с брауновским соустьем и заглушкой приводящей петли по А. А. Шалимову; В — холецистоеюностомия на одной петле с гепатикоеюноанастомозом***

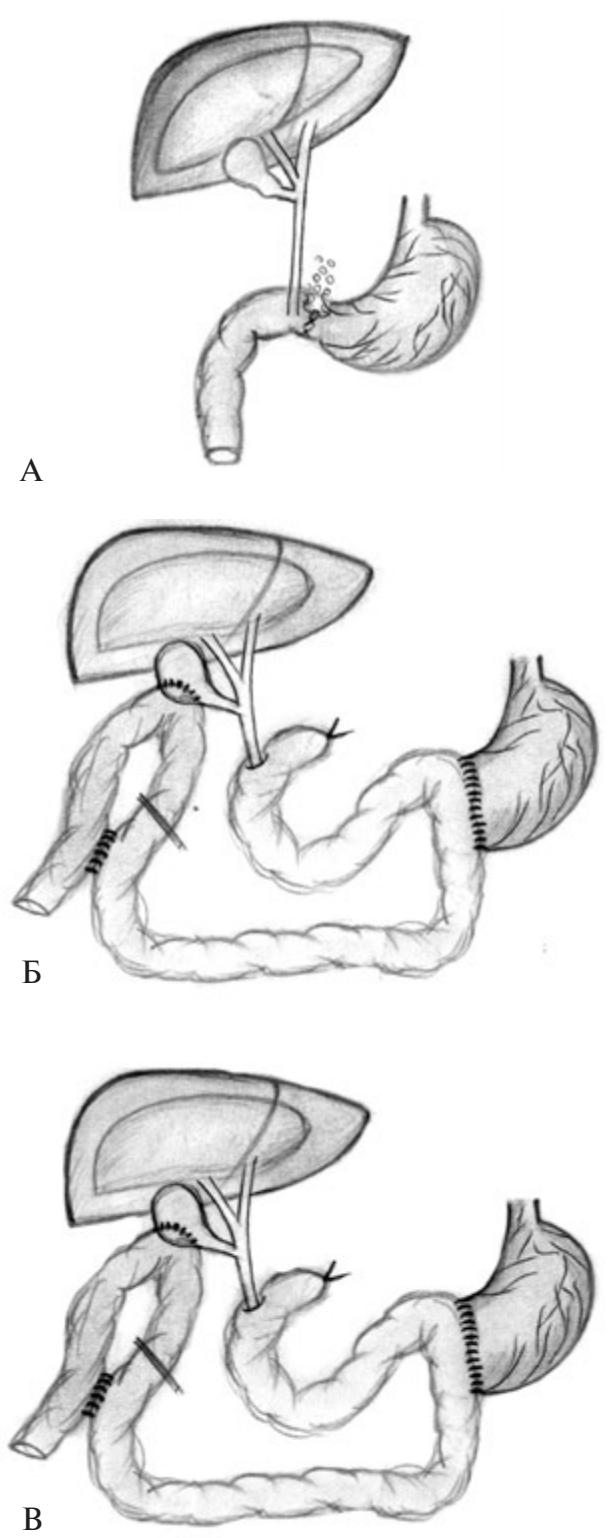

Рис. 2. ***Схема развития несостоятельности швов после иссечения язвы и коррекции возникшего осложнения с последующим устранением развившейся патологии органов гепатопанкреатобилиарной системы у больной С., 43 года. А — несостоятельность швов зоны пилоропластики после иссечения язвы двенадцатиперстной кишки; Б — резекция желудка по Бильрот II; В — холецистоеюноанастомоз с брауновским соустьем и заглушкой приводящей петли по А. А. Шалимову на отводящей от гастроэнтероанастомоза петле тонкой кишки***

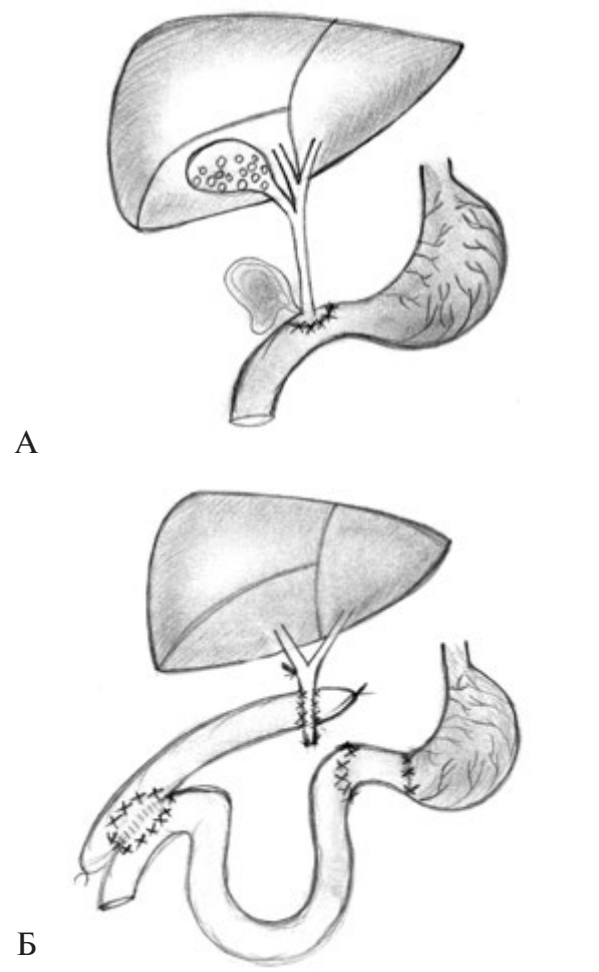

Рис. 3. ***Схема повреждения гепатикохоледоха при иссечении язвы и коррекция патологии органов гепатопанкреатобилиарной системы у больной Ч., 56 лет. А — травматическое повреждение терминального отдела холедоха при иссечении низкорасположенной язвы двенадцатиперстной кишки с формированием подпеченочной биломы, стеноза терминального холедоха и холецистолитиаза; Б — холецистэктомия, гепатикоеюностомия на петле тонкой кишки, выделенной по Ру, ушивание дефекта двенадцатиперстной кишки, вынужденное пересечение холедоха в супрадуоденальной части***

гепатикоеюноанастомозом на петле тонкой кишки, выделенной по Ру (рис. 5).

Развитие патологии желчевыводящей системы может быть связано с рецидивом язвенной болезни. Так, в одном наблюдении в связи со стенозом терминального отдела холедоха после иссечения язвы, возникшим, вероятно, на фоне рецидива язвенной болезни, был сформирован холецистоеюноанастомоз с брауновским соустьем и заглушкой приводящей петли по А. А. Шалимову. В дальнейшем на фоне ЖКБ и холецистолитиаза был отмечен рецидив профузного язвенного кровотечения, в связи с чем была выполнена резекция

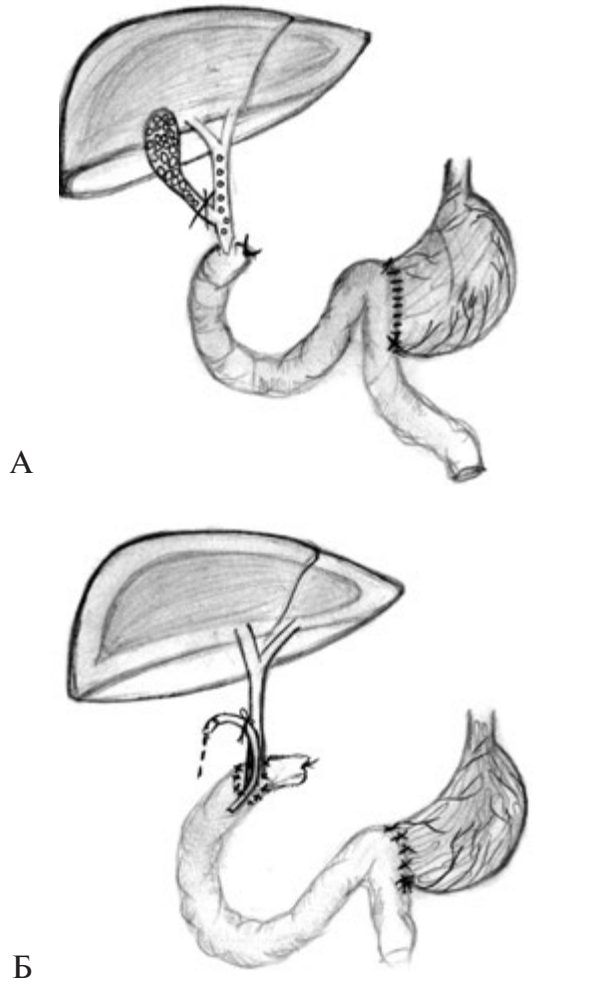

Рис. 4. ***Схема повреждения гепатикохоледоха при резекции желудка и коррекция патологии органов гепатопанкреатобилиарной системы у больного П., 25 лет. А — стриктура терминального отдела холедоха, возникшая вследствие прошивания холедоха в культе двенадцатиперстной кишки после резекции желудка по Бильрот II; Б — холецистэктомия, холедохолитотомия, холедоходуоденоанастомоз с культей двенадцатиперстной кишки с дренированием холедоха по Холстеду — Пиковскому***

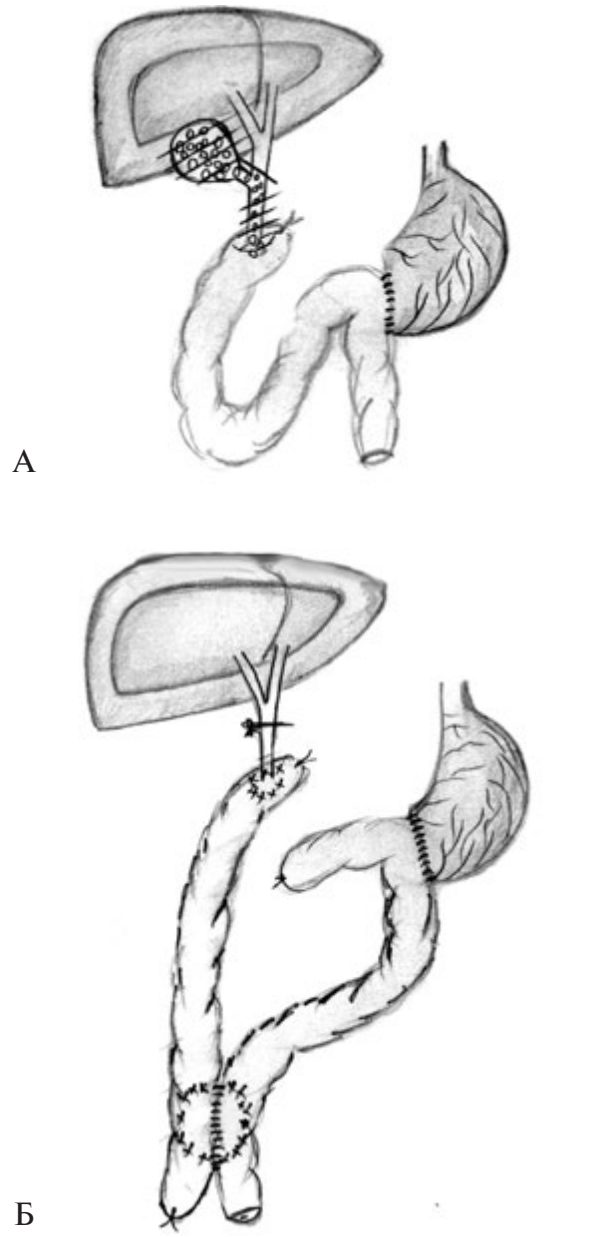

Рис. 5. ***Схема повреждения гепатикохоледоха при резекции желудка и коррекция патологии органов гепатопанкреатобилиарной системы у больной А., 47 лет. А — холедох прошит в культе двенадцатиперстной кишки при выполнении резекции желудка по Бильрот II; Б — холецистэктомия, гепатикоеюностомия по Ру***

желудка по Бильрот I, резекция холецистоеюноанастомоза с формированием гепатикоеюноанастомоза на модифицированной петле тонкой кишки (рис. 6).

Возможна реканализация заглушки приводящей петли тонкой кишки после формирования холецистоеюноанастомоза в связи со стенозом терминального отдела холедоха после иссечения язвы либо резекции желудка, что приводит к развитию приступов острого холангита и/или ЖКБ. В данном случае коррекция патологии желчевыводящих протоков заключается в резекции холецистоеюноанастомоза с формированием холедохо-/гепатикоеюноанастомоза с модифицированной по Ру петлей тонкой кишки (рис. 7).

Послеоперационные осложнения повторных вмешательств отмечены у 7 пациентов: желчеистечение по дренажам — у 2, нагноение послеоперационной раны — у 1, плевриты — у 4. Умерли после операции 2 больных. Причинами летального исхода были тромбоэмболия легочной артерии в одном случае и билиарный сепсис с развитием полиорганной дисфункции — в другом.

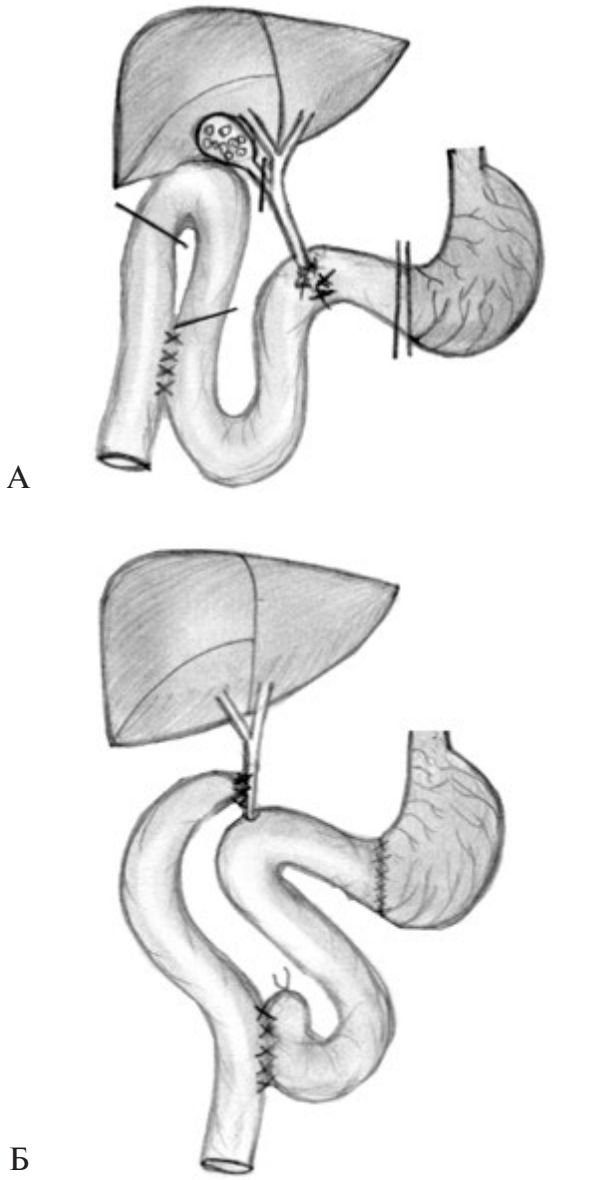

Рис. 6. ***Схема развития желчнокаменной болезни при рецидиве язвенной болезни и коррекция патологии органов гепатопанкреатобилиарной системы у больного Ф., 62 года. А — холецистоеюноанастомоз с брауновским соустьем и заглушкой приводящей петли по А. А. Шалимову (линиями отмечены линии резекции при последующем вмешательстве); Б — резекция желудка по Бильрот I, холецистэктомия, гепатикоеюностомия на модифицированной петле тонкой кишки***

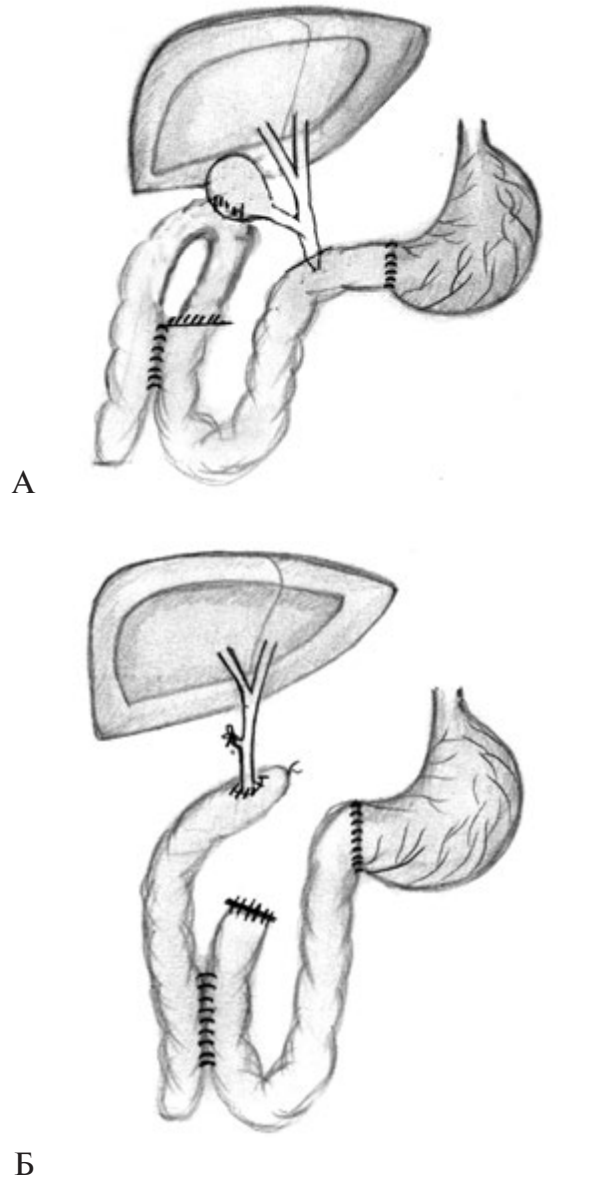

Рис. 7. ***Схема развития желчнокаменной болезни при реканализации заглушки приводящей петли и коррекция патологии органов гепатопанкреатобилиарной системы у больной Т., 70 лет. А — холецистоеюностомия с брауновским соустьем и «заглушкой» приводящей петли по Шалимову на отдельной петле тонкой кишки (пристеночное прошивание гепатикохоледоха); Б — модификация отводящей петли по Ру и формирование гепатикоеюноанастомоза***

ВЫВОДЫ

Основными факторами возникновения патологии гепатобилиарной системы после операций на желудке и двенадцатиперстной кишке являются: ятрогенные повреждения желчевыводящих путей, несостоятельность зоны швов пилоропластики или желудочно-кишечного анастомоза, нарушения функции сфинктера Одди и ваготомия. В связи с этим во время оперативного вмешательства по поводу язвенной болезни особое внимание необходимо уделять хирургической технике и тщательной препаровке тканей при мобилизации двенадцатиперстной кишки и желудка, особенно в зоне гепатодуоденальной связки. Во время иссечения язвы и выполнения пилоро-

пластики необходимо тщательно контролировать поступление желчи в просвет двенадцатиперстной кишки. При выполнении повторных вмешательств по поводу патологии желчевыводящей системы хирургическую тактику выбирают индивидуально в зависимости от выявленных на пред- и интраоперационном этапе изменений. При необходимости выполнения реконструктивных вмешательств наиболее оправданным является формирование холедохо-/гепатикоеюноанастомоза по Ру.

Конфликта интересов нет.

Участие авторов: концепция и дизайн исследования — А. Т.; сбор материала — Р. С.; обработка материала – А. С., И. Б.; написание текста — Е. М., А. С.; редактирование — Е. М.

Литература

1. Алиев А. К. Диагностика и лечение ятрогенных повреждений желчевыводящих протоков: автореф. дис. ...канд. мед. наук / Военно-мед. акад. им. С. М. Кирова. — СПб, 2016. — 24 с.
2. Гепатобилиарная хирургия: Рук-во для врачей / Под ред. Н. А Майстренко, А. И. Нечая. — СПб: Спец. лит-ра, 1999. — 265 с.
3. Емельянов С. И., Панченков Д. Н., Мамалыгина Л. А. и др. Хирургическое лечение интраоперационных повреждений внепеченочных желчных протоков // Анналы хирургической гепатологии. — 2005. — Т. 10, № 3. — С. 55—61.
4. Нечай А. И., Новиков К. В. Причины и предрасполагающие обстоятельства случайных (ятрогенных) повреждений желчных протоков при холецистэктомии и резекции желудка // Вестн. хирургии. — 1991. — № 1. — С. 15—21.
5. Тарасенко С. В., Зайцев О. В., Кочуков В. П. и др. Хирургия осложненной язвенной болезни. — М.: Проспект, 2015. — 104 с.
6. Ahrend S. A., Pin H. A. Surgical therapy of iatrogenic lesions of biliary tract // World J. Surg. — 2001. — Vol. 25. — P. 1360—1365.
7. Moosa A. R., Mayer A. D., Stabile B. Iatrogenic injury to the bile duct. Who, how, where? // Arch. Surg. — 1990. — Vol. 125. — P. 28—130.

О. М. Тищенко [1], Є. В. Мушенко [1], Р. М. Смачило [2], А. Л. Сочнєва [2], І. Б. Бабинкіна [1]

[1] ДУ «Інститут загальної та невідкладної хірургії імені В. Т. Зайцева НАМН України», Харків

[2] Харківський національний медичний університет

ХІРУРГІЧНЕ ЛІКУВАННЯ ПАТОЛОГІЇ ОРГАНІВ ГЕПАТОБІЛІАРНОЇ ЗОНИ ПІСЛЯ ПЕРЕНЕСЕНИХ ВТРУЧАНЬ НА ШЛУНКУ ТА ДВАНАДЦЯТИПАЛІЙ КИШЦІ

Мета роботи — проаналізувати причини виникнення патології жовчовивідних шляхів після операцій на шлунку та дванадцятипалій кишці, а також можливість їх корекції.

Матеріали і методи. Проведено аналіз результатів лікування 46 хворих із жовчнокам'яною хворобою, яка виникла після операцій на шлунку і дванадцятипалій кишці. Більшість з них були прооперовані з приводу ускладненої виразкової хвороби. Ускладнений перебіг раннього післяопераційного періоду спостерігали у 18 пацієнтів. Розвиток патології органів гепатопанкреатобіліарної системи відзначено в терміни від 14 днів до 15 років.

Результати та обговорення. Обсяг повторних хірургічних втручань залежав від виявленої патології органів гепатопанкреатобіліарної системи. Ускладнення після повторних втручань виявлено у 7 пацієнтів: витікання жовчі по дренажу — у 2, нагноєння післяопераційної рани — в 1, плеврити — у 4. Померли після операції 2 хворих.

Висновки. Основними чинниками виникнення патології гепатобіліарної системи після операцій на шлунку і дванадцятипалій кишці є: ятрогенні пошкодження жовчовивідних шляхів, неспроможність зони швів пілоропластики або шлунково-кишкового анастомозу, порушення функції сфінктера Одді та ваготомія. При виконанні повторних втручань з приводу патології жовчовивідної системи хірургічну тактику обирають індивідуально залежно від виявлених на допераційному та інтраопераційному етапі порушень. У разі необхідності виконання реконструктивних втручань найбільш виправданим є формування холедохо-/гепатикоєюноанастомозу за Ру.

Ключові слова: ускладнена виразкова хвороба, жовчнокам'яна хвороба, хірургічне лікування.

O. M. Tyshchenko [1], E. V. Mushenko [1], R. M. Smachylo [2], A. L. Sochneva [2], I. B. Babinkina [1]
[1] SI «Zaycev V. T. Institute of General and Urgent Surgery of NAMS of Ukraine», Kharkiv
[2] Kharkiv National Medical University

HEPATOBILIARY SYSTEM SURGERY AFTER OPERATIONS ON STOMACH AND DUODENUM

The aim — to analyze the causes of biliary tract pathology after the stomach and duodenal surgery, and possibility for its correction.

Materials and methods. The treatment results analysis of 46 patients with gallstone disease after operations on the stomach and duodenum was performed. Most of them have been operated for a complicated peptic ulcer. The complicated course of the early postoperative period was observed in 18 patients. The hepatopancreatic system disorders developed in the period from 14 days to 15 years after primary operation.

Results and discussion. The extension of repeated surgical interventions depended on the revealed hepatopancreatotobiliary system pathology. Complications after repeated interventions were detected in 7 patients: bile leakage — 2, the postoperative wound suppuration — 1, pleurisy — 4 patients. 2 patients died after the operation.

Conclusions. The main factors of the hepatobiliary system pathology after the stomach and duodenal surgery were: biliary tract iatrogenic damage, suture failure in pyloroplasty area or gastrointestinal anastomosis, sphincter of Oddi disorders and vagotomy. During repeated interventions on the biliary system, surgical tactics were chosen individually, depending on the signs detected at the preoperative and intraoperative stage. In case of necessary reconstructive interventions, the most justifiable was the Roux-en-Y choledocho/hepaticojejunoanastomosis.

Key words: complicated peptic ulcer disease, cholelithiasis, surgical treatment.