ISSN 1818-5398 (Print) ■ ISSN 2521-697X (Online)
Хірургія України.— 2019.— № 2.— С. 86—91.

DOI: http://doi.org/10.30978/SU2019-2-86
УДК 616.348-006.6-073.756.8(048.8)

І. Й. Галайчук [1], Л. С. Білянський [2], Н. В. Дереш [3], М. І. Домбрович [1]

[1] Тернопільський державний медичний університет імені І. Я. Горбачевського
[2] Національний медичний університет імені О. О. Богомольця, Київ
[3] Медичний центр «Омега-Київ», Київ

# КОМП'ЮТЕРНА ТОМОГРАФІЯ У ХВОРИХ НА РАК ОБОДОВОЇ КИШКИ (КЛІНІЧНІ ВИПАДКИ ТА ОГЛЯД ЛІТЕРАТУРИ)

Радикальність планових хірургічних втручань у хворих на рак ободової кишки можна підвищити завдяки прецизійній комп'ютерно-томографічній діагностиці. Встановлення рентгенологічної стадії захворювання передбачає визначення локалізації пухлини і протяжності ураження стінки кишки, візуалізацію регіонарних лімфатичних вузлів, ураження пухлиною суміжних органів, віддалених метастазів, канцероматозу очеревини тощо. Комп'ютерну томографію вважають золотим стандартом у діагностиці пухлин товстої кишки, однак загальні хірурги у щоденній практиці не використовують усі діагностичні можливості комп'ютерної томографії. Представлено аналіз застосування діагностичних методів у 78 хворих на рак товстої кишки, які перебували на лікуванні у лікарнях онкологічного і загального профілю. На клінічних прикладах показано практичні можливості комп'ютерно-томографічної діагностики у доопераційний та післяопераційний період у випадках радикальної і нерадикальної операції з приводу раку лівої половини ободової кишки. На підставі огляду наукової літератури та результатів власних клінічних спостережень установлено, що комп'ютерна томографія органів черевної та грудної порожнини і колоноскопія — це необхідний діагностичний компонент обстеження первинного хворого для встановлення клініко-рентгенологічної стадії раку товстої кишки за алгоритмом Tumor — Nodes — Metastases. Для хірурга і рентгенолога категорії TNM допомагають об'єднати їх зусилля у доопераційній діагностиці раку товстої кишки. Завдяки прецизійній комп'ютерно-томографічній діагностиці можна уникнути інтраопераційних помилок і підвищити радикальність хірургічних втручань. Диспансерний комп'ютерно-томографічний моніторинг хворих на рак товстої кишки (зокрема комп'ютерно-томографічна колонографія) дає змогу своєчасно виявити рецидив пухлини, її метастази та контролювати якість первинної хірургічної операції.

**Ключові слова:** рак ободової кишки, діагностична комп'ютерна томографія.

За даними Національного канцер-реєстру, рак ободової кишки (РОК) посідає четверте місце в структурі захворюваності та смертності серед чоловічого населення України, тоді як у жінок — третє місце в структурі захворюваності (не враховуючи рак шкіри) і друге місце в структурі смертності від злоякісних пухлин. У 2016 р. було взято на облік 8786 хворих на РОК, з них 4177 чоловіків і 4609 жінок. Летальність упродовж року становила 35,0 % серед вперше виявлених хворих. Цей показник за останнє десятиріччя знизився на 6,6 %, але показники захворюваності та смертності для РОК зросли відповідно від 19,8 до 24,3 випадку і від 12,0 до 13,4 випадку на 100 тис. населення [1, 2].

Радикальність планових хірургічних втручань у хворих на РОК можна підвищити завдяки прецизійній комп'ютерно-томографічній (КТ) діагностиці [3]. На жаль, у повсякденній практиці хірурги не завжди використовують усі діагностичні можливості КТ. Якщо нейрохірурги не уявляють операцій без комп'ютерної навігації, то в загальній хірургії, зокрема в онкохірургії, комп'ютерну діагностику використовують ще не на повну потужність. Значною мірою це зумовлено тим, що хірурги не знають її можливостей.

Доопераційна КТ-діагностика має надати хірургу максимальну інформацію щодо стадії РОК відповідно до TNM класифікації [4], тобто за даними КТ-візуалізації рентгенолог трактує основні категорії поширення злоякісної пухлини ($T_1$-$T_2$-$T_3$-$T_4$, $N_0$-$N_1$-$N_2$, $M_0$-$M_1$). Для рентгенолога і хірурга категорії TNM дають змогу спільно встановити доопераційний діагноз та проводити КТ-моніторинг стану хворого у віддалений післяопераційний період.

Післяопераційна КТ — це по суті контроль якості операції. Її мета — визначити ймовірний рецидив або метастаз. Якщо було виконано резекцію кишки

Галайчук Ігор Йосифович, д. мед. н., проф., зав. кафедри онкології, променевої діагностики і терапії та радіаційної медицини
46001, м. Тернопіль, Майдан Волі, 1. E-mail: halaychuk@gmail.com

© І. Й. Галайчук, Л. С. Білянський, Н. В. Дереш, М. І. Домбрович, 2019



Стаття надійшла до редакції 17 травня 2019 р.

в обсязі D2, то слід візуалізувати парааортальні зони на рівні верхньої і нижньої брижових артерій для виявлення метастазування у лімфатичні вузли D3-порядку. При III стадії РОК доцільно здійснювати КТ-візуалізацію через 3 міс після операції [5].

Таким чином, завдання діагностичної КТ — це, застосовуючи «TNM алгоритм», встановити рентгенологічну стадію захворювання, а саме: точну локалізацію пухлини (T) і поширення ураження, анатомічний варіант довжини та положення товстої кишки, архітектоніку артеріальних і венозних судин; візуалізувати регіонарні лімфатичні вузли (N), ураження пухлиною суміжних органів, віддалені метастази (M), перитонеальний канцероматоз (PCI) тощо.

Мета — на підставі аналізу клінічних випадків і огляду наукових публікацій окреслити точки прикладання діагностичної комп'ютерної томографії у хворих на рак ободової кишки.

### *МАТЕРІАЛИ І МЕТОДИ*

Проаналізовано ретроспективно 78 медичних карт хворих на РОК, які отримали хірургічне або комбіноване з хірургічним лікування в Тернопільському обласному клінічному онкологічному диспансері та інших медичних закладах Тернопільщини у 2015—2016 рр. У цей період було взято на облік 347 пацієнтів (178 чоловіків та 169 жінок ; вік пацієнтів — від 32 до 86 років), з них радикально прооперовано 98 хворих у 2015 р. та 128 — у 2016 р. З них 64,3—71,1 % хворих перебували в неонкологічних хірургічних стаціонарах (таблиця).

Доопераційну діагностику пацієнтів оцінювали за такими критеріями: комп'ютерна томографія (КТ), ультразвукове дослідження (УЗД), оглядова рентгенографія органів черевної порожнини, колоноскопія, іригообстеження та гістологічне дослідження біоптатів пухлини. Не брали до уваги медичні карти пацієнтів, які були прооперовані невідкладно на висоті повної кишкової непрохідності. Порівнювали вибрані діагностичні критерії у 40 хворих обласного онкологічного диспансеру (група I) та 38 пацієнтів хірургічних стаціонарів інших лікарень (група II).

### *РЕЗУЛЬТАТИ*

З'ясовано, що УЗД та оглядову рентгенографію черевної порожнини з майже однаковою частотою застосовано у групах хворих (90—100 %). Колоноскопію проведено у 32 (80,0 %) хворих групи I та 23 (60,5 %) осіб групи II, іригографію — відповідно у 15 (37,5 %) і 18 (47,4 %) хворих. Доопераційну гістологічну верифікацію пухлини виконано у 29 (72,5 %) та 19 (50,0 %) пацієнтів. КТ органів грудної і черевної порожнини частіше застосовували у хворих групи I (77,5 %), аніж у групі II (39,5 %). Якість КТ-досліджень щодо візуалізації первинної пухлини (T), регіонарних лімфатичних вузлів (N) та метастазів у віддалені органи (M) суттєво не відрізнялась. Через 6—12 міс після операції контрольне КТ-дослідження виконано у 82,5 % хворих групи I та 81,6 % осіб групи II.

#### *Клінічний приклад 1*

Хвора С., 62 роки. За результатами обстеження в онкохірургічному відділі встановлено діагноз: рак низхідного відділу ободової кишки $cT_3N_xM_0$, часткова кишкова непрохідність.

Під час КТ-дослідження (томограф Siemens Somatom) на 5,3 см дистальніше за селезінковий кут визначалось інфільтративне циркулярне ураження протяжністю 2,6 см з асиметричним потовщенням стінок кишки до 1,5 см, звуженням просвіту (до 4—8 мм) кишки у вигляді тунелю та її супрастенозним розширенням. У неперетонізованій ділянці пухлина проросла всю товщину кишкової стінки з інфільтрацією параколярного жиру та латерокональної фасції. На MIP-реконструкції (maximum intensity projection — реконструкція максимальної інтенсивності) візуалізувалися дрібні параколярні лімфатичні вузли діаметром 0,5—1,0 см (рис. 1).

У плановому порядку хворій виконано лівобічну геміколонектомію з накладанням попереково-сигмоподібного анастомозу за типом «бік у кінець».

Патогістологічний опис операційного матеріалу: фрагмент товстої кишки довжиною 25 см з частиною сальника, на якій на відстані 8 см від одного з країв резекції розташована виразкоподібна пухлина діаметром 3,0 см, котра проростає м'язову оболонку та вростає в жирову клітковину. Інвазивний ріст пухлини крізь м'язову оболонку стінки кишки в брижу без перфорації пухлиною вісцеральної очеревини ($pT_3$). Ознак лімфоваскулярної та периневральної інвазії в межах препаратів не виявлено.

Мікроскопічне дослідження: пухлина — аденокарцинома ($G_1$); з 20 регіонарних лімфатичних

Таблиця

**Розподіл хворих на рак ободової кишки за стадією та місцем проведення хірургічних втручань**

| Рік | Взято на облік хворих | Стадія | | | | Прооперовано | |
|---|---|---|---|---|---|---|---|
| | | I—II | III | IV | Не визначена | ТОКОД | Інші лікарні |
| 2015 | 146 | 70 (47,9 %) | 29 (19,9 %) | 41 (28,1 %) | 6 (4,1 %) | 35 (35,7 %) | 63 (64,3 %) |
| 2016 | 201 | 84 (41,8 %) | 37 (18,4 %) | 73 (36,3 %) | 7 (3,5 %) | 37 (28,9 %) | 91 (71,1 %) |

ТОКОД — Тернопільський обласний клінічний онкологічний диспансер.

*Рис. 1.* ***КТ органів черевної порожнини, фронтальна реконструкція:*** *1 — шлунок; 2 — супрастенозне розширення фрагмента низхідної кишки; 3 — параколярний лімфатичний вузол; 4 — пухлина, яка звужує просвіт кишки; 5 — ліва нирка*

*Рис. 2.* ***КТ органів черевної порожнини через 6 міс після лівобічної геміколонектомії, фронтальна реконструкція:*** *1 — шлунок, зміщений на ділянку «селезінкового кута»; 2 — тонка кишка; 3 — товстокишковий анастомоз*

вузлів, у жодному — метастазу раку не виявлено ($pN_0$ [0/20]). Проксимальний та дистальний краї резекції без ознак пухлинного процесу ($R_0$).

Діагноз: високодиференційована ($G_1$) аденокарцинома низхідної частини ободової кишки $pT_3N_0$ [0/20]$M_0R_0$, IIA стадія.

Отже, в даному випадку результати доопераційної КТ-діагностики повністю узгоджуються із патологоанатомічним описом хірургічного макропрепарату.

Через 6 міс після операції виконано контрольну КТ органів грудної та черевної порожнини. На КТ-зрізах петлі товстої і тонкої кишки контрастувалися без локальних потовщень, у ділянці товстокишкового анастомозу ознаки рецидиву відсутні, парааортальні лімфатичні вузли не збільшені. Селезінкового кута немає, на його місце змістився шлунок (рис. 2). Дисемінації по очеревині або метастатичного ураження інших органів не встановлено. Контрольна КТ органів черевної порожнини через два роки після операції не виявила жодних змін, підозрілих щодо рецидиву або метастазу.

***Клінічний приклад 2***

Хворий М., 58 років. З приводу субкомпенсованої кишкової непрохідності прооперований у хірургічному відділенні лікарні загального профілю. Направлений в онкодиспансер для проведення ад'ювантної хіміотерапії. У медичній документації зазначено, що у хворого рак проксимальної третини сигмоподібної кишки ($pT_4N_0M_0$, IIB стадія) і йому була виконана радикальна операція — лівобічна геміколонектомія. Гістологічна структура пухлини — помірно диференційована аденокарцинома. КТ органів черевної порожнини до операції не призначали, хоча така можливість у цій лікарні була. На момент огляду онкологом відзначено значне підвищення рівня РЕА — 31,1 нг/мг (норма — до 5,5 нг/мг). Призначено ад'ювантну хіміотерапію кселодою в стандартному режимі.

Через 2,5 міс після операції у хворого виникли метастатичні вузлики (1,0—1,5 см) у підшкірно-жировій клітковині черевної стінки та на голові. Виконано КТ органів грудної, черевної порожнини і голови. Рентгенологічних ознак лівобічної геміколонектомії не встановлено. Натомість візуалізувався селезінковий згин та низхідний сегмент ободової кишки, товстокишковий анастомоз визначався у лівій клубовій ділянці, позаду якого розташовувався збільшений клубовий лімфовузол з некрозом (метастатично уражений). Виявлено заочеревинний конгломерат рецидивної пухлини з інфільтрацією задньої стінки низхідної кишки, лівої нирки і сечоводу, множинні метастази в печінці (рис. 3, 4).

Отже, мали місце КТ-ознаки нерадикальної операції (абсолютна невідповідність даним медичної документації), перитонеальна дисемінація злоякісної пухлини, метастатичне ураження печінки, мозку, м'яких тканин. Випадок визнано інкурабельним. Хворий помер через 6 міс після операції, проведеної в нерадикальному обсязі. Цей приклад ілюструє, що післяопераційна КТ-діагностика є надійним контролем якості хірургічного втручання.

*Рис. 3.* ***КТ органів черевної порожнини після нерадикальної операції у хворого на рак проксимальної частини сигмоподібної кишки, фронтальна реконструкція:*** *1 — метастаз у печінці; 2 — печінковий кут ободової кишки; 3 — сліпа кишка; 4 — шлунок; 5 — селезінковий кут; 6 — екстралюмінальний рецидив пухлини; 7 — низхідна ободова кишка*

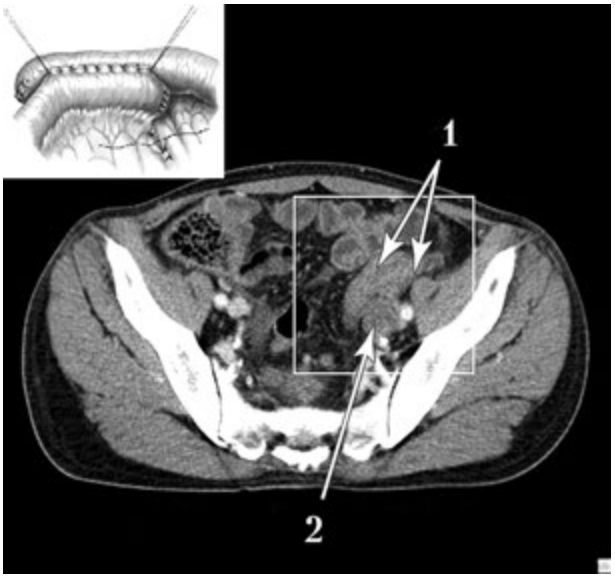


*Рис. 4.* ***КТ черевної порожнини в аксіальній площині, квадратом виділено зону інтересу:*** *1 — товстокишковий анастомоз за типом «бік у бік»; 2 — метастатичний лімфовузол позаду анастомозу*

### *ОБГОВОРЕННЯ*

Рак товстої кишки (РТК) посідає друге місце серед причин смертності від злоякісних пухлин у Європі. Загальна 5-річна виживаність хворих на рак ободової і прямої кишки становить відповідно 57 і 56 %. Виживаність асоціюється зі стадією РТК на момент діагностики і досягає 90 % для локалізованих пухлин, 50 % — якщо є метастатичне ураження лімфатичних вузлів і 10—20 % — за наявності віддалених метастазів ($M_1$) [6].

За даними японських авторів, кумулятивна виживаність хворих на РТК значною мірою залежить від метастатичного ураження лімфатичних вузлів (N). Так, при стадії II ($T_{3-4}N_0M_0$) 5-річна виживаність хворих на рак висхідної частини товстої кишки становить 85,8 %, хворих на рак низхідного відділу — 85,3 %. За наявності метастазів у лімфатичні вузли категорії $N_1$ ($T_{1-2-3-4}N_1M_0$) виживаність незначно зменшується — 79,1 та 82,0 %. Однак, якщо діагностують $N_2$-ураження лімфатичних вузлів, то 5-річна виживаність зменшується до 63,4 % (рак висхідної кишки) і 52,9 % (рак низхідної кишки) [7].

Що глибшою є інвазія пухлини в стінку кишки, то вища ймовірність метастазування в лімфатичні вузли. Так, при пухлині $pT_2$ імовірність ураження лімфатичних вузлів становить 1,0—3,8 %, при $pT_3$ — 2,6—11,5 %, при $pT_4$ — 4,3—29,3 %. Частота метастазування у периколярні лімфатичні вузли ($D_1$) — 26,9 %, у проміжні ($D_2$) — 14,3 %, в апікальні ($D_3$) — 7,8—13,5 %. Це незалежний прогностичний чинник 5-річної виживаності хворих: 63, 52 і 28 % відповідно до рівня $D_1$-$D_2$-$D_3$ [8, 9].

КТ органів грудної і черевної порожнини входить у перелік доопераційних обстежень, які рекомендують ESMO (European Society of Medical Oncology) і ACR (American College of Radiology) для встановлення клініко-рентгенологічної стадії РТК (cTNM). У хворих на РОК прицільна доопераційна візуалізація пухлини має важливе значення для вибору адекватного хірургічного втручання. Колоноскопія і КТ з контрастуванням — це основні діагностичні процедури. Колоноскопія має певну частку хибної діагностики локалізації пухлини, обмеження в обстеженні кишки вище за обструкцію (стеноз), синхронне ураження тощо. Порівняльні дослідження показали, що колоноскопія в 14—21 % випадків неточно вказує локалізацію, особливо при пухлинах сигмоподібної кишки і низхідного відділу. КТ із внутрішньовенним контрастуванням надійно візуалізує віддалені метастази, однак інколи не вдається отримати чітку інформацію про локальний статус пухлини (діагностична точність — 48—77 %). Цей недолік усувається при застосуванні КТ-колонографії. Точність встановлення локалізації пухлини при колоноскопії становить 88,7 %, при іригографії — 93,3 %, при КТ-колонографії — 94,7 %, при ендоскопічному татуюванні — 97,9 %, при інтраопераційній коло-

носкопії — 100 %. Точність КТ-діагностики лімфатичних вузлів ($N_1$-$N_2$) — 70—85 %, віддалених метастазів ($M_1$) — 94 % [3, 9, 10].

КТ може візуалізувати: залучений у процес сегмент кишки, протяжність пухлини та глибину її інвазії в стінку кишки або прилеглі органи, особливості судинної архітектоніки, наявність лімфатичних вузлів, перитонеального карциноматозу, асциту, метастази в інші органи. Діагностичні можливості значно збільшуються при поєднанні КТ, МРТ і ПЕТ/КТ [11].

Лапароскопічну хірургію все ширше застосовують у хворих на РТК після того як було доведено, що її результати порівнянні з такими відкритих операцій. Визначення точної локалізації пухлини особливо важливе для лапароскопічно асистованої резекції товстої кишки [12].

Післяопераційна КТ-колонографія дає змогу оцінити ділянку кишкового анастомозу («кінець у кінець», «кінець у бік»), виявити в ній патологічні зміни: рецидив пухлини, поліпи, ерозію, виразку. Інтралюмінальні рецидиви діагностують у 3,2 % випадків після радикальної операції, а екстралюмінальні — в 14,4 %. Інтралюмінальні рецидиви візуалізуються як поліпоподібна пухлина, виразка, стриктура з набряклою слизовою тощо. Екстралюмінальні — це пухлиноподібна периколярна маса, яка ззовні анастомозу інфільтрує стінку кишки [5].

Упродовж перших трьох років після операції діагностують 85,0 % рецидивів РТК. За часом виникнення рецидиви поділяють на ранні — перші два роки (65,6 % від усіх рецидивів), проміжні (через 2—5 років, 29,3 %) і пізні (понад 5 років, 5,1 %). Частота рецидивів при I, II та III стадіях РОК становить 0—2,7; 2,0—12,1 і 10,0—24,3 % відповідно. Частота виникнення рецидиву вища у хворих, прооперованих на тлі обтураційної кишкової непрохідності (13,5— 43,1 %) порівняно з плановими операціями (10,9— 32,8 %) [13—15]. Для своєчасної діагностики рецидиву або віддалених метастазів ASCO (American Society of Clinical Oncology) рекомендує проводити щорічно КТ органів черевної порожнини протягом трьох років після операції [3].

Таким чином, КТ — це золотий стандарт у визначенні стадії РТК на етапі доопераційної підготовки та в період післяопераційного диспансерного спостереження за хворим.

### *ВИСНОВКИ*

КТ органів черевної та грудної порожнини і колоноскопія — це необхідний діагностичний компонент обстеження первинного хворого для встановлення клініко-рентгенологічної стадії раку товстої кишки за алгоритмом Tumor — Nodes — Metastases.

Для хірурга і рентгенолога категорії TNM допомагають спільно провести до операції діагностику раку товстої кишки. Завдяки прецизійній КТ-діагностиці можна уникнути інтраопераційних помилок і підвищити радикальність хірургічних втручань.

У післяопераційному моніторингу хворих на рак товстої кишки КТ (зокрема КТ-колонографія) є запорукою своєчасного виявлення рецидиву пухлини, її метастазів і контролю якості первинної хірургічної операції.

*Конфлікту інтересів немає.*
*Публікація ініціативна, без стороннього фінансування.*

*Участь авторів: концепція і дизайн дослідження, написання тексту — І. Г.; збір і обробка матеріалу — Л. Б., Н. Д., М. Д.*

## Література

1. Рак в Україні, 2016—2017. Захворюваність, смертність, показники діяльності онкологічної служби: Бюлетень Національного канцер-реєстру № 19 / За ред. О. О. Колеснік; Нац. ін-т раку — К., 2018. — 136 с.
2. Галайчук І. Й., Дрижак В. І., Домбрович М. І., Сабала П. Г., Солом'яник В. І. Порівняльний аналіз результатів діагностики та лікування хворих на колоректальний рак // Онкологія. — 2008. — Т. 10, № 1. — С. 125—129.
3. Pickhardt P. J., Hassan C., Halligan S., Marmo R. Colorectal cancer: CT colonography and colonoscopy for detection — systematic review and meta-analysis // Radiology. — 2011. — Vol. 259 (2). — P. 393—405.
4. TNM Classification of Malignant Tumours. Eighth Edition / Editors in Chief J. D. Brierley, M. K. Gospodarowicz, C.Wittekind and others. — Oxford, UK; Hoboken, NJ: John Wiley & Sons, Inc., 2017. — 254 p.
5. Choi Y. J., Park S. H., Lee S. S. et al. CT Colonography for follow-up after surgery for colorectal cancer // AJR. — 2007. — Vol. 189. — P. 283—289. DOI:10.2214/AJR.07.2305
6. Ferlay J., Steliarova-Foucher E., Lortet-Tieulent J. et al. Cancer incidence and mortality patterns in Europe: estimated for 40 countries in 2012 // Eur. J. Cancer. — 2013. — Vol. 49 (6). — P. 1374—1403.
7. Watanabe T., Itabashi M., Shimada Y. et al. Japanese Society for Cancer of the Colon and Rectum (JSCCR) Guidelines 2014 for treatment of colorectal cancer // Int. J. Clin. Oncol. — 2015. — Vol. 20. — P. 207—239.
8. Huh J. W., Kim Y. J., Kim H. R. Distribution of lymph node metastases is an independent predictor of survival for sigmoid colon and rectal cancer // Ann. Surg. — 2012. — Vol. 255 (1). — P. 70—78.
9. Sali L., Falchini M., Taddei A., Mascalchi M. Role of preoperative CT colonography in patients with colorectal cancer // World J. Gastroenterol. — 2014. — Vol. 20 (14). — P. 3795—3803.
10. Rollvén E., Abraham-Nordling M., Holm T., Blomqvist L. Assessment and diagnostic accuracy of lymph node status to predict stage III colon cancer using computed tomography // Cancer Imaging. — 2017. — Vol. 17. — P. 3—10. doi:10.1186/s40644-016-0104-2.
11. Kijima S., Sasaki T., Nagata K. et al. Preoperative evaluation of colorectal cancer using CT colonography, MRI, and PET/CT // World J Gastroenterol. — 2014. — Vol. 20 (45). — P. 16964—16975.
12. Jayne D. G., Thorpe H. C., Copeland J. et al. Five-year follow-up of the Medical Research Council CLASICC trial of laparoscopically assisted versus open surgery for colorectal cancer // BJS. — 2010. — Vol. 97 (11). — P. 1638—1645. DOI:10.1002/bjs.7160.
13. Atsushi I., Mitsuyoshi O., Kazuya Y. et al. Long-term outcomes and prognostic factors of patients with obstructive colorectal cancer: A multicenter retrospective cohort study // World J. Gastroenterol. — 2016. — Vol. 22 (22). — P. 5237—5245.

14. Kobayashi H., Mochizuki H., Sugihara K. Characteristics of recurrence and surveillance tools after curative resection for colorectal cancer: a multicenter study // Surgery. — 2007. — Vol. 141 (1). — P. 67—75. https://doi.org/10.1016/j.surg.2006.07.020

15. Cho Y. B., Chun H. K., Yun H. R. Clinical and pathologic evaluation of patients with recurrence of colorectal cancer five or more years after curative resection // Dis Colon Rectum. — 2007. — Vol. 50 (8). — P. 1204—1210. https://doi.org/10.1007/s10350-007-0247-0.

**И. Й. Галайчук [1], Л. С. Билянский [2], Н. В. Дереш [3], М. И. Домбрович [1]**

[1] ГВУЗ «Тернопольский государственный медицинский университет имени И. Я. Горбачевского МОЗ Украины»

[2] Национальный медицинский университет имени А. А. Богомольца, Киев

[3] Медицинский центр «Омега-Киев»

## КОМПЬЮТЕРНАЯ ТОМОГРАФИЯ У БОЛЬНЫХ РАКОМ ОБОДОЧНОЙ КИШКИ (КЛИНИЧЕСКИЕ СЛУЧАИ И ОБЗОР ЛИТЕРАТУРЫ)

Радикальность плановых хирургических вмешательств у больных раком ободочной кишки можно повысить благодаря прецизионной компьютерно-томографической диагностике. Установление рентгенологической стадии заболевания предусматривает определение локализации опухоли и протяженности поражения стенки кишки, визуализацию регионарных лимфатических узлов, поражение опухолью смежных органов, отдаленных метастазов, канцероматоза брюшины и др. Компьютерную томографию считают золотым стандартом в диагностике опухолей толстой кишки, однако общие хирурги в повседневной практике не используют все диагностические возможности компьютерной томографии. Представлен анализ применения диагностических методов у 78 больных раком толстой кишки, находившихся на лечении в больницах онкологического и общего профиля. На клинических примерах показаны практические возможности компьютерно-томографической диагностики в дооперационный и послеоперационный период в случаях радикальной и нерадикальной операции по поводу рака левой половины ободочной кишки. На основании обзора научной литературы и результатов собственных клинических наблюдений установлено, что компьютерная томография органов брюшной и грудной полости и колоноскопия — это необходимый диагностический компонент обследования первичного больного для установления клинико-рентгенологической стадии рака толстой кишки по алгоритму Tumor — Nodes — Metastases. Для хирурга и рентгенолога категории TNM помогают объединить их усилия в дооперационной диагностике рака толстой кишки. Благодаря прецизионной компьютерно-томографической диагностике можно избежать интраоперационных ошибок и повысить радикальность хирургических вмешательств. Диспансерный компьютерно-томографический мониторинг больных раком толстой кишки (в частности компьютерно-томографическая колонография) позволяет своевременно выявить рецидив опухоли, ее метастазы и контролировать качество первичной хирургической операции.

**Ключевые слова:** рак ободочной кишки, диагностическая компьютерная томография.

**I. Y. Galaychuk [1], L. S. Bilyansky [2], N. V. Deresh [3], M. I. Dombrovych [1]**

[1] I. Ya. Horbachevsky Ternopil State Medical University of Health Ministry of Ukraine

[2] O. O. Bogomolets National Medical University, Kyiv

[3] Medical center *Omega-Kyiv*, Kyiv

## COMPUTED TOMOGRAPHY IN PATIENTS WITH COLON CANCER (CASE STUDIES AND LITERATURE REVIEW)

The radicalism of planned surgical interventions in patients with colon cancer can be increased due to precision computed tomographic diagnosis. Establishing the x-ray stage of the disease involves determining the localization of the tumor and the extent of lesion of the intestinal wall, visualization of regional lymph nodes, tumor damage of adjacent organs, distant metastases, peritoneal carcinoma, etc. Computed tomography is considered to be a «golden» standard in the diagnosis of colon cancers, but general surgeons in everyday practice use the diagnostic capabilities of computed tomography not in it full capacity. An analysis of the diagnostic methods in 78 patients with colon cancer treated in oncological and general hospitals is presented. The clinical examples show the practical possibilities of computed tomographic diagnosis in the preoperative and postoperative periods in cases of radical and non-radical surgery for left colon cancer. Based on a review of the scientific literature and the results of our own clinical observations, it was established that computed tomographic scan of the abdominal and chest cavities and colonoscopy is a necessary diagnostic component of the examination of the primary patient to establish the clinical and X-ray stage of colon cancer according to the Tumor — Nodes — Metastases algorithm. For the surgeon and radiologist, the TNM category helps to unite their efforts in the preoperative diagnosis of colon cancer. Thanks to the precision computed tomographic diagnosis, intraoperative errors can be avoided and the surgical procedures can be made more radical. Dispensary computed tomography monitoring of patients with colon cancer (in particular, computed tomography colonography) allows timely detection of tumor recurrence, its metastases, and monitoring the quality of the primary surgical procedure.

**Key words:** colon cancer, diagnostic, computed tomography.