ХІРУРГІЯ
ДИТЯЧОГО ВІКУ

ISSN 2304-0041.— 2013.— № 4.— С. 55—60. УДК 616.832.9-007.43-089.22

Ортезування хворих з ортопедичними виявами спинномозкової грижі

Ю.М. Гук, А.І. Чеверда, Ю.М. Шкурко

ДУ «Інститут травматології та ортопедії НАМН України», Київ

Мета дослідження — удосконалити ортезування хворих із наслідками спинномозкової грижі.
Матеріали та методи. В основу роботи покладено аналіз результатів ортезування 99 дітей (хлопчиків — 47, дівчаток — 52) із наслідками спинномозкової грижі, які перебували на лікуванні в клініці травматології та ортопедії дитячого віку ДУ «Інститут травматології та ортопедії НАМН України» у період із 1980 по 2012 рік.
Результати та обговорення. Враховуючи здатність хворих до пересування, глибину парезу, наявність контрактур суглобів, осьових деформацій нижніх кінцівок та ступінь деформації стоп, усіх пацієнтів розподілено на три функціональні групи та групу дітей до року. Мета ортезування першої групи хворих (пацієнти, які самостійно пересувалися, — 32 дитини) — це покращення пози та рухових можливостей пацієнта (якості ходьби), профілактика формування та запобігання рецидиву деформацій після проведеного лікування; другої групи (хворі з обмеженим пересуванням — 29 пацієнтів) — досягнути функціональної незалежності пацієнта при пересуванні (ходьба без допомоги сторонніх); третьої групи хворих підгрупи А (хворі на візках із потенційною можливістю до пересування — 8 пацієнтів) — навчання стоянню та ходьбі в ортопедичних виробах з опорою; третьої групи підгрупи В (хворі, які не пересувалися, — 19 пацієнтів) — комфортне перебування хворої дитини в інвалідному візочку. У дітей до року ортезування спрямоване на запобігання ортопедичним виявам або профілактику їх рецидиву після проведеного консервативного лікування.
Висновки. Ортезування хворих із наслідками спинномозкової грижі — це невід'ємна складова комплексної медичної реабілітації, котра підвищує здатність дитини до самостійного пересування та обслуговування.

Ключові слова: *спинномозкова грижа, парез нижніх кінцівок, ортезування.*

Здатність хворого зі спинномозковою грижею (СМГ) до пересування залежить безпосередньо від функціональної здатності м'язів нижніх кінцівок на тлі млявого парезу нижніх кінцівок, глибина якого визначається рівнем ураження спинного мозку. Дисбаланс м'язів у ділянці суглобів нижніх кінцівок призводить до втрати можливості дитиною контролю над функцією суглобів, зокрема здатністю до їх замикання, сприяє фор-

Стаття надійшла до редакції 21 січня 2014 р.

Чеверда Андрій Іванович, к. мед. н., мол. наук. співр. відділу травматології та ортопедії дитячого віку
01054, м. Київ, вул. Воровського, 27. Тел. (044) 486-29-73
E-mail: Andriy.ortho@bigmir.net

муванню контрактур суглобів, котрим притаманне прогресування в міру росту дитини [2, 3]. Сьогодні ці проблеми можна частково вирішити за допомогою ортезування [1].

Застосування раціонального ортезування у хворих зі СМГ має фізіологічні та психологічні переваги, сприяє самостійному пересуванню дитини, оптимізації центру ваги тіла, вихованню в дитини правильної постави та ходьби, зниженню ризику переломів кінцівок за рахунок зменшення ознак остеопорозу [9], затримує розвиток згинальних контрактур у суглобах нижніх кінцівок, покращує циркуляцію крові в нижніх кінцівках та підвищує самооцінку дитини, стимулює інтерес до навколишнього світу, бажання контакту з ним [4—8]. Ходіння в дитинстві, навіть тимчасове, підвищує шанси на пересування у дорослому віці [10].

На превеликий жаль, на сьогодні не розроблені основи сучасного ортезування у хворих зі СМГ, не визначено вікові параметри початку застосування ортопедичних виробів, не розроблено показання до профілактичного та лікувального їх застосування.

Мета дослідження — удосконалити ортезування хворих із наслідками спинномозкової грижі.

Матеріали та методи

В основу роботи покладено аналіз результатів лікування 99 дітей (хлопчиків — 47, дівчаток — 52) із наслідками СМГ, які перебували в клініці травматології та ортопедії дитячого віку ДУ «Інститут травматології та ортопедії НАМН України» у період із 1980 по 2012 рік.

Діагноз СМГ у 10 дітей було визначено внутрішньоутробно при УЗД, у 87 дітей — одразу після народження та у 2 — пізніше. 46 дітей прооперовано з приводу СМГ протягом першого місяця після народження, 37 — прооперовано до одного року, 13 — пізніше, не оперовано 3 дітей. У 57 хворих діагностовано гідроцефалію, що прогресує, із них 32 дітям виконували лікворошунтувальні операції. Млявий парез нижніх кінцівок діагностовано в усіх дітей, із них у 13 виявлено монопарез, у 86 — парапарез.

Ортезування застосовувалося в усіх пацієнтів.

Використано клінічний, рентгенологічний, статистичний методи дослідження.

Результати та обговорення

Ортезування використовувалося у хворих зі СПГ як профілактичний засіб із метою запобігання формуванню та прогресуванню деформації нижніх кінцівок і як метод профілактики рецидиву деформацій у післяопераційному періоді та в майбутньому.

Загалом ортопедичні вироби залежно від клінічних виявів повинні виконувати одне з наведених завдань, а саме:

— запобігати розвитку контрактур суглобів та деформацій кінцівки;
— покращувати поставу;
— підвищувати мобільність пацієнта;
— надавати хворому можливість ходити, а не пересуватися в інвалідному візку.

Призначення необхідного ортопедичного виробу (ортеза) для пацієнта зі СМГ залежало від поєднання деяких чинників, які обов'язково враховувалися. Найголовніші з них:

— рівень ураження спинного мозку (рівень СМГ);
— ступінь збереження сили м'язів верхніх та нижніх кінцівок, тулуба;
— об'єм рухів (активних та пасивних) у суглобах нижніх кінцівок, величина контрактур суглобів;
— вік пацієнта;
— наявність деформації хребта;
— здатність утримувати рівновагу;
— стан та чутливість шкірних покривів.

Ми виокремили два види ортезування у хворих зі СМГ. Перший — профілактичне ортезування виконувалося у дітей для запобігання формуванню або корекції (у випадках, коли це можливо) ортопедичної патології (32 хворих). Другий — ортезування після консервативного та оперативного лікування (усунення деформацій та контрактур етапними гіпсовими пов'язками, виконання оперативних втручань, спрямованих на корекцію стійких фіксованих деформацій нижніх кінцівок, та ін.) (67 хворих).

Враховуючи значний поліморфізм ортопедичних виявів СМГ, усіх пацієнтів розподілено на три групи залежно від здатності їх до пересування, глибини парезу, наявності контрактур суглобів, осьових деформацій нижніх кінцівок та ступеня деформації стоп. Виокремлено групу дітей до року (11 пацієнтів).

І група — хворі, що самостійно пересувалися (32 особи).

Хворі першої клінічної групи ходили без сторонньої допомоги, але стояння та ходьба були змінені. Під час неврологічного обстеження діагностовано переважно крижовий та нижньо-поперековий рівні ураження спинного мозку, млявий парез в основному дистальних відділів нижніх кінцівок. Серед ортопедичних виявів зустрічалися: контрактури кульшових та колінних суглобів до 15—20 ° і різноманітні деформації стоп, що піддавалися корекції повністю або частково.

Мета ортезування цієї групи хворих — це покращення пози та рухових можливостей пацієнта (якості ходьби), профілактика формування й запобігання рецидиву деформацій після проведеного консервативного та оперативного лікування.

Профілактичне ортезування виконано у 5 хворих із деформацією стоп, яка піддавалася корекції повністю або частково, з метою запобігання формуванню вторинних деформацій у пізнішому віці внаслідок неправильного навантаження під час ходьби.

У 27 хворих із метою підготовки до ортезування виконувалася як консервативна (усування деформацій стоп та контрактур суглобів, що піддавали-

ся корекції етапними гіпсовими пов'язками, — 8 хворих), так і оперативна підготовка (з приводу фіксованих деформацій, що не піддавалися пасивній корекції, — 19 хворих). Виконували такі оперативні втручання: ахілопластику — в 1 хворого на 1 стопі, операцію Стреєра — в 1 хворого на 1 стопі, радикальну операцію на м'яких тканинах стоп за Зацепіним — у 5 хворих на 7 стопах, трисуглобовий артродез стоп — у 7 хворих на 12 стопах, операцію Гафарова в поєднанні з позасуглобовим артродезом за Грайсом — у 3 хворих на 5 стопах, трисуглобовий артродез — у 2 хворих на 3 стопах, надкісточкову остеотомію кісток гомілки — в 1 хворого, радикальну операцію на м'яких тканинах стопи в поєднанні з переміщенням *m. tibialis anterior* — у 2 хворих на 3 стопах та переміщення *m. tibialis posterior* — у 2 хворих на 2 стопах, в 1 хворого виконано передній тенодез стопи.

Як при профілактичному ортезуванні, так і після попередньо проведеної консервативної та оперативної підготовки до ортезування хворим до 5—6 річного віку призначали тутори для спання та ходьби з корекцією деформації стоп (в ортезі проводили викладку поздовжнього склепіння, піднімали зовнішній/внутрішній край стопи для корекції варусної/вальгусної деформації) (рис. 1).

У дітей, старших 6—7 років та за відсутності ознак прогресування деформацій, як при профілактичному ортезуванні, так і після попередньо проведеної операційної підготовки призначали ортопедичні устілки в комбінації з ортопедичним взуттям. Аналогічно, як при виготовленні туторів для профілактики вальгусного або варусного відхилення стопи, проводили викладку поздовжнього склепіння, піднімали внутрішній чи зовнішній край стопи.

Клінічний приклад застосування ортезів у дитини першої клінічної групи з метою профілактики формування деформації стоп представлено на рис. 2.

II група — хворі з обмеженням пересування (29 осіб).

Діти другої клінічної групи здатні стояти та ходити лише зі сторонньою опорою або підтримкою оточення. При неврологічному обстеженні діагностовано переважно нижньо-поперековий рівень ураження спинного мозку, млявий парез нижніх кінцівок, але зі збереженням функції (сили) чотирьохголових м'язів. Ортопедична патологія представлена контрактурами кульшових та колінних суглобів до 20—40 °, різноманітними деформаціями стоп, вивихом або підвивихом стегон.

Мета ортезування цієї групи хворих — досягнути функціональної незалежності пацієнта під час пересування (ходьба без допомоги сторонніх).

В 11 хворих виконувалося профілактичне ортезування, у 18 хворих перед ортезуванням проводилася комплексна консервативна (1 хворий) та оперативна підготовка (17 хворих), спрямована на усунення або зменшення контрактур у кульшових та колінних суглобах (контрактури в цих суглобах для виконання ортезування не повинні перевищувати 20 °), усунення вивиху стегна та корекція деформацій стоп. Пацієнти цієї групи забезпечувалися ортезами на всю нижню кінцівку із замками в колінних шарнірах, обмеженням рухів у гомілково-ступневому туторі, корекцією положення стоп (прокладання зовнішнього або внутрішнього краю стопи для корекції вальгусного або варусного відхилення) та поясом. Зважаючи на покращення рухового статусу, набуття хворими незалежності та самостійності при ходьбі, на підвищення стабільності в кульшових суглобах, усували поясне кріплення. Все це значно поліпшувало ходьбу дитини.

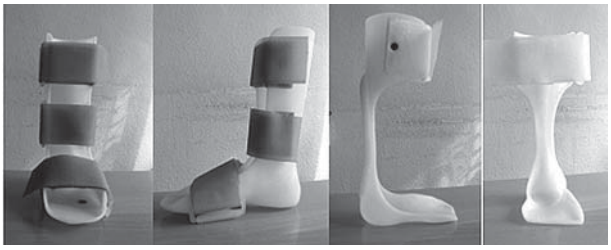

■ **Рис. 1.** Ортопедичні вироби (тутори), що використовувалися у хворих першої клінічної групи

■ **Рис. 2.** Клінічний приклад застосування ортезів у хворої першої клінічної групи: А — загальний вигляд дитини в туторах; Б — вигляд стоп у туторах

Клінічний приклад застосування ортезування у хворих другої клінічної групи представлений на рис. 3.

III групу хворих поділено на дві підгрупи:

1) підгрупа А — хворі на візочках із потенційною можливістю до пересування за допомогою інструктора чи ортопедичних апаратів (8 осіб).

Хворі третьої клінічної групи підгрупи А пересувалися за допомогою крісла-каталки та були здатні стояти чи формувати щось подібне до кроків за допомоги сторонніх. При неврологічному обстеженні діагностовано переважно верхньо-поперековий рівень ураження спинного мозку (L1-L3), глибокий парез нижніх кінцівок,

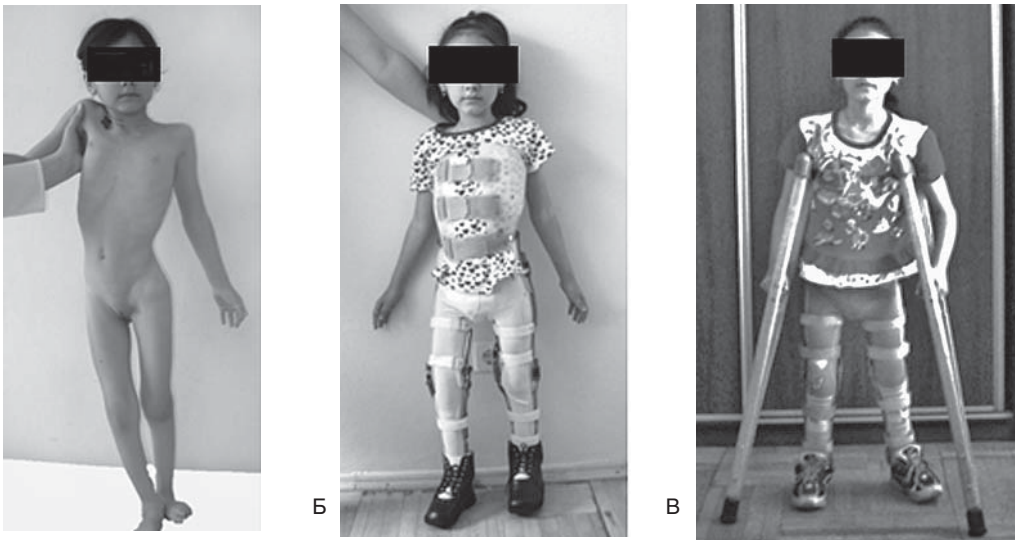

■ **Рис. 3.** Клінічний приклад застосування ортопедичних засобів у хворої другої клінічної групи: А — вигляд хворої до оперативного лікуваня; Б — вигляд хворої на ранніх етапах реабілітації з приводу усунення вивиху лівого стегна та використання апарата на обидві нижні кінцівки із замками в кульшових та колінних суглобах, корекцією деформації стоп та з корсетом; В — вигляд хворої через 1 рік від початку самостійного ходіння; ортопедичний апарат полегшено — використовується апарат без фіксації тазового пояса

але з частковим збереженням сили чотирьохголового м'яза стегон. Ортопедична патологія представлена: контрактурами кульшових та колінних суглобів до 60 °, вивихом або підвивихом стегон, деформацією стоп, викривленням хребта 2—3 ст.

Мета ортезування хворих цієї групи — навчання стоянню та ходьбі в ортопедичних виробах з опорою.

З хворим цієї групи з метою запобігання формуванню деформацій стоп та контрактур суглобів застосовано профілактичне ортезування. 4 хворих потребували виконання комплексу оперативних втручань як підготовчого етапу до ортезування. Виконували хірургічну та консервативну корекцію контрактур кульшових та колінних суглобів, вивиху стегон, деформацій стоп, а саме: усунення вивиху стегон (1 хворий), коригувальні остеотомії з приводу залишкової вальгусної деформації проксимального відділу стегнових кісток після консервативного лікування вивиху стегна (2 хворих), операції на м'яких тканинах та скелеті стоп (3 хворих). Не виконувалося ортезування в одного пацієнта.

У хворих третьої групи підгрупи А після оперативного лікування призначали ортези на всю нижню кінцівку з фіксацією до пояса або напівкорсета, із замками на кульшових та колінних суглобах, обмеженням рухів у гомілково-ступневому шарнірі. За наявності підвивиху або вивиху стегна ортези доповнювали опорою в сідничному бугрі. За умови супутнього паралітичного сколіозу призначали коригувальний корсет. Навчали ходьби з ходунками чи милицями.

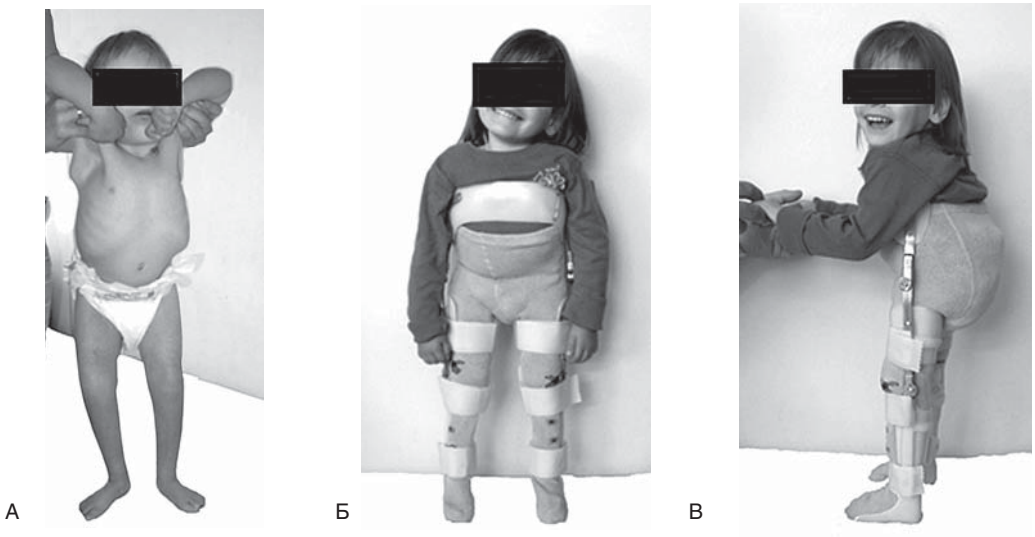

■ **Рис. 4.** Клінічний приклад застосування ортопедичних засобів у хворої підгрупи А третьої клінічної групи: А — вигляд хворої до початку ортезування; Б — використання апарата на обидві нижні кінцівки із замками на кульшові та колінні суглоби та корсетом — вигляд спереду; В — вигляд збоку

Клінічний приклад застосування ортопедичних виробів у хворих підгрупи А третьої клінічної групи представлений на рис. 4.

2) Підгрупа Б — хворі, що не пересуваються (19 осіб).

Хворі підгрупи Б третьої групи не були здатні до пересування і не мали потенційних можливостей для цього. При неврологічному обстеженні діагностували переважно нижньо-грудний рівень ураження спинного мозку, глибокий млявий парез нижніх кінцівок із відсутністю активних рухів у суглобах, втратою здатності до стабілізації хребта. Ортопедична патологія представлена: контрактурами кульшових та колінних суглобів, деформацією стоп, деформацією хребта.

Мета ортезування хворих цієї групи — комфортне перебування дитини в інвалідному візку.

Ортезування у хворих третьої клінічної групи підгрупи Б виконувалося для профілактики формування вторинних деформацій нижніх кінцівок унаслідок неправильного положення хворого в ліжку або інвалідному візку (статичних деформацій) та не було спрямоване на вертикалізацію пацієнта. Серед ортопедичних виявів, що зустрічалися в цих дітей, перше місце належало деформаціям стоп, які ускладнювали здатність дитини користуватися взуттям. З метою нормалізації положення стоп хворим виконували такі оперативні втручання: ахілопластику — 2 хворих, радикальну операцію на м'яких тканинах стопи за Зацепіним — 3 хворих. У подальшому для запобігання рецидиву деформацій призначали тутори для постійного користування (гонітні — за наявності згинальних контрактур у колінних та кульшових суглобах, до коліна — за відсутності контрактур суглобів).

Клінічний приклад ортезування у хворих підгрупи Б третьої клінічної групи представлений на рис. 5.

Група дітей до року (11 пацієнтів).

Ортопедична патологія представлена: контрактурами кульшових та колінних суглобів, деформацією стоп.

Мета ортезування цієї групи хворих — запобігання формуванню ортопедичних виявів або профілактика їх рецидиву після проведеного консервативного лікування.

Хворим цієї групи після проведеного консервативного лікування або з метою запобігання формуванню ортопедичної патології призначалися гонітні тутори в положенні повного розгинання в колінних суглобах та корекції деформації стоп. Слід зауважити, що, як і консервативне лікування, ортезування в дітей до року виконувало підготовчу роль для подальших етапів оперативного лікування.

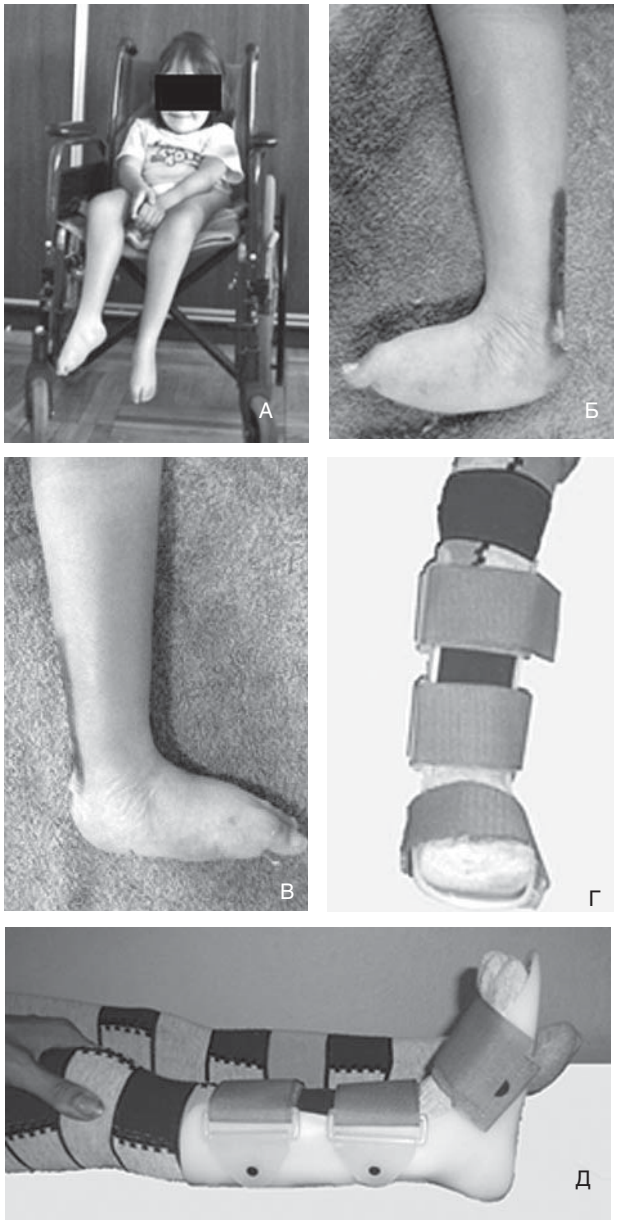

■ **Рис. 5.** Клінічний приклад застосування ортопедичних виробів у хворої підгрупи Б третьої клінічної групи: А — вигляд хворої до початку ортезування (наявна фіксована еквінусна деформація обох стоп); Б—В — вигляд стоп після виконання оперативного втручання — ахілопластики та капсулотомії над- та підтаранного суглобів; Г—Д — використання туторів з метою запобігання рецидиву деформацій стоп — вигляд спереду і збоку

Висновки

Ортезування хворих зі спинномозковими грижами — невід'ємна складова комплексної медичної реабілітації, спрямованої на зменшення деформацій кінцівок, збільшення об'єму активних та пасивних рухів у суглобах нижніх кінцівок, освоєння нових рухових можливостей, підвищення здатності дитини до самостійного пересування та обслуговування.

Література

1. Корнилов Н.В., Грязнухин Э. Г. Травматология и ортопедия [в 3 т.].— СПб: Гиппократ, 2006.— Т. 3.— 1053 с.
2. Крись-Пугач А.П., Гук Ю.М., Сташкевич А.Т. та ін. Ортопедичні аспекти спинномозкової грижі. Ч. І. // Вісн. ортопед., травматол. та протезув.— 2008.— № 4.— С. 11—16.
3. Крись-Пугач А.П., Гук Ю.М., Сташкевич А.Т. та ін. Ортопедичні аспекти спинномозкової грижі. Ч. ІІ // Вісн. ортопед., травматол. та протезув.— 2009.— № 1.— С. 11—20.
4. Carroll N.C. The orthotic management of the spina bifida child // Clin. Orthop.— 1974.— Vol. 102.— P. 108—114.
5. Flandry F., Burke S., Roberts J.M. et al. Functional ambulation in myelodysplasia: the effect of orthotic selection on physical and physiologic performance // J. Pediatr. Orthop.— 1986.— N 6.— P. 661—665.
6. Knutson L.M., Clark D.E. Orthotic Devices for Ambulation Children Cerebral Palsy and Myelomeningocele // Phys. Therapy.— 1991.— Vol. 71.— P. 947—960.
7. Rose G.K., Stallard J., Sankarankutcy M. Clinical evaluation of spina bifida patients using hip guidance orthosis // Dev. Med. Child. Neurol.— 1981.— Vol. 23.— P. 30—40.
8. Rose G.K., Sankarankutty M., Stallardclinical J. Review of the orthotic treatment of myelomeningocele patients // J. Bone Jt. Surg.— 1983.— Vol. 65-B, N 3.— P. 242—246.
9. Rosenstein B.D., Greene W.B., Herrington R.T. Bone density in myelomeningocele: the effects of ambulatory status and other factors // Dev. Med. Child. Neurol.— 1987.— Vol. 29, N 4.— P. 486—494.
10. Sharrard W.J.W. Spinal osteotomy for congenital kyphosis in myelomeningocele // J. Bone Jt. Surg.— 1968.— Vol. 50.— P. 466—451.

Ортезирование больных с ортопедическими проявлениями спинномозговой грыжи

Ю.Н. Гук, А.И. Чеверда, Ю.Н. Шкурко

ГУ «Институт травматологии и ортопедии НАМН Украины», Киев

Цель исследования — усовершенствование ортезирования больных с последствиями спинномозговой грыжи.

Материалы и методы. Работа базируется на анализе результатов ортезирования 99 детей (мальчиков — 47, девочек — 52) с последствиями спинномозговой грыжи, которые находились на лечении в клинике травматологии и ортопедии детского возраста ГУ «Институт травматологии и ортопедии НАМН Украины» в период с 1980 по 2012 год.

Результаты и обсуждение. С учетом способности больных к передвижению, глубины пареза, наличия контрактур суставов, осевых деформаций нижних конечностей, степени деформации стоп все пациенты разделены на три функциональные группы и группу детей до года. Цель ортезирования первой группы больных (пациенты, которые передвигались самостоятельно, — 32 ребенка) — это улучшение позы и двигательных возможностей пациента (качества ходьбы), профилактика формирования и предотвращение рецидива деформаций после проведенного лечения; второй группы (больные с ограниченным передвижением — 29 пациентов) — достижение функциональной независимости пациента при передвижении (ходьба без помощи окружающих); третьей группы больных подгруппы А (больные в колясках с потенциальной возможностью к передвижению — 8 пациентов) — обучение стоянию и ходьбе в ортопедических изделиях с опорой на костыли или окружающие предметы; третьей группы больных подгруппы В (больные, которые не передвигались, — 19 пациентов) — комфортное пребывание ребёнка в инвалидном кресле. У детей до года ортезирование направлено на предотвращение формирования ортопедических проявлений или профилактику их рецидива после проведенного консервативного лечения.

Выводы. Ортезирование больных с последствиями спинномозговой грыжи — это неотъемлемая составляющая комплексной медицинской реабилитации, которая повышает способность ребёнка к самостоятельному передвижению и обслуживанию.

Ключевые слова: спинномозговая грыжа, парез нижних конечностей, ортезирование.

Orthotic treatment of patients with orthopedic manifestations of spinal herniation

Yu.M. Guk, A.I. Cheverda, Yu.M. Shkurko

SI «Institute of Traumatology and Orthopedics of the NAMS of Ukraine», Kyiv

The aim was the orthotics improvement in patients with spinal herniation consequences.

Materials and methods. The orthotics results of 99 children (47 boys and 52 girls) with spinal herniation consiquences were treated and analyzed in traumatology and orthopedics clinic of «NAMS Institute of Traumatology and Orthopedics of Ukraine» in a period 1980—2012.

Results and discussion. All the patients were divided into three functional groups and group of children under one year depending on patients' mobility, paresis stage, the presence of joints contractures, lower extremities axial deformities, feet deformation. The purpose of orthesing for the first group of patients (patients can move theirself — 32 children) was to improve the pose and movement possibilities (quality of walking), the prevention of deformities formation and recurrence after treatment. The aim for the second group (patients with limited mobility — 29) — was to achieve functional independence while moving (walking without the aid); the aim for the third group of subgroup A (chair patients with potential for mobility — 8 patients) — training to stand and walk in orthopedic products with the help of crutches or surround area; the aim for the third group of patients in subgroup B (patients who can not move — 19 patients) — to provide a comfortable staying in a wheelchair. In children up to the year orthotics was aimed to prevent the orthopedic manifestations or recurrence prevention after conservative treatment.

Conclusions. Orthotics is an integral component of a comprehensive medical rehabilitation which improves an ability to self-care and mobility for patients with consequences of spinal herniation.

Key words: spina bifida cystica, paresis of the lower limbs, orthotics.