

Перший досвід виконання пластики стравоходу із застосуванням антиперистальтичної шлункової трубки



**А.В. Чернов, С.М. Рибась,
О.В. Ніколенко, Е.Д. Нелепенко,
Л.В. Чернова, Р.Б. Копач**

Херсонська обласна дитяча клінічна лікарня

У статті йдеться про методи заміної пластики стравоходу, описано власний досвід виконання пластики стравоходу із застосуванням антиперистальтичної шлункової трубки. Розказано про особливості цієї процедури та комплексне лікування дитини після пластики стравоходу за наявності демпінг-синдрому.

Ключові слова: діти, пластика стравоходу шлунковим циліндром.

Хірурги, котрим у своїй практиці доводиться виконувати реконструкцію стравоходу, добре знайомі з методиками заміної пластики стравоходу. Будь-яка з них має свої переваги та недоліки. Вибір органа та методу формування неостравоходу — актуальне питання в кожному конкретному випадку.

На сьогодні існують різні види пластики стравоходу:

1. Пластика стравоходу з використанням клаптя шкіри (не застосовують з другої половини ХХ ст.).
2. Пластика стравоходу за допомогою тонкої кишки в різних модифікаціях.
3. Заміщення стравоходу з використанням частини товстої кишки.
4. Пластика стравоходу шлунком:
 - пластика цілим шлунком;
 - пластика ізоперистальтичною трубкою;
 - пластика антиперистальтичною трубкою.

У дитячій хірургії, як правило, використовують заміщення стравоходу частиною товстої кишки.

З кінця 70 рр. ХХ століття в літературі почали з'являтися повідомлення про застосування шлунка для заміної пластики стравоходу в дітей.

У випадках використання цього методу значно зменшились ускладнення внаслідок відмирання трансплантата, неспроможності шийного анастомозу та його стенозу [1, 3].

Стаття надійшла до редакції 15 квітня 2014 р.

Чернов Андрій Вікторович, зав. відділення хірургії для новонароджених недоношених дітей
73010, м. Херсон, вул. Українська, 81. Тел. (0552) 51-83-17
E-mail: chav@mail15.com

Власне клінічне спостереження

На практиці застосовано пластику стравоходу антиперистальтичним циліндром шлунка.

Хвора Б. з масою тіла при народженні 2100 г та зростом 48 см потрапила в реанімаційне відділення для новонароджених Херсонської обласної дитячої клінічної лікарні (ХОДКЛ) через 2 год після народження. Пологи перші, передчасні, 35 тиж гестації. Під час ультразвукового дослідження (УЗД) у 18 тиж вагітності констатували підозру на атрезію стравоходу.

Провести зонд у шлунок після пологів не вдалося, проба Елефанта позитивна.

Дитину інтубували в пологовій залі, дихання самостійне з додаванням вологого кисню.

Після госпіталізації в ХОДКЛ хворій виконано рентгенографію органів грудної клітки та черевної порожнини з контрастуванням проксимального кінця стравоходу за допомогою водорозчинного контрасту. Пневматизація легневих полів рівномірно знижена, аерація кишечника відсутня. Контраст на рівні Th-3. Діагноз: атрезія стравоходу.

Під час доплерехокардіографії виявлено вроджені вади серця: відкрите овальне вікно, мінімальна відкрита артеріальна протока.

Під час УЗД черевної порожнини ехопатології не виявлено.

Нейросонографія допомогла побачити ознаки перивентрикулярного набряку.

Завдяки лікувально-діагностичним заходам визначено діагноз: вроджена вада розвитку шлунково-кишкового тракту, атрезія стравоходу, відкрите овальне вікно, відкрита артеріальна протока.

Призначено лікування з метою підготовки до оперативного втручання.

Через 19 год після народження виконано операцію: правобічна торакотомія, ретроплевральний доступ до органів середостіння. Під час ревізії не виявлено дистального кінця стравоходу над діафрагмою. Виконано накладання шийної езофагостоми та гастростостоми. Ретроплеврально залишено дренаж на 3 доби.

У післяопераційний період дитина отримувала: — штучну вентиляцію легень (ШВЛ) протягом 3 діб;

— антибіотикотерапію («Тіенам», метронідазол);

— парентеральне харчування — 5 діб.

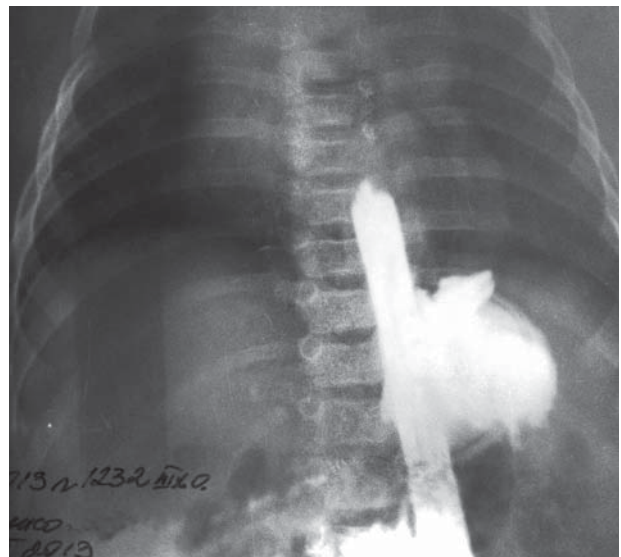
Протягом 16 діб хвора перебувала у відділенні реанімації новонароджених, у подальшому її лікували у відділенні хірургії новонароджених протягом 40 днів.

У відділенні проводили інфузійну терапію, антибіотикотерапію (ванкоміцин, «Ампісульбін» із амікацином, потім — лінкоміцин).

Для поліпшення функції легень дитині проводили постуральний дренаж та масаж грудної клітки за допомогою спеціальних дренажних позицій.

Підібрано суміш для вигодовування, збільшено її об'єм до вікових норм.

Дитину проконсультували невролог і генетик.



■ Рис. 1. Гастроскопія шлунка хворої Б.

У задовільному стані дитину виписано за місцем проживання з масою тіла 2050 г. Оформлено соціальну допомогу терміном на 5 років. Дівчинка перебувала під наглядом педіатра та хірурга в консультативній поліклініці ХОДКЛ.

Коли дівчинці було 7 міс, вона знову потрапила у відділення хірургії новонароджених для подальшого оперативного лікування з вагою 6100 г.

Разовий об'єм харчування становив 130 мл суміші.

Під час підготовки до операції здійснено фіброгастроскопію через гастростому.

Гастроскоп не вдалось увести вище діафрагми. Одночасно зроблено рентген шлунка з контрастом (рис. 1). Під час обговорення варіантів пластики стравоходу та плану оперативного втручання батьки дали згоду на пластику стравоходу за допомогою шлунка, зважаючи на менший відсоток ускладнень, що потребуватимуть оперативної корекції в подальшому.

Виконано загрудинну пластику стравоходу антиперистальтичним шлунковим циліндром.

Оперативне втручання проводили з чотириразним оптичним збільшенням, мікрохірургічного судинного інструментарію та зшивального хірургічного апарата.

Під загальним знеболюванням із ШВЛ виконано поперечний розтин шкіри на шиї. Видалено проксимальний кінець стравоходу.

Здійснено внутрішньосерединну лапаротомію, знято гастростому. Остання перебувала на межі нижньої та середньої третини великої кривизни шлунка, гастростомічний отвір був закритий навідними швами. Сформовано антиперистальтичний шлунковий циліндр уздовж великої кривизни шлунка за допомогою зшивального хірургічного апарата (рис. 2). Сформовано тунель позаду грудини. Шлунковий циліндр виведено на шию, накладено анастомоз. Гастростомічний отвір з'єднали з проксимальним кінцем стравоходу за

типом «кінець у бік» з подовженням лінії шва. Анастомоз однорядний, безперервний, використано нитку PDS 6/0. Шлунковий циліндр життєздатний, фіксований до грудини. Виконано пілопластику за методом Микулича. Шлунок заповнений фізіологічним розчином, шви спроможні. Об'єм уведеної рідини складає 50 мл. Ретростернально встановлено дренаж, виведений через місце гастростоми на черевній стінці. Операційні рани на шиї та черевній порожнині зашиті, накладено асептичні пов'язки. Крововтрата приблизно 20 мл [2].

У післяопераційний період дитина перебувала в реанімаційному відділенні протягом 10 днів. Виконували ШВА протягом 6 діб. Повне парентеральне харчування тривало 9 діб. Отримувала меропенем, метронідазол.

На 4 добу після операції в ротову порожнину введено 5 мл водорозчинного контрасту, зроблено рентгенівський знімок. Контраст без затримки дійшов до рівня дванадцятипалої кишки після 2 ковтків (рис. 3).

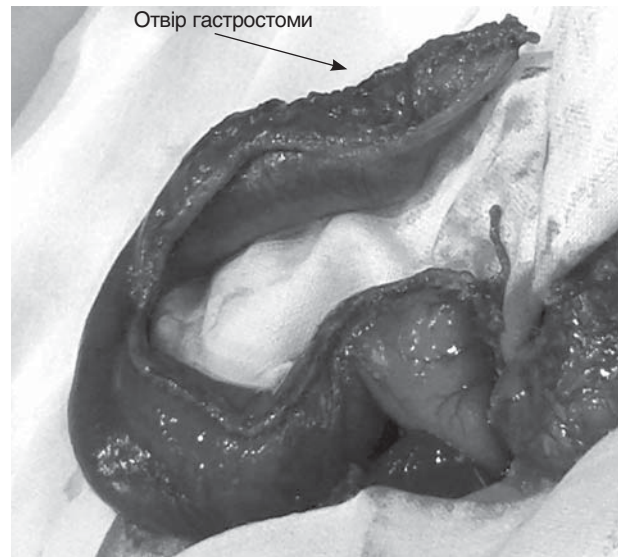Після переводу у хірургічне відділення почали ентеральне харчування. Змінили антибактеріальну терапію (цефтріаксон, «Ампісульбін») та додали флуконазол.

У подальшому довелось зіштовхнутись з особливостями вигодовування дитини, котрі раніше не зустрічались. Дівчинка самостійно з'їдала до 30 мл суміші. Спостерігалися вияви демпінг-синдрому: значне потовиділення під час годування, збільшення частоти випорожнень до 8—10 разів за добу, зменшення маси тіла. Протягом 7 днів проводили часткове парентеральне харчування, догодовування хворої через назогастральний зонд. Призначено ферментні препарати. Випробовували різні за енергетичною цінністю молочні суміші. Дитина отримала індуктотермію на епігастральну ділянку для зменшення зригування та усунення метеоризму. Крім того, призначено масаж лицевих м'язів для стимуляції рефлексу смоктання, необхідного для нормального харчування дитини.

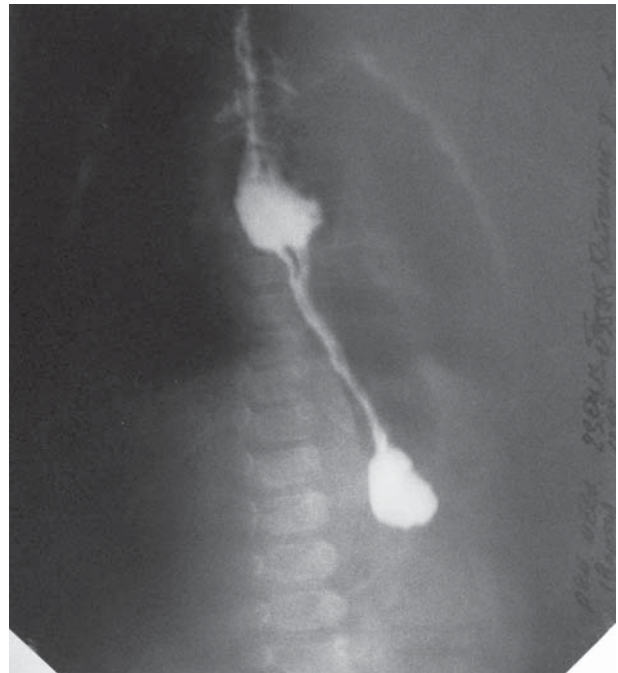
Під час розміщення шлункового зонда, при проходженні його на рівні діафрагми, спостерігали виділення шлункового вмісту через зонд під збільшеним тиском. Можливо, це пов'язано з формуванням клапанного механізму під час загрудинного проведення шлункового циліндра завдяки утворенню складки в місці переходу неостравоходу у шлунок.

Дитину виписали через 1 міс після операції. Поступово за цей час вдалося стабілізувати масу тіла на рівні 5200 г (втрата маси тіла приблизно 14 %). Об'єм харчування становив 50 мл кожні 2 год протягом доби. Вияви демпінг-синдрому поступово зникли. Дитині рекомендовано догодовування через зонд із поступовим збільшенням об'єму харчування.

Через 2 тиж після виписки з лікарні дитина важила 5300 г, об'єм харчування — до 100 мл сумі-



■ Рис. 2. Етап формування циліндра з великої кривизни шлунка



■ Рис. 3. Езофагографія на 4-ту добу після операції

ші за одне годування. У нічний час батьки годували дитину через зонд. Дівчинка практично повністю відмовилась від молочних сумішей.

Ще через 2 тиж батьки припинили застосовувати зонд. Пацієнтка самостійно з'їдає до 70 мл овочевого пюре. Маса тіла стабільна. Рекомендовано розпочати курс «Триметаболу». Через 3 міс після операції дитина самостійно з'їдає до 120 мл суміші. Маса тіла становить 5470 г.

Останній огляд через 5 міс після операції:

- з'їдає до 200 мл овочевого пюре;
- маса тіла становить 6 кг;
- випорожнення двічі за добу, оформлене;
- періодично отримує курс відновного лікування в ортопеда та невролога.

Висновки

З'єднання шлунка з проксимальною частиною стравоходу більш фізіологічне, ніж заміна пластика кишечника.

Операція із застосуванням шлункового циліндра менш травматична та тривала.

Завдяки відмінностям кровопостачання шлунка варто сподіватися на нижчий відсоток хірургічних ускладнень.

Під час накладання гастростоми останню за можливості необхідно робити на межі середньої та нижньої третин великої кривизни шлунка.

Складка стінки шлунка, котра з'являється під час проведення неостравоходу позаду грудини, виконує функції своєрідного клапана, що запобігає рефлюксу шлункового вмісту.

Метод має значні відмінності в післяопераційному веденні хворих, на які слід звернути увагу.

Література

1. Ashcraft K.W., Murphy J.P., Shamp R.J. et al. Pediatric surgery. Third edition.— W. B. Saunders Company, 2000.
2. Puri P. Hollwarth Pediatric surgery // Lewis Spitz Gastric transposition for oesophageal replacement.— 2006. — 77 s.
3. Електронний ресурс.— Режим доступу: <http://mediclab.com.ua>.

Первый опыт проведения пластики пищевода с помощью антиперистальтической желудочной трубки

А.В. Чернов, С.Н. Рыбас, А.В. Николенко, Е.Д. Нелепенко, Л.В. Чернова, Р.Б. Копач

Херсонская областная детская клиническая больница

В статье приведены данные о методах заместительной пластики пищевода и рассказано о собственном опыте проведения пластики пищевода с применением антиперистальтической желудочной трубки. Описаны особенности этой процедуры и комплексное лечение ребенка после пластики пищевода с проявлениями демпинг-синдрома.

Ключевые слова: дети, пластика пищевода желудочным цилиндром.

The first experience of esophagus plasty using antiperistaltic gastric tube

A.V. Chernov, S.N. Rybas, A.V. Nikolenko, E.D. Nelepenko, L.V. Chernova, R.B. Kopach

Kherson Regional Children's Clinical Hospital

The methods of replaceable esophagoplasty and own experience of esophagoplasty using antiperistaltic gastric tube were observed in this article. Esophagoplasty peculiarities and complex treatment of child after esophagoplasty and «dumping» syndrome were also discussed.

Key words: children, esophagoplasty, stomach tube.