

В.В. Скиба^{1,4,5}, В.Ф. Рибальченко^{2,4}, О.В. Іванько^{1,4,5},
О.Г. Зінчук⁴, В.М. Бадах³, В.П. Бочаров³

Хірургічне лікування інфільтратів черевної порожнини у підлітків з використанням струменевого гідроскальпеля

¹Національний медичний університет імені О.О. Богомольця, м. Київ, Україна

²Національна медична академія післядипломної освіти імені П.Л. Шупика, м. Київ, Україна

³Національний авіаційний університет, м. Київ, Україна

⁴Київський медичний університет УАНМ, м. Київ, Україна

⁵Київська міська клінічна лікарня №1, м. Київ, Україна

PAEDIATRIC SURGERY.2017.1(54):32-38; doi 10.15574/PS.2017.54.32

Мета – покращення результату хірургічного лікування підлітків з інфільтративно-запальними процесами черевної порожнини з використанням струменевого гідроскальпеля.

Клінічний матеріал і методи. У хірургічних відділеннях Київської міської клінічної лікарні №1 з 2008 р. по 2016 р. знаходились на лікуванні 52 підлітки віком 17–18 років з інфільтратами черевної порожнини. Хворих чоловічої статі було 31 (59,61%), жіночої – 21 (40,39%). При госпіталізації проводилось загальноклінічне, рентгенологічне та ультразвукове дослідження органів черевної порожнини.

Висновки. Діагностика інфільтративно-запальних процесів черевної порожнини здебільшого (до 88,46%) не викликає сумнівів, проте у 11,54% випадків наявна атипівність клінічної картини, яка на певний час змінює тактику ведення – до розвитку перитоніту. Використання методу дисекції інфільтративно-запальних тканин струменевим гідроскальпелем дозволяє прецизійне відділення органних структур кишечника від великого сальника та паренхіматозних органів без пошкодження анатомічних структур. Встановлено, що потік розчину струменевого гідроскальпеля дозволяє відчистити очеревину від наслідків інфільтративно-запальних змін, а за рахунок цього вдається мінімізувати пошкодження анатомічних структур, скоротити час операції та отримати добрі результати.

Ключові слова: запальні процеси черевної порожнини, діагностика, лікування, струменевий гідроскальпель.

THE SURGICAL TREATMENT OF AN ABDOMINAL CAVITY INFILTRATIONS AMONG ADOLESCENTS USING JET HYDRO SCALPEL

V.V. Skiba^{1,4,5}, V.F. Rybalchenko^{2,4}, O.V. Ivanko^{1,4,5}, A.G. Zinchuk⁴, V.M. Badakh³, V.P. Bocharov³

¹National Medical University named after AA Bogomolets, Kyiv, Ukraine

²Natsional Medical Academy of Postgraduate Education named after P.L. Shupyk, Kiev, Ukraine

³Natsiona Aviation University, Kiev, Ukraine

⁴Kiev UANM Medical University, Ukraine

⁵Kyiv City Clinical Hospital №1, Ukraine

Purpose – to improve the results of the surgical treatment among adolescents with an infiltrative-inflammatory process of the abdominal cavity among adolescents using jet hydro scalpel.

Patients and methods. In the surgical departments of the Kyiv City Clinical Hospital №1 from 2008 till 2016 there were on treatment 52 adolescents aged 17-18 years with the infiltration of the abdominal cavity. Male patients - 31 (59.61%), female - 21 (40.39%). During the hospitalization there were conducted the clinical and radiological ultrasound of the abdominal cavity.

Conclusions. The infiltrative-inflammatory processes of an abdominal cavity in most cases, (88.46%) do not cause doubts in the diagnostics, but 11.54% has an atypical clinical picture that temporarily changes the conducting tactics – to the peritonitis development. Using the method of the dissection infiltrative-inflammatory tissues with the jet hydro scalpel allows to conduct a precise separation of the intestinal organ structures from the large omentum and parenchymal organs without damaging anatomical structures. It is established that the flow solution of the jet hydro scalpel allows you to clear an abdomen from the effects of infiltrative-inflammatory changes and it becomes possible to minimize the damage of anatomical structures, to reduce the operation time and get a good results.

Key words: inflammation of the abdomen, diagnostics, treatment, jet hydro scalpel.

Хирургическое лечение инфильтратов брюшной полости у подростков с использованием струйного гидроскальпеля**В.В. Скиба^{1,4,5}, В.Ф. Рыбальченко^{2,4}, А.В. Иванько^{1,4,5}, А.Г. Зинчук⁴, В.М. Бадах³, В.П. Бочаров³**¹Национальный медицинский университет имени А.А. Богомольца, г. Киев, Украина²Национальная медицинская академия последиplomного образования имени П.Л. Шупика, г. Киев, Украина³Национальный авиационный университет, г. Киев, Украина⁴Киевский медицинский университет УАНМ, Украина⁵Киевская городская клиническая больница №1, Украина**Цель** – улучшение результата хирургического лечения подростков с инфильтративно-воспалительными процессами брюшной полости с использованием струйного гидроскальпеля.**Пациенты и методы.** В хирургических отделениях Киевской городской клинической больницы №1 с 2008 г. по 2016 г. находились на лечении 52 подростка в возрасте 17–18 лет с инфильтратами брюшной полости. Больных мужского пола было 31 (59,61%), женского – 21 (40,39%). При госпитализации проводилось общеклиническое, рентгенологическое и ультразвуковое исследование органов брюшной полости.**Выводы.** Инфильтративно-воспалительные процессы брюшной полости в большинстве случаев (88,46%) не вызывают сомнений в диагностике, однако в 11,54% присутствует атипичность клинической картины, которая на время меняет тактику ведения – к развитию перитонита. Использование метода диссекции инфильтративно-воспалительных тканей струйным гидроскальпелем позволяет провести прецизионное отделение органных структур кишечника от большого сальника и паренхиматозных органов без повреждения анатомических структур. Установлено, что поток раствора струйного гидроскальпеля позволяет очистить брюшину от последствий инфильтративно-воспалительных изменений, а за счет этого удается минимизировать повреждения анатомических структур, сократить время операции и получить хорошие результаты.**Ключевые слова:** воспалительные процессы брюшной полости, диагностика, лечение, струйный гидроскальпель.**Вступ**

Гострі та хронічні хірургічні захворювання черевної порожнини, що проявляються запальними процесами, є актуальною проблемою. Здебільшого такі захворювання на початку мають атипову клінічну симптоматику; на тлі нераціонального використання антибіотиків виникає стійкість флори та, незважаючи на застосування новітніх технологій, оперативне лікування може мати незадовільний результат [1,2,5,10,11].

Ускладнені форми гострого апендициту з проявами інфільтратів та обмежених апендикулярних абсцесів становлять до 75% випадків ургентних оперативних втручань у хворих хірургічних відділень. Деструктивні форми гострого апендициту складають до 76% випадків, з яких у 43% є перфорація апендикулярного відростка, що призводить до розвитку інфільтратів та абсцесів черевної порожнини. Зазвичай при такому перебігу недуги апендикулярний інфільтрат, як ускладнення, діагностується у від 0,2% до 14,6% клінічних спостережень, а супутнє контактне гнійне запалення великого сальника діагностується у 30% пацієнтів віком до 7 років і у 70% старше 7 років [1,2,5,11].

Особливості дитячого організму та наявність супутніх гематологічних і запальних недуг, у тому числі імунodefіцитних станів, змінюють не тільки симптоматику, але й перебіг самого запального процесу апендикулярного відростка. У частини пацієнтів при запаленні та перфорації апендикулярного відростка розвивається периапендикулярний абсцес, який складає, за даними різних дослідників, від 1,5% до 12,6%, а стінками абсцесу є навколоапендикулярні тканини, у тому числі стінки кишки та сальник [1,2,5,10,11].

Незважаючи на застосування новітніх методів діагностики та хірургічного лікування з використанням сучасних антибактеріальних препаратів, і до сьогодні при ускладненому перебігу деструктивного апендициту з формуванням інфільтрату та абсцесу спостерігаються стабільні показники летальності, які становлять від 0,2% до 0,4%; при апендикулярному перитоніті з органною та поліорганною недостатністю вони варіюють від 0,7% до 23% [1,2,10,11], а при непрохідності кишечника показники летальності сягають 78,5% [11]. Провідну роль у летальності грає не лише своєчасність проведення операції із санації гнійно-перфоративного осередку апендикулярного відростка, але й стійкість патогенної мікрофлори до сучасних антибактеріальних та протигрибкових препаратів.

Аналіз наукової медичної літератури з проблеми лікування запальних процесів черевної порожнини різної етіології, у тому числі апендикулярного походження, показує обмежений досвід використання струменевого гидроскальпеля у хворих усіх вікових груп [6–9]. У практичній хірургії використання струменевого гидроскальпеля зазвичай має лише описовий характер при діабетичній стопі, пухлинах паренхиматозних органів та нервової системи [3,4,12–16].

Таким чином, лікування запальних процесів черевної порожнини апендикулярного походження у дітей та підлітків є актуальною проблемою та вимагає удосконалення підходів, у тому числі з використанням струменевого гидроскальпеля

Мета роботи – покращення результатів хірургічного лікування підлітків з інфільтративно-запальними процесами черевної порожнини з використанням струменевого гидроскальпеля вітчизняного виробництва.

Сучасні дослідження

Матеріал і методи дослідження

У хірургічних відділеннях Київської міської клінічної лікарні №1 з 2008 р. по 2016 р. знаходилися на лікуванні 52 підлітки віком 17–18 років з інфільтратами черевної порожнини. Хворих чоловічої статі було 31 (59,61%), жіночої – 21 (40,39%). При госпіталізації проводилося загальноклінічне обстеження крові та сечі у всіх хворих. Рентгенологічне дослідження – оглядова рентгенографія органів черевної порожнини у вертикальному та поліпозиційному положенні – проводилося 25 (41,17%) хворим. УЗ-дослідження органів черевної порожнини проведено усім хворим, а дослідження стану кровотоку в кишечнику – кольорове дуплексне картування – 48 (92,30%) хворим.

Результати дослідження та їх обговорення

За результатами аналізу перебігу недуги та результатами доопераційного та інтраопераційного дослідження встановлено, що причинами розвитку запального процесу було запалення апендикулярного відростка у 49 (94,23%) та дивертикулу Меккеля у 3 (5,77%) хворих. Впродовж першої доби госпіталізовано 8 (15,38%), на другу добу – 19 (36,53%), на третю добу – 25 (48,09%) хворих. При госпіталізації загальний стан розцінено як середньої важкості у 10 (19,23%), важкий – у 26 (50,00%), вкрай важкий – у 16 (30,77%) хворих з ознаками поліорганної недостатності (олігурія). Аналіз клінічної картини показав, що синдром блювання мали 43 (82,69%) хворих, з яких у 12 (23,07%) блювання було нестерпним, з гикавкою. Абдомінальний больовий синдром, незалежно від прийому їжі та положення, мали всі хворі, з них у 22 (42,30%) біль був переймоподібним, а у 40 (57,7%) – постійним. Огляд грудної та черевної порожнини показав, що у всіх хворих дихання мало вид грудного, верхні відділи черевної стінки брали участь в акті дихання тільки у 12 (23,07%) хворих. Під час огляду асиметрія передньої черевної стінки встановлена у 51 (98,07%) пацієнта, із них асиметрія правих та лівих відділів була у 26 (50,0%), а верхніх і нижніх – у 25 (48,07%) хворих. У 1 (1,93%) пацієнта черевна порожнина не була здутою, але хворий мав виразний абдомінальний больовий синдром переймоподібного характеру. За результатами анамнезу встановлено, що на початку захворювання всі пацієнти не мали порушення випорожнення, проте через добу від початку у 5 (9,61%) хворих не було відходження кишкових газів, а у 13 (25,0%) через дві доби були відсутні випорожнення. Натомість у 34 (65,39%) хворих були парадоксальні випорожнення з тенезмами. Постановка очисної клізми у при-

ймальному відділенні 18 (34,61%) хворим була вдалою у всіх випадках – отримані випорожнення і відходження кишкових газів.

Ректальне дослідження проведено всім хворим. Болючість та нависання склепіння встановлено у 34 (65,39%) хворих. Бімануальне обстеження дозволило встановити інфільтрат у 36 (69,23%) хворих. Ректальне дослідження не було інформативним лише у 16 (30,76%) хворих, які мали локалізований запальний процес (інфільтрат), як медіально, так і вище порожнини тазу – по правому фланку.

Моніторинг лабораторних даних на момент госпіталізації та під час підготовки до операції вказував на запальні зміни у всіх пацієнтів: лейкоцитоз від 10 до 15×10^9 л – у 28 (53,84%), більше 15×10^9 л – у 17 (32,69%) хворих. Встановлено збільшення паличкоядерних нейтрофілів від 10 до 15×10^9 л у 46 (88,46%), а більше 15×10^9 л – у 6 (11,54%) хворих.

Інтотоксикаційний синдром на тлі гнійно-запального процесу, що був основною причиною розвитку анемії, з показниками гемоглобіну менше 100 г/л встановлено у 34 (65,38%) хворих, а білкові порушення (гіпопротеїнемія) діагностовано у 32 (61,53%) хворих. Електролітні порушення встановлено у 49 (94,23%) хворих. В аналізі сечі лейкоцитурія до 15 – 25 лейкоцитів у полі зору встановлена у 35 (67,30%), а еритроцитурія – у 17 (32,7%) хворих.

Результати рентгенологічного дослідження показали, що на тлі паретичного кишечника встановлено рівні рідини – чаші Клойберга – у 5 (9,61%) хворих, а у 20 (38,46%) хворих петлі були значно збільшеними в стадії субкомпенсації.

За даними УЗД, інфільтрати черевної порожнини встановлено у всіх хворих, з яких у 23 (44,23%) правий нижній квадрат, а у 29 (55,77%) – вся права та середня частина черевної порожнини. У 6 (11,53%) хворих за даними УЗД встановлена відсутність перистальтики у середніх та нижніх відділах кишечника, а у 2 (3,84%) – маятникоподібні рухи у середній частині. Вільна рідина встановлена в порожнині малого тазу у 34 (65,39%) пацієнтів, а у 18 (34,61%) – по правому фланку. Ультразвукові ознаки абсцедування встановлено у 47 (90,38%) хворих.

Таким чином, за даними комплексного дослідження хворих встановлено, що у 6 (11,54%) пацієнтів була атипова клінічна симптоматика перебігу захворювання – відсутність від одного до двох симптомів класичного перебігу запального процесу черевної порожнини (мали ознаки мезаденіту на тлі антибактеріальної терапії), що в більшості випадків затримувало радикальний процес хірургічного лікування недуги – проведення апендектомії.




Рис. 1. Скальпель гідроструменевий у зібраному стані



Рис. 2. Контейнер з робочою рідиною – фізіологічним розчином, вставлений у витиснювач рідини

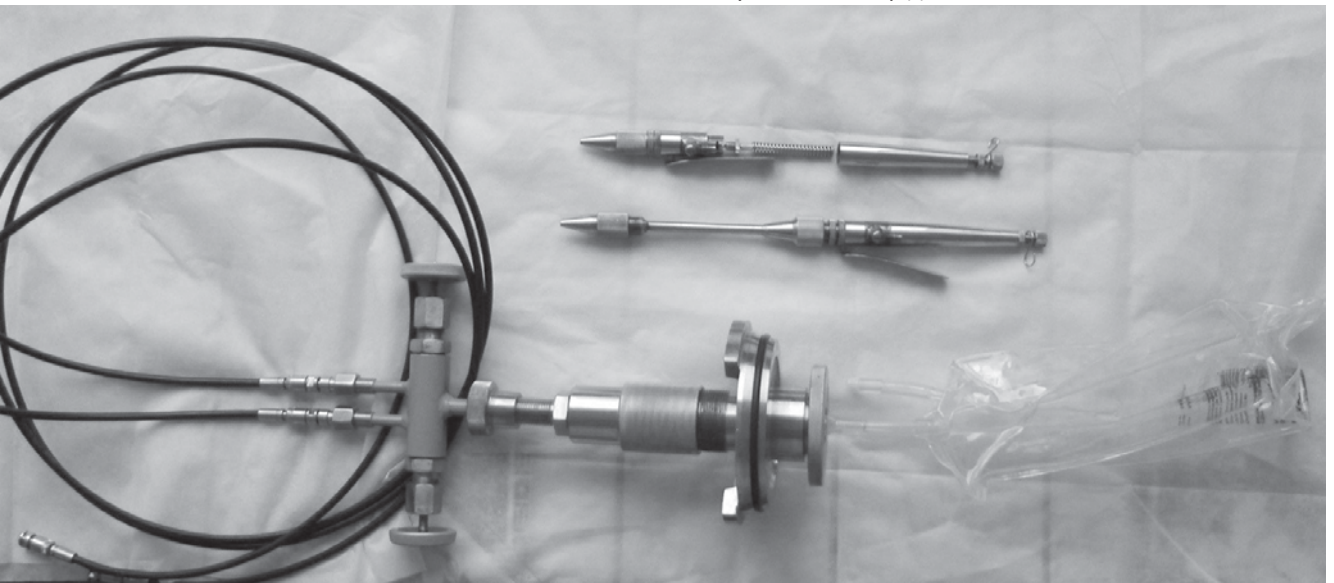


Рис. 3. Струменеві гідроскальпелі та з'єднувальні шлагги – гнучкий трубопровід

Після передопераційної підготовки всі хворі були прооперовані з використанням струменевого гідроскальпеля. Критерієм готовності до операції вважаємо відновлення ОЦК та наявність сечі. У передопераційному періоді всі хворі отримали антибактеріальну терапію з метою профілактики інфекційних ускладнень.

У клінічній роботі використаний вітчизняний апарат «Струменевий гідроскальпель», який розроблений в Аерокосмічному інституті Національного авіаційного університету України (рис. 1–3).

Як представлено на рис. 1, у системі живлення скальпеля використовуються два балони стислого повітря і два витиснювачі з еластичним ємностями, що дозволяє збільшити час роботи пристрою від однієї заправки стислим повітрям, а також вибрати об'єм робочої рідини залежно від тривалості операції. Система вентилів дозволяє подавати стисле повітря в один з витиснювачів залежно від їх використання.

На рис. 2 показано, що еластична ємність являє собою стандартний полімерний контейнер з рідиною –

Сучасні дослідження

фізіологічним розчином, а ущільнення ємності здійснюється за рахунок деформації гумової кірки контейнера. Подача робочої рідини з гідрокамери в гнучкий трубопровід здійснюється шляхом прокалювання гумової кірки голкою з каналом, розташованим по її осі. Гідроблок з двома відсічними вентилями для під'єднання двох насадок (двох видів гідроскальпелів) встановлюють на один з витиснювачів.

Використання під'єднаних двох видів гідроскальпелів (рис. 3) підвищує надійність пристрою за рахунок резервування, а також зручність роботи хірурга, який може застосовувати насадки з різним діаметром сопла без заміни та втрати часу під час проведення операції.

Використання з метою розділення інфільтратів струменевого гідроскальпеля дозволяє запобігти значній кількості недоліків стандартного розділення запального та спайкового процесу черевної порожнини: десерозації, гематом, кровотечі. Встановлено, що струмінь фізіологічного розчину розділяє живі тканини, які мають різну щільність та різну клітинну будову. Сутність анатомічного методу розділення тканин струменевим гідроскальпелем полягає у можливості дозованого тиску струменя розчину, що дозволяє здійснити розділення тканинних шарів різної еластичності і міцності. Таким чином, завдяки селективності дії, вдається провести щадне прецизійне анатомічне розсічення тканин у їхній межовій зоні з урахуванням конкретних анатомічних та фізичних властивостей тканин. Розробниками та науковими дослідженнями встановлено, що водний струмінь фізіологічного розчину утворює простір розширення, рідке середовище, яке надходить в цей простір, розсовує тканину, тобто розсікає її.

Хірургічне лікування інфільтративно-запальних процесів черевної порожнини

Хірургічний доступ визначали залежно від поширення інфільтративних процесів черевної порожнини та реакції очеревини – прояви перитонізму. Оперативний доступ виконувався з метою усунення інфільтративно-запального процесу та санації черевної порожнини. Серединний доступ використано у 39 (75,0%), у 13 (25,0%) – правобічний трансректальний. При ревізії встановлено, що вміст черевної порожнини був гнійним у 33 (63,46%), серозно-гнійним – у 15 (28,84%) та серозним – у 4 (7,7%) хворих. Виходячи з даних ревізії черевної порожнини, встановлено, що великий сальник брав участь у всіх інфільтративно-запальних утвореннях, а у 18 (34,61%) хворих пасма сальника окрім інфільтрату були фіксовані у порожнині малого тазу – місце накопичення гнійного вмісту. За результатами ревізії черевної

порожнини, інфільтративно-запальний процес у кожного хворого мав свої особливості. Так, у 38 (73,07%) хворих стінками обмеженого запального процесу була тонка кишка, а у 14 (26,93%) – висхідна товста та брижа тонкого кишечника. Верхньою межею інфільтративно-запального процесу у 36 (69,23%) хворих була поперечно-ободова кишка, а у 16 (30,77%) – стінка жовчного міхура. Розділення інфільтративно-запального процесу проводили у всіх хворих струменевим гідроскальпелем, що дозволило запобігти травматизації при відділенні від кишки та очеревини па підійти до осередка запалення – апендикулярного відростка у 49 (94,23%) та дивертикулу Меккеля у 3 (5,77%) хворих з мінімальною травматизацією та втратою крові. Інтраопераційно встановлено, що у всіх хворих апендикулярний відросток був змінений: гангренозний – у 37 (71,15%), флегмонозний – у 12 (23,07%). Після розділення інфільтративно-запального процесу встановлена прикрита перфорація апендикулярного відростка у 42 (80,76%), із яких на верхівці у 12 (23,07%); калові камінці, що були причиною перфорації, виявлено у 18 (34,61%) хворих. Усім хворим проведена апендектомія стандартно із зануренням кульги під кисетний шов. У 3 (4,41%) хворих після розділення інфільтративно-запального процесу встановлено деструктивні зміни дивертикулу Меккеля на широкій основі, що потребувало проведення сегментарної резекції тонкої кишки. У цих хворих візуальні зміни в апендикулярному відростку були вторинними, що також потребувало видалення останнього. За допомогою струменевого гідроскальпеля вдалося відділити всі складові інфільтративно-запального процесу, а саме відділити весь великий чепець. У всіх хворих встановлено інфільтративно-запальні зміни у великому сальнику після його відділення. З причини гнійно-запального процесу в самому сальнику (наявність мікроабсцесів) проведена його резекція: обмежена – у 15 (28,84%), субтотальна – у 29 (55,76%), тотальна – у 8 (15,4%) пацієнтів. Впродовж всіх операцій та з метою гемостазу використовували метод електрозварювання живих м'яких тканин апаратом «Патонмед-3000». Дренування черевної порожнини проведено двопросвітним дренажем у 36 (69,23%) пацієнтів. Усі хворі отримували інфузійну та антибактеріальну терапію. Дренажі змінювали та видаляли за відсутності виділень з черевної порожнини за індивідуальними показаннями.

Клінічне спостереження. Хворий К., 18 років, госпіталізований у хірургічне відділення через 39 годин від початку недуги – абдомінального болювого синдрому. За добу до початку болювого

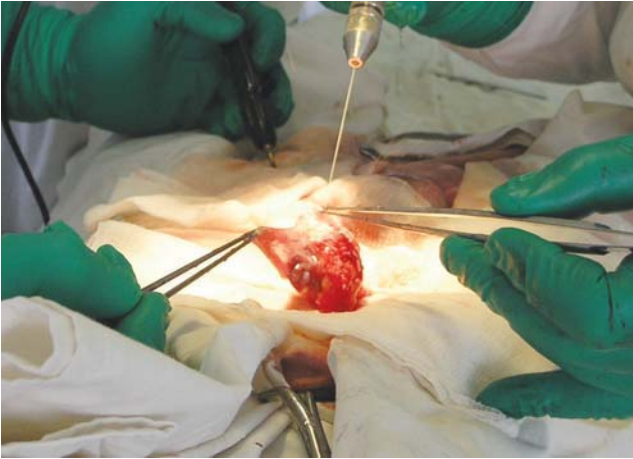

Рис. 4. Початок розділення інфільтративно-запального процесу за допомогою струменевого гідроскальпеля – відділення сальника від кишки

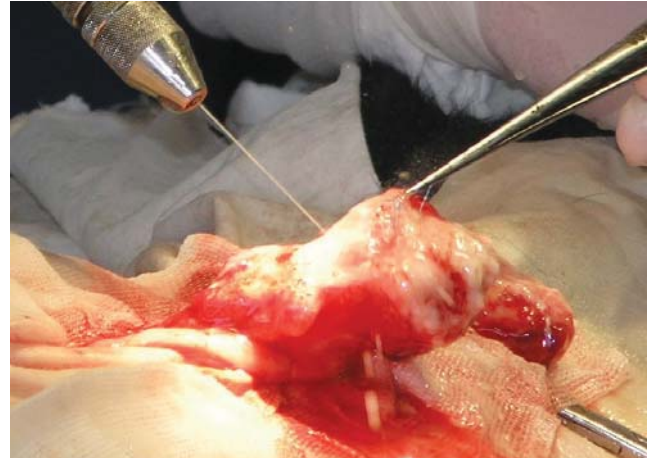


Рис. 5. Продовження розділення інфільтративно-запального процесу за допомогою струменевого гідроскальпеля – відділення пасма великого сальника

синдрому мав погіршність у харчуванні, був у до-розі, а тому невчасно звернувся по медичну до-помогу. При госпіталізації загальний стан середнього ступеня важкості, температура – 37,9°C, Ps – 126 на хвилину, ЧД – 28 на хвилину. Язик обкладений білим нальотом, сухий. Шкірні покриви блідо-рожеві. Скарги на виразні болі, більше праворуч, а також неможливість ходити – біль віддає у ногу, блювання, нудоту та відсутність апетиту, а також неоформлені рідкі випорожнення. Живіт асиметричний, майже не бере участі у диханні, при пальпації визначається болючість у правій половині черевної порожнини. При поверхневій та глибокій пальпації встановлено праворуч від пупка конгломерат помірної щільності болючий, глибока пальпація неможлива. Симптоми подразнення черевної порожнини позитивні. Дані оглядової рентгенографії черевної порожнини показали наявність «стоячого кишечника» з дилатацією петель та поодинокі невеликих розмірів чаші Клойбера у верхніх відділах. За даними УЗД визначається неоднорідний інфільтрат черевної порожнини, який займає всю праву половину, перистальтика кишечника від зменшеної до відсутньої, а також встановлена вільна рідина в порожнині малого тазу. Ректальне дослідження: болючість при введенні пальця та визначається нависання переднього склепіння, а також визначається нижня межа інфільтрату. Діагноз: «Абсцедуючий інфільтрат черевної порожнини, перитоніт». Операція. Середина лапаротомія. При ревізії встановлено інфільтрат черевної порожнини 20x35 см із серозно-гнійним вмістом, а також множинні спайки великого сальника в порожнину тазу – місце формування абсцесу дугласового простору. За допомогою струменевого гідроскальпеля проведено розділення інфільтра-

тивно-запального процесу – інфільтрат розділений (рис. 4 та 5) і встановлено, що причиною є гангренозно-перфоративний апендицит. Великий сальник повністю відділений від інфільтративного та спайкового процесу в порожнину малого тазу. Виконана апендектомія із зануренням кульги в кистетний шов. Враховуючи, що великий чепець брав участь у інфільтративно-гнійному та спайковому процесі, останній відділений від ободової кишки та видалений разом зі спайками – субтотальна резекція. Черевна порожнина промита та дренована двопротівними дренажами. Після операції пацієнт переведений у відділення інтенсивної терапії. Перистальтика кишечника відновилась на четверту добу. У хірургічне відділення переведений на п'яту добу. На 10-у добу виписаний з клініки.

Таким чином, метод хірургічного лікування з використанням для розділення інфільтративно-запального процесу струменевого гідроскальпеля має щадну, нетравматичну дію на стінку кишки та очеревину і судини при розділенні запального процесу, що сприяє більш адекватному відновленню стану кишечника, зменшенню набряку і, як наслідок, ранньому відновленню перистальтики після хірургічного лікування, а в подальшому – відсутності абдомінальних дискомфортних проявів недуги.

Резекції кишечника проведені у 3 (5,76%) пацієнтів з причини дивертикулу Меккеля – сегментарна резекція 10–15 см. Усім хворим після проведення резекції виконана декомпресія привідного та відвідного відділу кишечника з подальшим накладенням анастомозу «кінець в кінець» дворядним швом.

Усі хворі після лікування виписані з клініки. Оглянуті через шість місяців та рік, скарги відсутні, розвиваються відповідно до віку.

Сучасні дослідження

Висновки

Діагностика інфільтративно-запальних процесів черевної порожнини здебільшого не викликає сумнівів (до 88,46%), проте у 11,54% хворих наявна атипівність клінічної картини, яка на певний час змінює тактику ведення – до розвитку перитоніту.

Використання методу дисекції інфільтративно-запальних тканин струменевим гідроскальпелем дозволяє прецизійне відділення органних структур кишечника від великого сальника та паренхіматозних органів без пошкодження анатомічних структур.

Потік розчину струменевого гідроскальпеля дозволяє відчистити очеревию від наслідків інфільтративно-запальних змін, за рахунок чого вдається мінімувати пошкодження анатомічних структур, скоротити час операції та отримати добрі результати.

Література

1. Аверин В. И. Лечение аппендикулярного перитонита у детей на современном этапе / В. И. Аверин, А. И. Гринь, А. И. Севковский // Хирургия. Восточная Европа. – 2015. – № 3. – С. 82–86.
2. Грона В. М. Етіопатогенетичні механізми розвитку первинного оментиту в дітей / В. М. Грона, Ж. Тейшейра, К. В. Грона // Здоровье ребенка. – 2009. – № 2. – С. 73–74.
3. Зінчук О. Г. Використання струменевого гідроскальпеля в оперативній онкопроктології // Клінічна хірургія. – 2016. – № 10.3 – С. 27–28.
4. Использование водоструйной диссекции в комплексном лечении осложненных форм диабетической стопы / Анищенко В. В., Ганичев Д. А., Басс А. А., Васильев С. Л. // Бюллетень РАМН. – 2013. – Т. 33, № 3. – С. 63–66.
5. Рибальченко В. Ф. Гострий оментит у дітей: класифікація та вибір хірургічної тактики / В. Ф. Рибальченко, П. С. Русак // Шпитальна хірургія. – 2014. – № 1 – С. 88.
6. Скиба В. В. Использование жидкостной струи высокого давления при диссекции тканей в хирургической практике / В. В. Скиба, С. Й. Хмельницький, И. А. Сухин // Актуальні

проблеми сучасної медицини: Вісн. Укр. мед. стомат. академії. – 2008. – Т. 8, вип. 1–2(21–22). – С. 130–132.

7. Скиба В. В. Диссекция тканей струей жидкости под высоким давлением в хирургической практике / В. В. Скиба, С. Й. Хмельницький, И. А. Сухин // Кліні. хірургія. – 2008. – № 4–5. – С. 30–31.
8. Скиба В. В. Использование жидкостной струи высокого давления при диссекции тканей в хирургической практике / В. В. Скиба, С. Й. Хмельницький, И. А. Сухин // Хірургія України. – 2008. – № 4(28). – С. 94–97.
9. Скиба В. В. Використання рідинно-струминного диссектора при хірургічному лікуванні запальних інфільтратів черевної порожнини / В. В. Скиба, І. А. Сухин, О. М. Білиловець // Актуальні проблеми сучасної медицини: Вісн. Укр. мед. стомат. акад. – 2011. – Т. 11, вип. 1(33). – С. 121–123.
10. Ультрасонографія в діагностиці гострого апендициту в дітей / А. А. Переяслов, Л. Є. Борова, А. І. Бобак [та ін.] // Хірургія дитячого віку. – 2013. – № 3. – С. 59–63.
11. Хирургия детского возраста: учебник / В. И. Сушко, Д. Ю. Кривченя, В. А. Дегтярь [и др.]; под ред. В. И. Сушко, Д. Ю. Кривчени. – Киев: Медицина, 2014. – 568 с.
12. Dissecting with the high-pressure water-jet. Standards of Surgical Techniques in Liver Metastases / H. G. Rau, A. Zimmermann, C. Wardemann, F. W. Schildberg // Chirurgische Gastroenterologie. – 2003. – Vol. 19. – P. 333–339.
13. New Comparative Study from Canada about Living Organ Donors in favor of the helix hydro-jet. / S. A. Shah, D. R. Grant [et al.]: Analysis and Out comes of Right Lobe Hepatotomy in 101 Consecutive Living Donors // American Journal of Transplantation. – 2005. – Vol. 5. – P. 2764–2769.
14. Piek J. Water-jet dissection in neurosurgical procedures: clinical results in 35 patients / J. Piek, J. Oertel, M. R. Gaab // Journal of Neurosurgery. – 2002. – Vol. 96. – P. 690–696.
15. Total mesorectal excision with the water-jet dissection. Technique and results / F. Köckerling, C. Yildirim [et al.] // Techniques in Coloproctology, Springer Milan. – 2004. – Vol. 8, Suppl. 1. – P. 217–225.
16. Water-jet dissection for hepatectomies – higher efficacy and safety with helix hydro-jet! / C. M. Vollmer, E. Dixon, A. Sahajpal [et al.]: Water-jet dissection for parenchymal division during hepatectomy. HPB // Official Journal of The International Hepato Pancreato Biliary Association. – 2006. – Vol. 8, Number 5/ October. – P. 377–385.

Відомості про авторів

Скиба Володимир Вікторович – д.мед.н., проф., лауреат державної премії України в галузі науки і техніки, заслужений діяч науки і техніки України, зав. каф. хірургічних хвороб з курсом дитячої хірургії Київського медичного університету УАНМ, директор Дарницького хірургічного центру в м. Києві.

Рибальченко Василь Федорович – д.мед.н., проф., професор каф. дитячої хірургії НМАПО імені П.Л. Шупика. Адреса: м. Київ, вул. Дорогожицька, 9.

Іванько Олександр Вікторович – к.мед.н., доц. каф. хірургічних хвороб з курсом дитячої хірургії Київського медичного університету УАНМ, Гол. лікар Київської міської клінічної лікарні №1. Адреса: м. Київ, шосе Харківське, №121; тел. (044) 564-65-34.

Зінчук Олександр Григорович – зав. хірургічного відділення Київського медичного університету УАНМ, м. Київ.

Бадах Валерій Миколайович – к.тех.н., с.н.с., в.о. зав. каф. гідрогазових систем Навчально-наукового Аерокосмічного інституту Національного авіаційного університету.

Бочаров Віктор Пантелійович – д.мед.н., проф. каф. гідрогазових систем Навчально-наукового Аерокосмічного інституту Національного авіаційного університету.

Стаття надійшла до редакції 28.01.2017 р.