

Клінічний випадок

УДК 616.23-003.6-089.81

А.В. Глуткин¹, В.К. Сергиенко¹, В.А. Кажина², А.И. Клочко², А.В. Денисик², А.В. Хмеленко²

Клинический случай длительного нахождения инородного тела в дыхательных путях ребёнка

¹УО «Гродненский государственный медицинский университет», г. Гродно, Беларусь

²УЗ «Гродненская областная детская клиническая больница», г. Гродно, Беларусь

PAEDIATRIC SURGERY.2017.2(55):114-116; doi 10.15574/PS.2017.55.114

В статье описывается клинический случай длительного нахождения инородного тела (куриная косточка) в правом главном бронхе у ребёнка в возрасте до двух лет. Подробно описаны клиническая картина, диагностика и возникшие осложнения после аспирации. На основании изученных данных выбрана оптимальная методика и тактика для удаления инородного тела из дыхательных путей ребёнка.

Ключевые слова: ригидная бронхоскопия, дыхательные пути, инородное тело, дети.

A clinical case of long-term presence of a foreign body in the respiratory tract of a child

A.V. Hlutkin¹, V.K. Serhiyenko¹, V.A. Kazhina², A.I. Klochko², A.V. Dzianisik², A.V. Khmialenka²

¹Educational Establishment «Grodno State Medical University», Belarus

²Health Care Institution «Grodno Regional Children's Clinical Hospital», Belarus

The article describes a clinical case of long-term presence of a foreign body (chicken bone) in the right main bronchus in a child up to two years. The clinical picture, diagnosis and complications arising after the aspiration are described in details. Based on the study data, an optimal method and tactics of a foreign body removal from the airway of a child are chosen.

Key words: rigid bronchoscopy, the airways, foreign body, children.

Клінічний випадок тривалого перебування стороннього тіла у дихальних шляхах дитини

А.В. Глуткин¹, В.К. Сергієнко¹, А.В. Денисик², В.А. Кажина², А.И. Клочко²,
А.В. Денисик², А.В. Хмеленко²

¹УО «Гродненський державний медичний університет», м. Гродно, Білорусь

²УЗ «Гродненська обласна дитяча клінічна лікарня», м. Гродно, Білорусь

У статті описується клінічний випадок тривалого перебування стороннього тіла (куряча кісточка) у правому головному бронху у дитини віком до двох років. Докладно описана клінічна картина, діагностика і виниклі ускладнення після аспірації. На підставі вивчених даних обрані оптимальна методика і тактика для видалення чужорідного тіла із дихальних шляхів дитини.

Ключові слова: ригідна бронхоскопія, дихальні шляхи, чужорідне тіло, діти.

Вдыхание инородного тела (ИТ) у детей раннего возраста встречается редко, но такое состояние потенциально смертельно. Данная проблема в педиатрии остаётся актуальной, несмотря на то, что в мировой литературе имеется большое количество публикаций [1-4].

В Гродненской областной детской клинической больнице с целью исследования трахеобронхиального дерева (ТБД) и удаления инородных тел из дыхательных путей используется ригидная бронхоскопия. За период с 2005 г. по 2017 г. в отделении анестезиологии и реанимации ригидная бронхоскопия проведена в 117 случаях у пациентов с диагнозом «Иноородное тело дыхательных путей» (ИТДП). По экстренным показаниям выполнено 45 (38,25%) бронхоскопий в связи с развитием у детей

острой (прогрессирующей) дыхательной недостаточности, по плановым показаниям – 72 (61,75%). Из них детям до года выполнено 10 (8,5%) исследований, от года до трёх лет – 80 (68,2%), от трёх до шести лет – 14 (12,2%) и в возрасте от 6 лет и старше помощь оказана 13 (11,1%) детям.

Основной причиной аспирации, в большинстве стран мира и в Республике Беларусь, являются продукты питания – арахис, семена подсолнечника и т.д. [6,7]. По нашим данным, у детей в Гродненской области на первом месте в качестве причины аспирации находятся различные виды орехов (33,75%); далее идут семечки подсолнечника, арбуза, яблок (23,75%) и другие ИТ органического происхождения: фасоль, рыбная кость, конфеты (17,5%) [5]. Это может быть объяснено культурными, региональными и пищевыми приоритетами

общества. Из неорганических инородных тел наиболее часто встречаются металлические и пластмассовые детали от игрушек и канцелярских изделий – 9%. Такие же данные в странах Европы и США, на их долю приходится не более 10% случаев [4]. В трёх случаях нам не удалось определить характер ИТ из-за длительности нахождения его в трахеобронхиальном дереве и у 8 (9,1%) пациентов вовсе не обнаружено ИТ при проведении бронхоскопии.

Однако не всегда вышеописанные случаи можно легко диагностировать. Когда на фоне полного благополучия, во время еды или игры, возникает приступообразный кашель, цианоз кожных покровов, охриплость голоса или затруднение дыхания, – всё это указывает на попадание ИТ в дыхательные пути. Эти симптомы развиваются сразу после аспирации [1,3,6]. Если данное событие замечено родителями вовремя, то постановка диагноза не затруднена. Ребенок госпитализируется в больницу для проведения экстренной либо плановой бронхоскопии. Когда данное событие осталось незамеченным и нет никаких клинических или лабораторных подтверждений наличия ИТ, то пациент может быть госпитализирован с диагнозом обструктивного бронхита, бронхиальной астмы, а при запущенных случаях – пневмонии из-за поздней диагностики.

Приводим **наше наблюдение**. Ребенок Г., 17.09.2015 г. р. 1 год 4 мес.), поступил в отделение экстренной хирургии Гродненской областной детской клинической больницы 04.02.2016 с жалобами на боли в животе периодического характера, повышение температуры тела до 38,2°C, кашель. Из анамнеза известно, что боли в животе возникли около 20 часов назад. В течение последних двух месяцев ребенок перенес две пневмонии и, со слов матери, в первых числах декабря 2017 г. ребенок поперхнулся во время еды. 13.12.12 появился кашель, диагностирована пневмония с обструктивным синдромом. Лечились амбулаторно, принимали антибактериальные препараты, муколитики и др. Состояние улучшилось, через два дня после заболевания отмечается повторный затяжной кашель. За данный период (декабрь-февраль) выполнено четыре рентгенограммы грудной клетки, на которых отмечаются только признаки пневмонии, данных за наличие ИТ нет.

Объективно при поступлении: общее состояние средней степени тяжести, кожные покровы чистые, бледно-розового цвета. Аускультативно: дыхание в легких проводится с обеих сторон, ослаблено справа, выслушиваются единичные хрипы. Живот мягкий, при пальпации безболезненный. Стул и диурез не нарушены. Хирургическая патология (острый живот) исключена. Выставлен диагноз: «ОРИ. Острый бронхит. ИТ

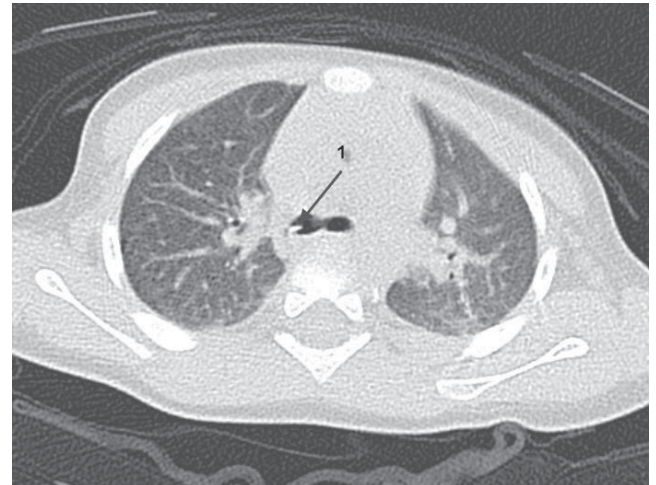


Рис. 1. КТ-грамма: 1 – инородное тело в правом главном бронхе

дыхательных путей?» Назначено обследование ребенка.

Результаты лабораторных исследований при поступлении

04.02.2017. Общий анализ крови: эритроциты 5,1 млн/мкл; гемоглобин 132 г/л; гематокрит 39,6%; тромбоциты 257 тыс/мкл; лейкоциты 8,5 тыс/мкл; эозинофилы 1%; нейтрофилы палочкоядерные 3%; нейтрофилы сегментоядерные 50%; лимфоциты 40%; моноциты 6%; скорость оседания эритроцитов 6 мм/час. В общем анализе мочи без патологии.

06.02.2017. На ультразвуковом исследовании органов брюшной полости патологии не выявлено. Учитывая данные клиники и анамнеза, ребенку показана компьютерная томография (КТ) грудной клетки: в трахее справа на уровне бифуркации с распространением в правый главный бронх и верхнюю треть промежуточного бронха (субтотально обтурируя его просвет) определяется ИТ костной плотности, протяженностью до 25 мм и шириной 1,5–3,5 мм. Воздушность правого легкого на всем протяжении умеренно повышена, органы средостения незначительно смещены влево, пневматизация левого легкого диффузно снижена по типу «матового стекла» (на данном фоне нельзя исключить инфильтративных изменений). Корни легких структурны, не расширены. Плевральные синусы свободны. Средостение структурно, в его передне-верхнем отделе определяется ткань вилочковой железы, форма и размеры в пределах возрастной нормы. Дополнительных образований и увеличенных лимфоузлов в средостении и корнях легких не дифференцируется. Органы брюшной полости на уровне сканирования без видимой очаговой патологии (отмечается дилатация пищевода в наддиафрагмальном отделе). Костной патологии на уровне исследования не выявлено.

Заключение: КТ-признаки ИТ в бронхах справа, приводящее к умеренному вздутию правого легкого

Клінічний випадок

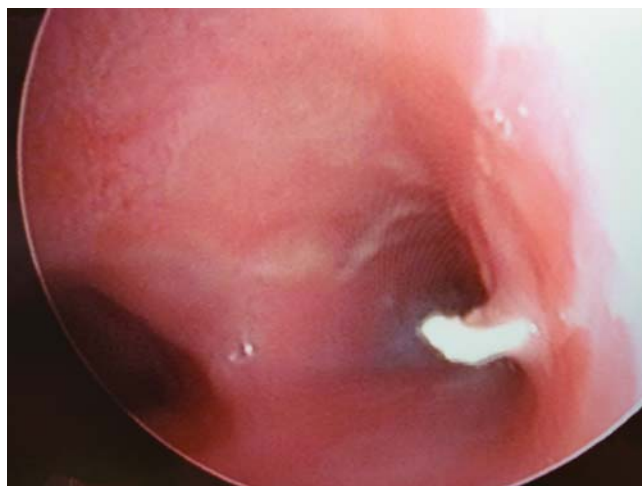


Рис. 2. Инородное тело в правом главном бронхе

по клапанному механизму и гиповентиляции левого легкого (рис. 1). Учитывая данные КТ-исследования, ребенок переведен в отделение анестезиологии и реанимации для выполнения ригидной бронхоскопии. Под общей анестезией выполнена ригидная бронхоскопия: в правом главном бронхе обнаружено ИТ, обтурирующее просвет (рис. 2).

Инородное тело (куриная косточка?) удалено. Правый сегментарный бронх, левый главный бронх и левый сегментарный бронх свободно проходимы. Произведена санация ТБД, получено небольшое количество гнойной, кровянистой мокроты. Слизистая бронха в месте стояния инородного тела отечная, гиперемирована с кровоизлияниями. После удаления ИТ (куриная косточка (рис. 3)) ребенок переведен в палату интенсивной терапии, а через 4 часа – в хирургическое отделение.

Окончательный клинический диагноз: «Инородное тело правого главного бронха (куриная косточка). Правосторонний эндобронхит, интенсивность воспаления 2 степени».

Состояние ребенка с положительной динамикой, выписан домой на вторые сутки в удовлетворительном состоянии.

Таким образом, значительный процент легочных осложнений, вследствие аспирации ИТ в дыхательные пути, обусловлен длительностью аспирации, природой инородного тела, глубиной проникнове-

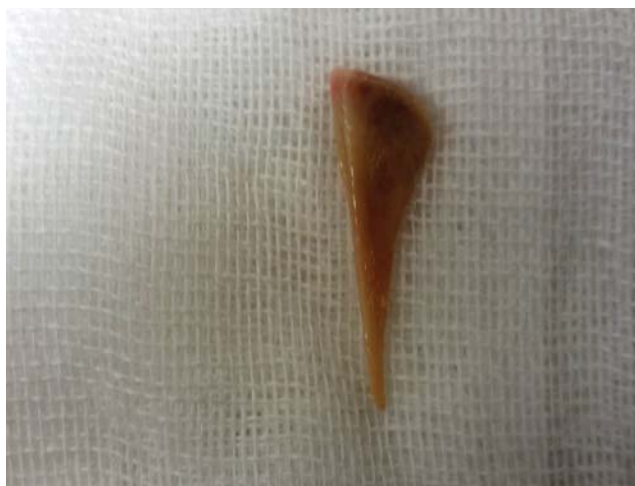

Рис. 3. Извлеченное инородное тело(куриная косточка) из главного бронха

ния и устойчивой фиксацией в просвете дыхательных путей. Ригидная бронхоскопия является методом выбора для удаления ИТ дыхательных путей. Данный способ обеспечивает возможность безопасного захвата и выведения ИТ при сохранении визуального контроля, без риска развития осложнений.

Авторы заявляют об отсутствии конфликта интересов.

Литература

1. Удаление инородных тел из трахеобронхиального дерева у детей Гродненской области: 10-летний опыт ригидной бронхоскопии с видеовизуализацией / Кажина В.А., Ключко А.И., Сергиенко В.К. [и др.] // Журнал «ГрГМУ» – 2015. – №4. – С. 108–113.
2. Berdan E.A. Pediatric Airway and Esophageal Foreign Bodies / E.A. Berdan, T.T. Sato // Surg Clin North Am. – 2017. – Vol.97, №1. – P.85–91.
3. Kendigelen P. The anaesthetic consideration of tracheobronchial foreign body aspiration in children / P. Kendigelen // J. Thorac Dis. – 2016. – Vol.8, №12. – P. 3803–3807.
4. Management of Foreign Body Removal in Children by Flexible Bronchoscopy / Tenenbaum T., Kähler G., Janke C. [et al.] // J. Bronchology Interv Pulmonol. – 2017. – Vol.24, №1. – P.21–28.
5. Oncel M. Tracheobronchial aspiration of foreign bodies and rigid bronchoscopy in children / M. Oncel, G.S. Sunam, S. Ceran // Pediatr. Int. – 2012. – Vol.54, №4. – P.532–535.
6. Soyer T. The role bronchoscopy in the diagnosis of airway disease in children / T. Soyer // J. Thorac Dis. – 2016. – Vol.8, №11. – P. 3420–3426.
7. Use of virtual bronchoscopy in children with suspected foreign body aspiration / Veras T.N., Hornburg G., Schner A.M., Pinto L.A. // Bras Pneumol. – 2009. – Vol.35, №9. – P.937–941.

Відомості про авторів

Глуткін Олександр Вікторович – к.мед.н., асистент каф. дитячої хірургії Гродненського державного медичного університету. Адреса: Білорусь, м. Гродно, вул. Горького, 80; факс: +375 (152) 43-53-41.

Сергієнко В.К. – УО «Гродненський державний медичний університет», м. Гродно, Білорусь.

Кажина В.А. – УЗ «Гродненська обласна дитяча клінічна лікарня», м. Гродно, Білорусь.

Ключко А.І. – УЗ «Гродненська обласна дитяча клінічна лікарня», м. Гродно, Білорусь.

Денисик А.В. – УЗ «Гродненська обласна дитяча клінічна лікарня», м. Гродно, Білорусь.

Хмеленко А.В. – УЗ «Гродненська обласна дитяча клінічна лікарня», м. Гродно, Білорусь.

Стаття надійшла до редакції 21.02.2017 р.