

УДК 617.54-007.29-089.844-059.2

В.Р. Заремба¹, М.О. Доценко¹, Є.О. Бондаренко²

Модифікація методу Мартінеза–Ферро у лікуванні кількоподібної деформації грудної клітки у дітей

¹КУ «Житомирська обласна дитяча клінічна лікарня» Житомирської обласної ради, Україна²Спеціалізована ортопедична фірма «СОФ-Орто», м. Житомир, Україна

PAEDIATRIC SURGERY.2017.2(55):19-26; doi 10.15574/PS.2017.55.19

Проведено аналіз лікування 36 пацієнтів із кількоподібною деформацією грудної клітки, які зверталися по медичну допомогу з листопада 2015 року по березень 2017 року. 31 із них проведено лікування з використанням динамічної компресійної брейс-системи власної конструкції. В усіх випадках із закінченим лікуванням констатоване одужання, в усіх пацієнтів із незавершеним лікуванням визначена позитивна динаміка і продовжується лікування. Відзначені певні переваги власної конструкції динамічної компресійної брейс-системи. Запропонована аналогічна брейс-система для корекції супутньої протрузії реберних дуг.

Ключові слова: кількоподібна деформація грудної клітки, консервативне лікування, динамічна компресійна брейс-система, протрузія реберних дуг.

The modified Martinez–Ferro method in pectus carinatum treatment in children

V.R. Zaremba¹, M.O. Dotsenko¹, Ye.O. Bondarenko²¹Municipal Healthcare Institution of Zhytomyr Regional Council «Zhytomyr Regional Children's Clinical Hospital», Ukraine²Specialized Orthopaedic Firm «SOF-Orto», Zhitomir, Ukraine

The analysis of the 36 patient management with pectus carinatum during the period from November 2015 till March 2017 is presented in the article. The dynamic compression bracing of the own design was employed in 31 patients. In all cases with completed course of treatment, we observed the full recovery. In the cases with incompleting course of deformity repair, the positive trend is determined and the patients are continuing the treatment. Several advantages of the own design of dynamic compression bracing are singled out. The similar brace for correcting the accompanied protrusion of ribs and costal cartilages is proposed.

Key words: pectus carinatum, nonoperative treatment, dynamic compression bracing, protrusion of ribs and costal cartilages.

Модификация метода Мартинеза–Ферро в лечении килевидной деформации грудной клетки у детей

¹КУ «Житомирская областная детская клиническая больница» Житомирского областного совета, Украина²Специализированная ортопедическая фирма «СОФ-Орто», г. Житомир, Украина

Проведен анализ лечения 36 пациентов с килевидной деформацией грудной клетки, которые обращались за медицинской помощью с ноября 2015 года по март 2017 года. 31 пациенту было проведено лечение с использованием динамической компрессионной брейс-системы собственной конструкции. Во всех случаях законченного лечения констатировано выздоровление; у всех пациентов с продолжающимся лечением определена положительная динамика и продолжается лечение. Отмечены определенные преимущества собственной конструкции динамической компрессионной брейс-системы. Предложена аналогичная брейс-система для коррекции сопутствующей протрузии реберных дуг.

Ключевые слова: килевидная деформация грудной клетки, консервативное лечение, динамическая компрессионная брейс-система, протрузия реберных дуг.

Вступ

Лікування вродженої кількоподібною деформації грудної клітки впродовж останніх 10–15 років переживає новий бум, пов'язаний, передусім, із відновленням інтересу до консервативних компресійних методів лікування, і, особливо, через наявність якісно нового підходу до консервативного методу лікування, впроваджене лікарем Марсело Мертінеза–Ферро (Marcelo Martinez-Ferro, Fundación Hospitalaria Private Children's Hospital, Буенос Айрес, Аргентина). Дитячі хірурги та ортопеди багатьох країн світу стали використовувати запропонований ним метод із застосуванням ди-

намічної компресійної брейс-системи, що була винайдена автором [6,9,12,13,18]. Крім класичної методики Мартінеза–Ферро використовуються її модифікації, які зберігають основну ідею поступового стиснення на верхівці деформації із тривалим використанням компресійного пристрою впродовж доби [5,12,14]. Слід зазначити, що вперше ідею компресійного консервативного лікування кількоподібною деформації грудної клітки та її практичне втілення із доволі успішними результатами висвітлив у своїх роботах бразильський хірург Sydney Abrão Haje у 1992 р. [8]. Завдяки доведеній успішності консерва-

Дискусія

тивного лікування кількоподібної деформації грудної клітки, проведеного у багатьох клініках світу, Американська асоціація дитячих хірургів рекомендує консервативне лікування як метод першої лінії.

Консервативне лікування кількоподібної деформації грудної клітки шляхом використання ортопедичних брейсів із динамічним стисненням показало близькі результати у порівнянні з хірургічними методами при лікуванні дітей з *Pectus carinatum* [5,12,14]. Перший значний досвід використання компресійної брейс-системи був викладений Мартінесом–Ферро у 2008 році. Були представлені результати 6-річної роботи, проаналізовані результати лікування 208 пацієнтів [9].

Клінічні прояви та статистичні відомості. Ще у IV ст. до н.е. Гіпократ описав цю ваду розвитку грудної клітки як «гостровиступаюча грудна клітка» (*sharply pointed chest*) у пацієнтів, що мали утруднення дихання. Термін *Pectus carinatum*, або кількоподібна деформація, або голубині груди, використовується для опису спектра виступаючих аномалій передньої стінки грудної клітки. *Pectus carinatum* зустрічається в осіб чоловічої статі із переважанням у співвідношенні 4:1 порівняно із жіночою статтю. Незважаючи на те, що дана деформація може проявлятися у ранньому дитинстві, вона часто не проявляється до статевого дозрівання, і в цей період вона може швидко прогресувати разом із швидким ростом дитини. Загальна поширеність *Pectus carinatum* в США оцінюється в 0,06%, тоді як в Бразилії та Аргентині поширеність даної патології вища. Цей стан частіше зустрічається у представників європеїдної раси і вкрай рідко у негроїдної та монголоїдної. Спадковість простежується, щонайменше, у 25% пацієнтів. Хоча етіологія досі не встановлена, підвищена сімейна захворюваність та пов'язані з даною аномалією супутні вади свідчать про відхилення у розвитку сполучної тканини [8,14,16,19]. Більшість пацієнтів, особливо підлітки, вказують на виразну стурбованість зовнішнім виглядом, що спричинює низьку самооцінку, а згодом – зниження якості життя [6,14,15]. Ці косметичні проблеми повинні вважатися важливими показаннями до лікування даної природженої мальформації.

Більшість пацієнтів із безсимптомним перебігом хвороби, а також ті, які мають виразні неортопедичні симптоми, скаржаться на задишку при фізичному навантаженні, тахіпное як прояв зниження витривалості і м'язовий біль у грудній клітці; непрямі відчуття і болючість, особливо у положенні лежачи на животі. Психологічні та косметичні проблеми є найбільш частими причинами первинної консультації, здебільшого вони турбують пацієнтів піс-

ля 10 років; частота і виразність проявів хвороби збільшуються у період швидкого росту підлітків. Прояви хвороби у наступні роки включають серцеві і гемодинамічні зміни [6,14,15].

Pectus carinatum може поєднуватися із супутніми симптомами або проявлятися без них. Найбільш частими симптомами є індуковані непереносимість фізичних навантажень, біль у грудній клітці, чутливість та болючість грудної стінки, задишка, серцебиття або хрипи. У дітей із значними розмірами кількоподібної деформації саме анатомічні та психосоціальні проблеми зумовлюють пошуки сім'єю пацієнта медичної допомоги для усунення косметичного дефекту і позбавлення від симптомів хвороби. Найбільш поширеною супутньою хворобою є сколіоз, рідше спостерігаються асоціації з природженими вадами серця, синдромом Марфана та іншими типами дисплазії сполучної тканини. У дорослих, яким не було проведено хірургічну реконструкцію грудної стінки в дитинстві, є докази збереження симптомів, пов'язаних з деформацією грудної клітки [5].

Кількоподібна деформація грудної клітки вважалася ще донедавна безсимптомною. Однак нові дослідження довели, що серцево-легенева функція може бути знижена протягом усього життя цих пацієнтів. У деяких пацієнтів розвивається дуже ригідна стінка грудної клітки, в якій передньозадній діаметр майже не змінюється при вдиху, тому дихальні рухи менш ефективні. Життєва ємність легень може бути зменшена, у той час як об'єм залишкового повітря збільшується, в результаті чого виникає альвеолярна гіповентиляція з артеріальною гіпоксемією і розвиток «легеневого серця». Легені втрачають еластичність, частота емфіземи і частота респіраторних інфекцій збільшуються [6,14].

Варіанти методик лікування кількоподібної деформації грудної клітки. Підхід до лікування *Pectus carinatum* коливається в широких межах. Хірурги застосовують оперативні і консервативні методи в лікуванні кількоподібної деформації грудної клітки, і кожна з основних методик хірургічної корекції має відмінності у методології.

1. Консервативне лікування із використанням ортопедичних брейсів і динамічного стиснення показало близькі результати до хірургічних методів при лікуванні дітей із *Pectus carinatum*. Перший значний досвід використання компресійної брейс-системи був запропонований лікарем Марселло Мартінесом–Ферро у 2008 році. Були представлені результати 6-річної праці, проаналізовані результати лікування 208 пацієнтів із кількоподібною деформацією грудної клітки [6, 9, 12, 13, 16, 18].

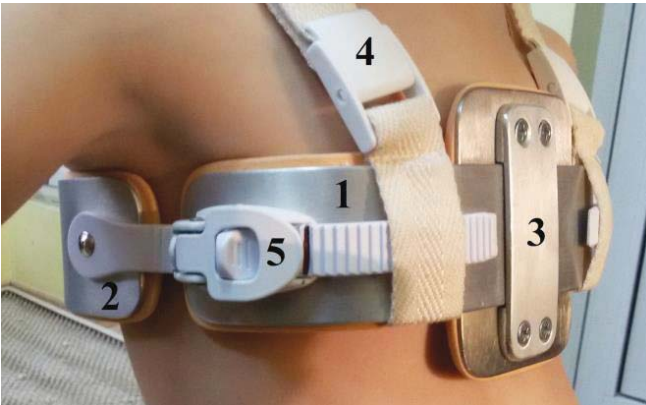


Рис. 1. Динамічна компресійна брейс-система у передньо-боковій проекції

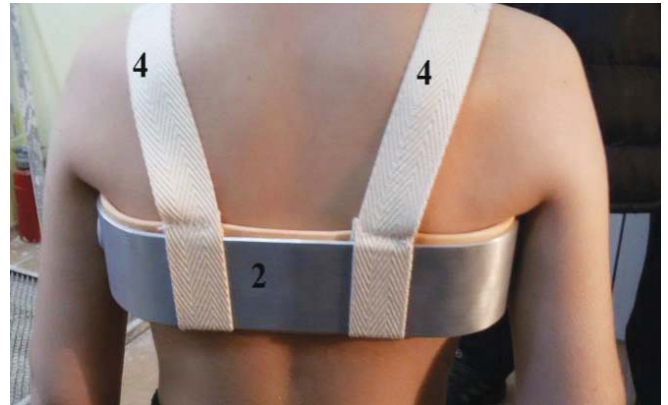

Рис. 2. Динамічна компресійна брейс-система у задній проекції

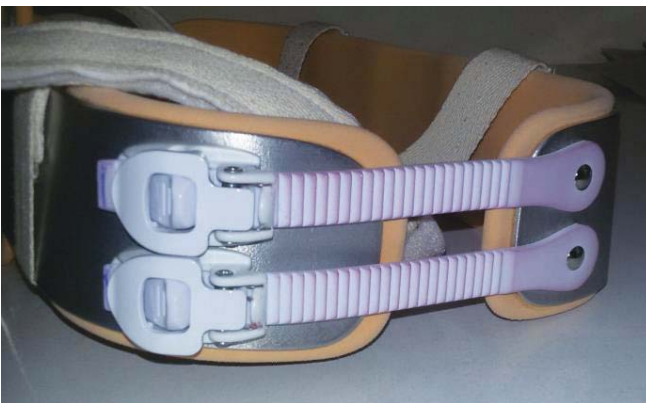

Рис. 3. Верхнє та нижнє зубчасте з'єднання



Рис. 4. Виямка у задньому брейсі для остистих паростків

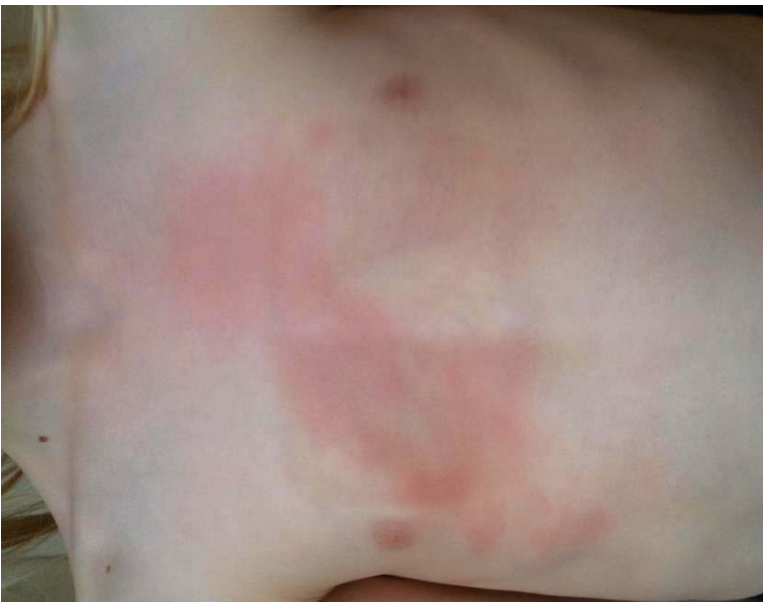

Рис. 5 Гіперемія після аплікації брейс-системи

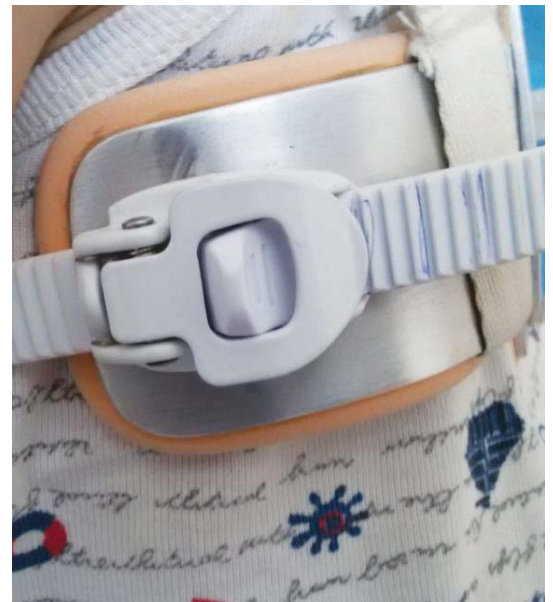

Рис. 6 Позначки на з'єднанні

2. Хірургічна реконструкція, як відкрита техніка, що включає резекцію деформованих хрящів з/без остеотомією грудини, була основною формою терапії протягом декількох десятиліття (операція Равіча) [20].

3. Мінімально інвазивні безрезекційні оперативні реконструктивні методи хірургічного лікування в остан-

ні десятиліття поширились з початковими відмінними результатами (операція Абрамсона) [1-4].

4. Мінімально інвазивні оперативні втручання із використанням торакоскопічної техніки [11].

Існує кілька підходів до визначення показань для консервативного лікування кільцеподібної деформації грудної клітки залежно від тиску, який має бути

Дискусія

прикладений до деформації, аби «вправити» її. Такий тиск Мартінез–Ферро назвав тиском первинної корекції. Використовується спеціальний вимірювальний прилад, який входить до укладки інструментів для роботи із динамічною компресійною системою Мартінеза–Ферро. У 2010 р. він запропонував чіткий алгоритм: для пацієнтів із тиском первинної корекції $\leq 7,5$ PSI (фунтів на квадратний дюйм) консервативне лікування має бути методом вибору, у інших випадках рекомендував проведення хірургічного лікування. Пізніші дослідження показали можливість використання методу динамічної компресії із тиском первинної корекції ≤ 9 PSI. Разом із тим, у невеликому числі спостережень є дані про позитивну динаміку у пацієнтів із тиском первинної корекції до 14 PSI. Тиск, який використовується для лікування, повинен становити 3 PSI – саме такий рівень тиску забезпечує достатню швидкість корекції та унеможливає пошкодження шкіри [16].

Мета: покращити результати лікування дітей із кількоподібною деформацією грудної клітки шляхом впровадження консервативного її лікування із використанням динамічної компресійної брейс-системи власної конструкції, вивчити особливості її використання у різних вікових групах та при різних видах кількоподібною деформації.

Матеріали і методи

У період з листопада 2015 р. по березень 2017 р. в КУ «Житомирська обласна дитяча клінічна лікарня» Житомирської обласної ради знаходились на лікуванні 36 пацієнтів із кількоподібною деформацією грудної клітки. Двом пацієнтам через виразну ригідність грудної клітки відмовлено у проведенні консервативного лікування. Крім того, через наявність грудноперекового сколіозу III ступеня відтерміноване лікування одній дитині – проводиться лікування сколіозу як перший етап. Одній дитині лікування брейс-системою відкладене через малий вік (2,5 року).

Одній дитині терапія компресійною брейс-системою проведена як перший етап лікування синдрому Куаріно, оперативне лікування (торакопластика за Д.І. Шульгою) проведене 12.04.2017 – усунена лікоподібна частина деформації.

Одному пацієнту проведена хірургічна корекція кількоподібною деформації через прогнозований низький комплайнс та за наполяганням батьків і самого пацієнта.

Розроблений нами варіант компресійної брейс-системи для корекції кількоподібною деформації грудної клітки складається із наступних деталей (рис. 1, 2):

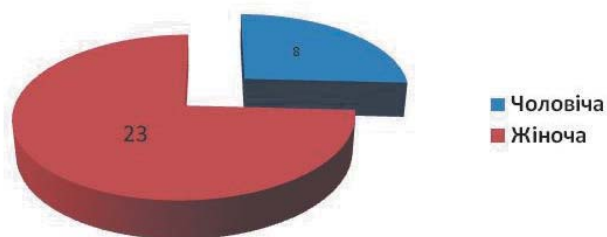
1. Передня дуга (передній брейс).
2. Задня дуга (задній брейс).
3. Компресійна пластина із фіксуєчими гвинтами.
4. Шлейки із фіксатором типу «липучка» або «затискач».
5. Пластикові з'єднання із фіксатором та зубчастим регулятором довжини.

Обидві дуги виготовлені із дюралюмінію, на який наклеєний пористий м'який синтетичний матеріал товщиною 3 мм із внутрішньої сторони.

Перевагами нашої модифікації компресійної брейс-системи є:

1. Виготовляється за індивідуальними розмірами дитини.
2. Гігієнічна, добре обробляється антисептиками; для догляду достатньо миття із милом або обробки будь-яким антисептиком, який може контактувати зі шкірою.
3. Не піддається корозії.
4. Можливе виготовлення компресійної пластини за розмірами найбільше виступаючої частини грудни та ребер (відповідно до деформації), що виключає компресію зони передньої грудної стінки поза межами деформації; таким чином у результаті корекції виключається косметичний дефект у вигляді пласкої передньої грудної стінки.
5. Через особливості прилягання брейс-системи до грудної стінки виключається обмеження у дихальних рухах латеральних та передньолатеральних відділів грудної клітки. Має місце щільне прилягання до тіла тільки дорсальної частини заднього брейса та власне компресійної пластини.
6. У випадках великих по висоті кількоподібних деформацій є можливість установки двох пар (верхньої та нижньої) пластикових зубчастих з'єднань та проведення диференційованої корекції компресії у верхніх і нижніх її частинах шляхом різної сили затягування верхньої і нижньої пар пластикових зубчастих з'єднань (рис. 3).
7. При корекції асиметричних деформацій забезпечена можливість часткової кутової корекції для компресії на верхівку деформації шляхом зміщення компресійної пластини від середини переднього брейса і також асиметричного затягування правих та лівих пластикових зубчастих з'єднань.
8. У м'якому матеріалі на задній дузі виконана виймка у проекції хребта для запобігання пролежнів шкіри над остистими паростками. При значному випинанні остистих паростків хребців можливе виконання виймки також шляхом вигинання дюралюмінієвої частини заднього брейса (рис.4).
9. Враховуючи можливість зміщення за потреби компресійної пластини уздовж переднього брейс-

Розподіл за статтю



Розподіл за віком

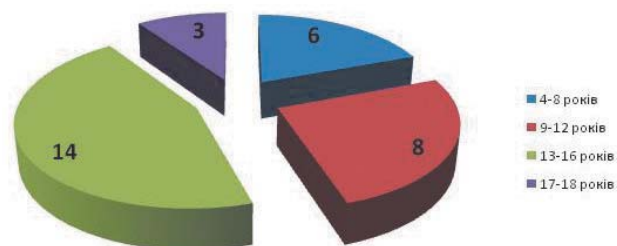


Рис. 7. Розподіл пацієнтів із кільоподібною деформацією грудної клітки

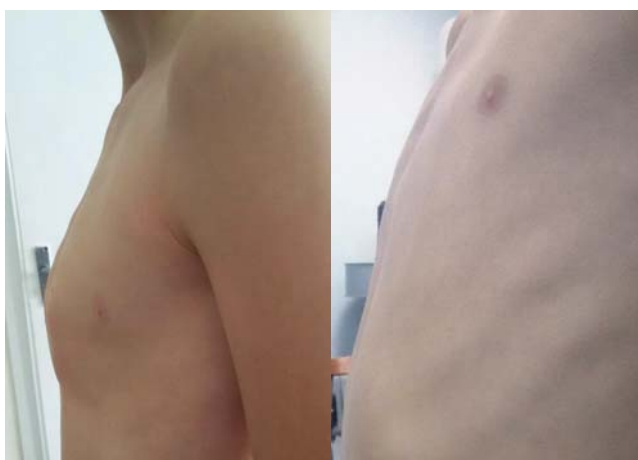

Рис. 8. Вигляд пацієнта із кільоподібною деформацією грудної клітки до та після лікування динамічною компресійною брейс-системою авторської конструкції

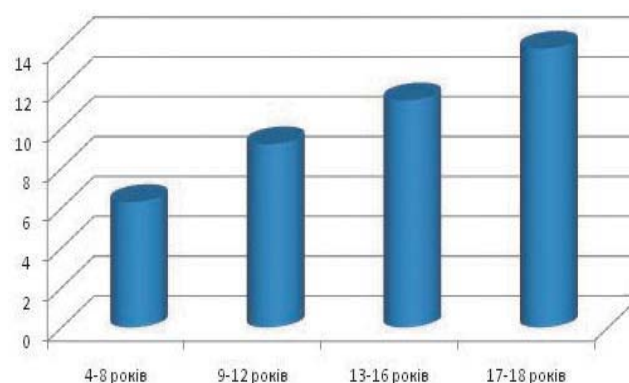


Рис. 9. Тривалість лікування кільоподібною деформації грудної клітки залежно від віку пацієнта, місяців

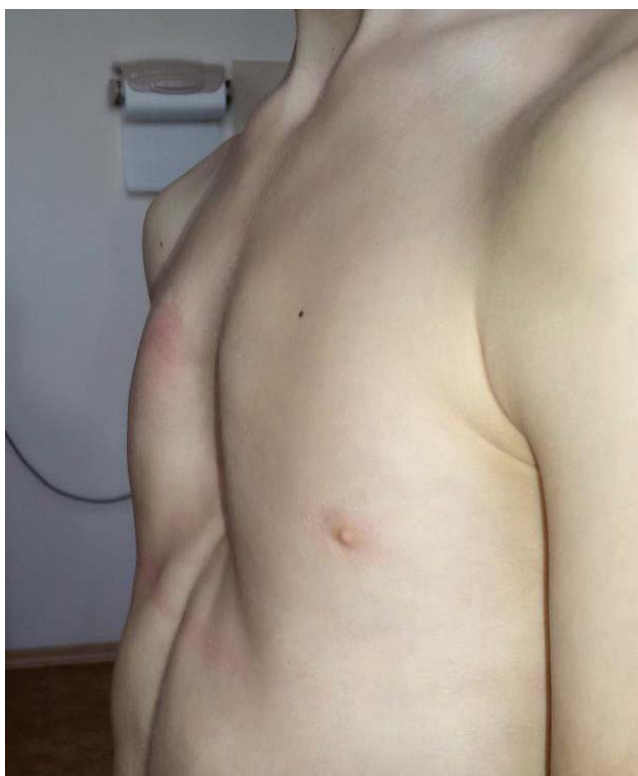

Рис. 10. Пацієнт із синдромом Кураріно до лікування

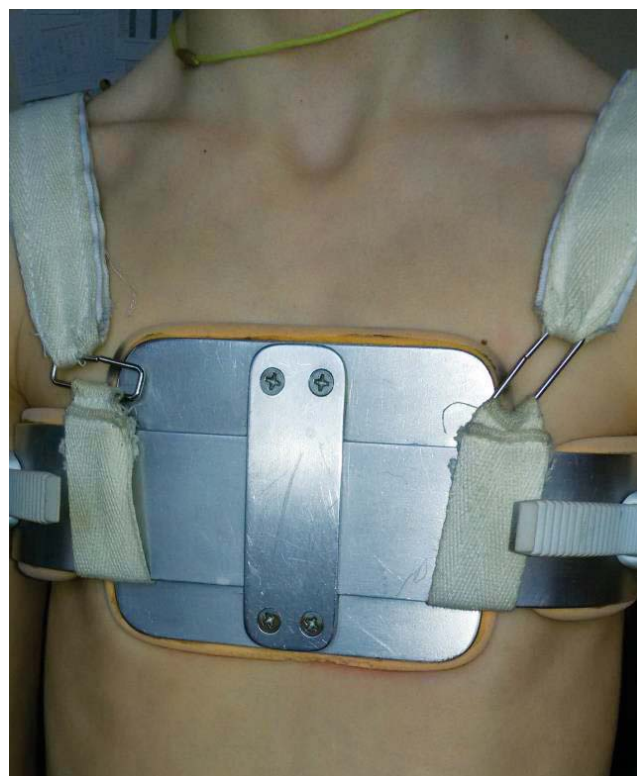

Рис. 11. Пацієнт із синдромом Кураріно на I етапі лікування

Дискусія

- са, можна точно її переміщати у процесі лікування. Така потреба може виникати при корекції значних асиметричних деформацій.
10. Зубчасте з'єднання із фіксатором дозволяє плавно дозовано проводити корекцію у передньо-задньому напрямку.
 11. Згідно п.п. 6,7,10 фактично втілена можливість скеровувати вектор компресії у трьох вимірах із можливістю корекції у процесі лікування.
 12. Легкість у користуванні дозволяє дитині із 6-річного віку самостійно проводити аплікації брейс-системи без сторонньої участі.
- Методика проведення компресійної терапії за допомогою брейс-системи, що використовується у нашій клініці:
1. Після встановлення показань до лікування виготовляється брейс-система за індивідуальними розмірами, на відміну від стандартних систем Мартінеза–Ферро.
 2. Протипоказаннями є: локальні ураження шкіри, різко виражена ригідність кільцеподібної деформації; відносним протипоказанням є значний дискомфорт при аплікації брейс-системи.
 3. Первинне накладання брейс-системи виконується лікарем в умовах поліклініки. Проводиться пробне накладання зі таким ступенем стиснення, що забезпечує наявність помірної гіперемії шкіри після півгодинної аплікації (рис. 5). Даний етап проводиться через відсутність можливості контролювати силу корекції метричним способом (вимірювати тиск корекції). Проводиться обов'язковий контроль відсутності порушень кровообігу шкіри у місці компресійної плями (синюшність шкіри). Проводиться контроль правильності вектора компресії.
 4. Рекомендується на початку лікування (перший місяць) щоденна аплікація брейс-системи на вісім годин. Проводиться інструктаж по гігієнічному догляду за шкірою та за компресійною пластиною (варіанти: спирт, волога серветка, мильний розчин). Наголошується на необхідності стеження за станом шкіри під компресійною пластиною для запобігання пролежнів. Також роз'яснюється необхідність обов'язкового проведення фізичних вправ з інтенсивним навантаженням після зняття брейс-системи для профілактики гіповентиляції нижніх відділів легень.
 5. У подальшому проводяться щомісячні огляди із корекцією сили та вектора стиснення, оскільки у процесі лікування на тлі позитивної динаміки при тому ж місці фіксації зубчастих з'єднань сила компресії поступово знижується. Робляться що-

разу позначки на зубчастому з'єднанні для того, щоб пацієнт та(або) батьки мали чіткий орієнтир для правильного щоденного затягування брейс-системи (рис. 6).

6. Також поступово збільшується час аплікації брейс-системи (8 годин – перший місяць; 12 годин – другий; 16 – третій; 19 – четвертий), у подальшому час аплікації не збільшується. Ми намагаємося дотримуватися тези Мартінеза–Ферро, що аплікація повинна перериватися лише для занять фізкультурою та спортом та для проведення гігієнічних процедур. Навіть нічний сон не повинен бути перешкодою у лікуванні.
7. За наявності порушень кровотоку (синюшність, крововилив) у зоні контакту із компресійною пластиною показане переривання терапії до нормалізації стану шкіри із можливим використанням лікарських або косметичних засобів (креми з алантоїном тощо) для місцевого використання.
8. Після досягнення повної корекції деформації проводиться так звана «закріплююча терапія» – два місяці аплікації по 19 годин, потім по 1 місяцю – по 16, 12, 8 годин. Даний постулат не є догмою – у дітей до 10 років корекція настає раніше, але вони потребують більшого часу «закріплюючої терапії».
9. При плануванні лікування необхідно прогнозувати комплаєнс пацієнта – за відсутності доброго прогнозу на комплаєнс від компресійної терапії варто відмовлятися.
10. Пацієнти повинні знаходитися під диспансерним наглядом з оглядом кожних шість місяців ще упродовж двох років, а пацієнти віком до 10 років – до закінчення періоду швидкого підліткового росту.

Результати дослідження та їх обговорення

Нами проліковано (або продовжують лікування) 31 пацієнта, з них 8 (25,81%) дівчат та 23 (74,19%) хлопці (рис. 7).

Розподіл за віком:

- 4–8 років – 6 (19,35%);
- 9–12 років – 8 (25,81%);
- 13–16 років – 14 (45,16%);
- 17–18 років – 3 (9,68%).

Таким чином, віковий та статевий розподіл наших пацієнтів відповідає даним авторів, які займаються цією проблематикою. На сьогодні закінчили лікування 19 пацієнтів. В усіх випадках констатоване одужання (рис. 8). В усіх 12 пацієнтів, які продовжують лікування, спостерігається позитивна динаміка.

Серед пацієнтів 17–18 років одному завершено лікування. Час лікування – 14 місяців. Серед пацієн-

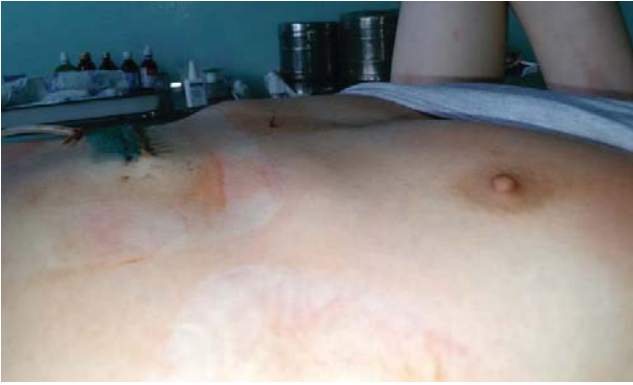

Рис. 12. Пацієнт із синдромом Кураріно після II етапу лікування – латеропозиція

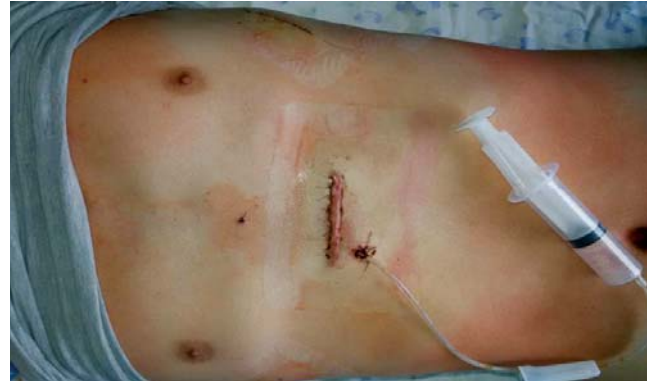

Рис. 13. Пацієнт із синдромом Кураріно після II етапу лікування – пряма проекція



Рис. 14. Пацієнт у процесі лікування протрузії реберних дуг

тів 13–16 років (9 осіб), які закінчили лікування, середній термін лікування склав 11,4 місяця. Серед пацієнтів 9–12 років (5 осіб) із завершеним лікуванням середній час лікування склав 9,2 місяця. У пацієнтів 4–8 років (4 особи) із завершеним лікуванням строк лікування склав 6,3 місяця (рис. 9).

Двом пацієнтам довелося тимчасово (на 7 і 10 діб) переривати лікування через мацерацію шкіри на тлі некоректного виконання приписів лікаря.

Проведене двохетапне лікування пацієнта віком вісім років із синдромом Кураріно із добрим косметичним та функціональним результатом: спершу виконане консервативне лікування кількоподібної частини деформації упродовж 7 місяців, другим етапом – хірургічна корекція лійкоподібної частини деформації (рис. 10–13).

Слід зазначити, що у деяких пацієнтів виникає або прогресує у процесі лікування протрузія реберних дуг. Нами розроблена та впроваджена подібна брейс-система для лікування даного косметичного дефекту, яка застосовується у періоді завершення лікування кількоподібної деформації, тобто кілька місяців обидві брейс-системи використовуються одночасно, щоб не відновилася кількоподібна деформація. Наразі така методика використана у 4 па-

цієнтів – в усіх випадках відзначена позитивна динаміка (рис. 14).

У чотирьох пацієнтів до 12-річного віку відзначені западіння передніх, безпосередньо прилеглих до кількоподібної деформації, відділів 6–9 ребер з обох сторін, яке прогнозовано посилилось у процесі консервативного лікування, причому у двох із них має місце значний косметичний дефект, який потребуватиме оперативного лікування.

Висновки

1. Динамічна компресійна система для корекції кількоподібної деформації грудної клітки є методом вибору у переважній більшості пацієнтів. Необхідно, однак, враховувати можливі протипоказання і прогнозувати комплайнс пацієнта до даного виду лікування. Добрі результати лікування дозволяють у абсолютній більшості випадків відходити від хірургічного лікування.
2. Розроблений варіант брейс-системи має ряд переваг порівняно з іншими варіантами таких виробів.
3. Компресійна терапія кількоподібної деформації грудної клітки є простим, нетравматичним, доступним методом лікування, причому будь-який ступінь деформації може підлягати даному лікуванню.
4. Протрузія реберних дуг, як косметична проблема, може успішно консервативно лікуватися методом компресії із використанням брейс-системи.
5. Потреба у використанні приладу для вимірювання сили компресії не є абсолютною, за його відсутності можливе використання пробної компресії з оцінкою стану шкіри. Проте використання контролюючого пристрою дозволить об'єктивізувати та стандартизувати даний метод лікування.
6. При синдромі Кураріно динамічна компресійна система може бути використана як перший етап лікування для усунення кількоподібної частини

Дискусія

деформації, у подальшому повинно проводитись лікування лікоподібної частини деформації хірургічним шляхом або з використанням Vacuum bell.

7. За наявності поєданого із кількоподібною деформацією западіння передніх відділів 6–9 ребер після первинної консервативної корекції кількоподібною частини деформації може бути проведена другим етапом хірургічна безрезекційна корекція западіння ребер. Таким чином значно знижується травматичність оперативного лікування і покращуються косметичні наслідки.

Література

1. Лікування вродженої кілеподібної деформації грудної клітки та початкових стадій сколіозу у дітей / Погорілий В.В., Кукуруза Ю.П., Лойко Є.Є. [та ін.] // Актуальні проблеми діагностики, лікування та реабілітації дітей з травмами та захворюваннями опорно-рухового апарату: матеріали наук.-практ. конф. з міжнар. уч., 14–15 квіт. 2011 р., Київ. – С. 161.
2. Малоінвазивний спосіб передньої пластики – новий метод лечения вродженой килевидной деформации грудной клетки у детей / Шульга Д.И., Лойко Е.Е., Сасюк А.И., Доброванов А.Е. // Новые технологии в педиатрии и детской хирургии: материалы Республиканской науч.-практ. конф., Алушта, 28–29 окт. 2010 г.
3. Результати застосування малоінвазивної хірургії при лікуванні вродженої кілеподібної деформації грудної клітки у дітей / Погорілий В.В., Сасюк А.І., Лойко Є.Є. [та ін.] // Торакальна хірургія України сьогодні: виклики та шляхи їх подолання: матеріали симпозіуму з між нар. уч., присвяченого 40-річчю заснування кафедри торакальної хірургії і пульмонології НМАПО ім. П.Л. Шупика, 1–2 жовт. 2015 р., м. Київ. – С. 50–51.
4. Abramson H. A 5-year experience with a minimally invasive technique for pectus carinatum repair / Abramson H., D'Agostino J., Wuscovi S. // J. Pediatr Surg. – 2009. – №44. – P.118–124.
5. Anterior chest wall deformities and congenital heart disease / Shamberger R.C., Welch K.J., Castaneda A.R. [et al.] // Jour Thorac Cardiovasc Surg. – 1988. – №96. – P.427–432.
6. Effect of the compressive brace in pectus carinatum / Seock Yeol Lee, Seung Jin Lee, Cheol Woo Jeon [et al.] // European Journal of Cardio-thoracic Surgery. – 2008. – №34. – P.146–149.
7. Fonkalsrud E.W. Surgical correction of pectus carinatum: lessons learned from 260 patients / E.W. Fonkalsrud // J. Pediatr Surg. – 2008. – №43. – P.1235–1243.
8. Haje S.A. Preliminary results of orthotic treatment of pectus deformities in children and adolescents / S.A. Haje, J.R. Bowen // J. Pediatr. Orthop. – 1992. – №12(6). – P.795–800.
9. Martinez-Ferro M. Dynamic compression system for the correction of pectus carinatum / M. Martinez-Ferro, C. Fraire, S. Bernard // Semin. Pediatr. Surg. 2008. – Vol.17. – P.194–200.
10. Martinez-Ferro M. International innovations in pediatric minimally invasive surgery: the Argentine experience / M. Martinez-Ferro // J. Pediatr. Surg. – 2012. – №47. – P.825–35.
11. New endoscopic minimal access pectus carinatum repair using subpectoral carbon dioxide // Scharschmidt K., Kolberg-Schwerdt A., Lempe M., Schlesinger F. // Ann. Thorac. Surg. – 2006. – №81. – P. 1099–1104.
12. Nonoperative management of pectus carinatum / Ala Stanford Frey, Victor F. Garcia, Rebecca L. Brown [et al.] // Journal of Pediatric Surgery. – 2006. – P.40–45.
13. Non-surgical treatment of pectus carinatum with the FMF® Dynamic Compressor System / Marcelo Martinez-Ferro, Gaston Bellia Munzon, Carlos Fraire [et al.] // Journal of Visualized Surgery. – 2016. – March.
14. Pectus carinatum: the effects of orthotic bracing on pulmonary function and gradual compression on patient compliance / Oguz Ates, Osman Z. Karakus, Gülce Hakgüder [et al.] // European Journal of Cardio-Thoracic Surgery. – 2013. – P. 1–5.
15. Pectus excavatum and pectus carinatum patients suffer from lower quality of life and impaired body image: a control group comparison of psychological characteristics prior to surgical correction / Steinmann C., Krille S., Mueller A. [et al.] // Eur. J. Cardiothorac Surg. – 2011. – №40. – P.1138–45.
16. Preliminary study of efficacy of dynamic compression system in the correction of typical pectus carinatum / Manuel Lopez, Arnaud Patoira, François Varleta [et al.] // European Journal of Cardio-Thoracic Surgery. – 2013. – №44. – P.316–319.
17. Robicsek F. How not to do it: restrictive thoracic dystrophy after pectus excavatum repair / F. Robicsek, A.A. Fokin // Interact Cardio-Vasc and Thorac Surg. – 2004. – №3. – P.566–568.
18. Staged management of pectus carinatum / Cohee A.S., Lin J.R., Frantz F.W. [et al.] // J. Pediatr. Surg. – 2013. – №48. – P.315–20.
19. The Calgary protocol for bracing of pectus carinatum: a preliminary report / Kravarusic D., Dicken B.J., Dewar R. [et al.] // J. Pediatr. Surg. – 2006. – № 41. – P.923–6.
20. The chest wall / Welch K.J., Randolph J.G., Ravitch M.M. [et al.] // Pediatric Surgery. – 4 th Edition. – New York (NY), 1986. – P.578–561.

Відомості про авторів

Заремба Віталій Ростиславович – лікар-хірург дитячий вищої категорії хірургічного відділення № 2 КУ «Житомирська обласна дитяча клінічна лікарня» Житомирської обласної ради. Адреса: Житомирський район, с. Станишівка, шосе Сквирське, 6; тел. (0412) 34-24-84.

Доценко Максим Олександрович – лікар-хірург дитячий першої категорії хірургічного відділення № 2 КУ «Житомирська обласна дитяча клінічна лікарня» Житомирської обласної ради. Адреса: Житомирський район, с. Станишівка, шосе Сквирське, 6; тел. (0412) 34-24-84.

Бондаренко Є.О. – Спеціалізована ортопедична фірма «СОФ-Орто». Адреса: м. Житомир, вул. Корольова, 44б.

Стаття надійшла до редакції 24.03.2017 р.

Від редакції

Дякуємо авторам, які продовжили розпочату дискусію і поділились своїми здобутками у лікуванні кількоподібною деформації грудної клітки.

Пропонуємо нову тему для обговорення та обміну досвідом: **Гастрошизис у новонародженої дитини**