

УДК 617.557-007.43-089.81/.882-053.2

В.Я. Бойко, Я.Я. Піц, О.В. Парух, М.Ф. Поліщук

Досвід впровадження лапароскопічної герніопластики у дітей від 1-го до 7-ми років

КЗ «Рівненська обласна дитяча лікарня» РОР, Україна

PAEDIATRIC SURGERY.2017.3(56):71-74; doi 10.15574/PS.2017.56.71

У статті проаналізовані результати ефективності лапароскопічної герніопластики у дітей віком від 1-го до 7-ми років методом PIRS (Percutaneous Internal Ring Suturing). Застосування малоінвазивної технології у дітей із паховими грижами дозволило у всіх випадках провести діагностику гриж контрлатеральної сторони, ліквідацію пахових та пупкових гриж, скоротити термін перебування хворого у відділенні в післяопераційному періоді, виявити та усунути вміст грижового мішка, діагностувати іншу патологію черевної порожнини.

Ключові слова: пахова грижа, дитина, лапароскопія, герніопластика по PIRS.

Experience of laparoscopic hernioplasty implementation in children from 1 to 7 years old

V.Y. Boyko, Y.Y. Pits, O.V. Paryh, M.F. Polishuk

CE «Rivne Regional Children's Hospital», Ukraine

Efficacy of surgical treatment outcomes of the laparoscopic hernioplasty using PIRS method (Percutaneous Internal Ring Suturing) in children aged 1 to 7 years are analyzed in the article. Employment of minimally invasive technology in children present with inguinal hernias allowed in all cases to diagnose hernias of the contralateral side, to repair inguinal and umbilical hernia, to shorten the hospital stay period of patient in the unit during the postoperative period, to detect and eliminate the contents of hernial sac, to diagnose another pathology of the abdominal cavity.

Key words: inguinal hernia, child, laparoscopy, hernioplasty by PIRS technique.

Опыт внедрения лапароскопической герниопластики у детей от 1-го до 7-ми лет

В.Я. Бойко, Я.Я. Пиц, О.В. Парух, Н.Ф. Полищук

КУ «Ровенская областная детская больница» РОС, Украина

В статье проанализированы результаты эффективности лапароскопической герниопластики у детей в возрасте от 1-го до 7-ми лет методом PIRS (Percutaneous Internal Ring Suturing). Применение малоинвазивной технологии у детей с паховыми грыжами позволило во всех случаях провести уточнение диагноза, ликвидацию паховых и пупочных грыж, выявление и устранение содержимого грыжевого мешка, сократить срок пребывания больного в отделении в послеоперационном периоде.

Ключевые слова: паховая грыжа, ребенок, лапароскопия, герниопластика по PIRS.

Хірургічна агресія змушує дитячих хірургів шукати нові шляхи захисту здоров'я дитини від важких наслідків хірургічної травми, оскільки нерідко травма від хірургічного доступу більш значуща, ніж від основного етапу оперативного втручання. З початку ХХ-го століття і дотепер ведуться пошуки способів та методів, які б дозволили усунути чи значно зменшити інвазивність хірургічного втручання, особливо у дітей молодшого віку.

Прогрес медичної науки і впровадження нових технологій за останні десятиліття якісно змінили рівень надання хірургічної допомоги хворим. Одним із таких напрямків, безумовно, є лапароскопічні втручання при лікуванні різних хвороб черевної порожнини. Ендоскопічні втручання посідають одне з головних місць в оперативній дитячій хірургії [3].

Лапароскопія (від грец. *lapa* – пах, живіт, *skopeo* – дивлюся) – сучасний метод ендоскопічної

хірургії, коли операції на внутрішніх органах проводяться через невеликі (діаметр – 0,5–1,5 см) отвори за допомогою лапароскопа та лапароскопічних інструментів. Розрізняють пряму та ендоскопічну лапароскопію. Пряма лапароскопія передбачає безпосередній огляд органів черевної порожнини хірургом, як правило, після лапаротомії. Ендоскопічна лапароскопія передбачає огляд органів за допомогою медичних оптичних приладів. Основними перевагами лапароскопії над втручаннями, що виконуються лапаротомним доступом, є низька травматичність і високі оперативні можливості [3].

Пахова грижа – поширене захворювання серед дітей, яке обумовлене наявністю природженого грижового мішка (необлітерований вагінальний паросток очеревини). Частота пахових гриж у дітей становить приблизно від 1% до 5% [5]. Пахові грижі спостерігаються у вісім разів частіше у хлопчиків,

Абдомінальна хірургія

Таблиця 1

Кількість лапароскопічних операцій по нозологіям

| Хірургічна патологія | Кількість операцій |
|--|--------------------|
| Пахова грижа | 68 (71,6%) |
| Варикоцеле | 9 (9,5%) |
| Гострий апендицит | 10 (10,5%) |
| Інвагінація кишечника | 1 (1%) |
| Злукова кишкова непрохідність | 2 (2,1%) |
| Перфоративна виразка дванадцятипалої кишки | 1 (1%) |
| Кіста яєчника | 2 (2,1%) |
| Апоплексія яєчника | 2 (2,1%) |

ніж у дівчаток, що пов'язано з процесом опущення яєчок під час внутрішньоутробного розвитку плоду [9]. Хірургічні втручання з приводу пахових гриж належать до найчастіших оперативних втручань у дитячих хірургічних відділеннях [4]. На думку багатьох авторів, лапароскопічна герніопластика є операцією вибору при даній патології [6,8,10].

Сама наявність у дитини пахової грижі та більш небезпечного її ускладнення – защемлення – негативно впливає на сім'яний канатик та яєчко [1]. Це може спричинити порушення тестикулярного кровообігу в хлопчиків та порушення васкуляризації яєчника у дівчат, що призводить з високою ймовірністю до розвитку безпліддя в майбутньому [2]. У зв'язку з цим триває пошук методів лікування пахвинних гриж, які б відповідали таким сучасним вимогам, як висока ефективність та можливість максимального збереження репродуктивної функції.

PIRS (percutaneous internal ring suturing) – черезшкірний внутрішній кільцевий шов, який був розроблений професором Даріушем Патковським (Польща) у 2006 році [11]. У нашій лікарні дана методика була впроваджена завдяки тісній співпраці з лікарями із Ольштинської спеціалізованої воєводської лікарні (Польща), зокрема з Михалем Пулінським, Тадеушем Політевічем та Войцехом Хоїнським. На сьогодні лапароскопічна герніопластика набула досить поширеного застосування в клініках України завдяки простоті методу, високій ефективності та швидкості проведення оперативного втручання [6,7].

У Рівненській обласній дитячій лікарні за період із січня по серпень 2017 року малоінвазивним методом проліковано 95 хворих. Вік прооперованих дітей був від 1-го до 17-ти років, а дітей з паховими грижами – від 1-го до 7-ми років.

Дослідження виконані відповідно до принципів Гельсінської Декларації. Протокол дослідження ухвалений Локальним етичним комітетом (ЛЕК) установи. На проведення досліджень було отрима-

но поінформовану згоду батьків дітей (або їхніх опікунів).

Лапароскопічне оперативне втручання застосовувалося при таких патологіях, як пахова грижа, варикоцеле, гострий апендицит, інвагінація кишечника, злукова кишкова непрохідність, перфоративна виразка дванадцятипалої кишки, кіста та апоплексія яєчника (табл. 1).

Згідно з даними літератури та на основі власного досвіду відпрацьована діагностична та лікувальна тактика хірурга при деяких гострих захворюваннях органів черевної порожнини [8]. На нашу думку, втручання доцільно починати з відеолапароскопії, використовуючи при цьому додаткові два троакарні доступи для інструментів. Подібний підхід до оперативного втручання дозволяє достовірно встановити діагноз, вибрати оптимальний хірургічний прийом, уникнути марних лапаротомій, обмежуючись тільки діагностичною лапароскопією.

За період застосування малоінвазивного методу лікування в нашій лікарні прооперовано 68 дітей з паховими грижами. Серед них проліковано 39 (57,3%) хлопчиків та 29 (42,7%) дівчат. На момент госпіталізації у стаціонар у 22 (32,3%) дітей спостерігалась лівобічна пахова грижа, у 39 (57,3%) – правобічна, а у 7 (10,4%) мали місце двобічні пахові грижі.

Однією з переваг лапароскопічної герніотомії є виявлення пахвинних гриж з іншого боку під час оперативного втручання. Це досить важливий момент, оскільки при зовнішньому огляді пахової ділянки до операції такі діагнози не встановлювались, і лише ендовідеоревізією внутрішніх пахових ділянок вдавалося виставити та ліквідувати ці грижі. Таким чином, нами прооперовано за методикою PIRS 19 (27,9%) дітей.

Також хотілося б зазначити, що постановка троакара для відеооптики проводилась через пупкове кільце. У 18 (26,4%) пацієнтів до операції був виставлений діагноз пупкової кири, і в таких випадках троакар заводився в черевну порожнину через

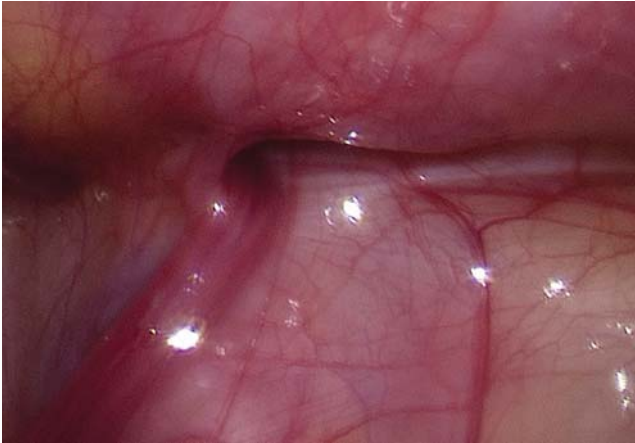


Рис. 1. Ендоскопічний вигляд правобічної пахової кири

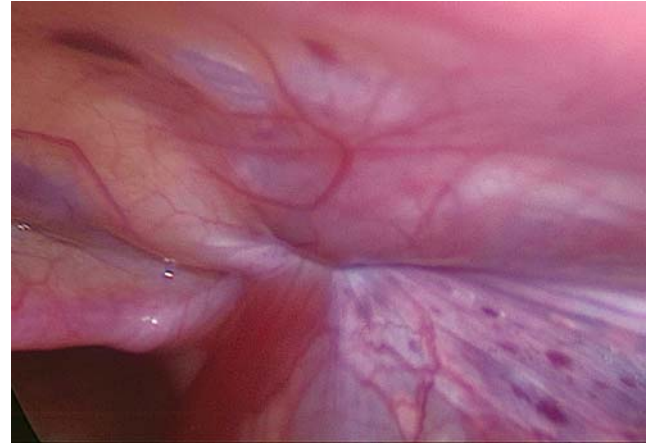


Рис. 2. Вигляд глибокого пахового кільця після проведення герніопластики

гризовий дефект, з наступною пластикою гризових воріт при завершенні операції. Рекомендуємо за наявності у дитини грижі білої лінії живота ставити троакар для відеооптики через дефект апоневрозу *linea alba*, з наступною пластикою даного дефекту.

Під час однієї лапароскопічної герніопластики симультантно виконано видалення ембріонального тяжу, який був фіксований одним кінцем до парієтальної очеревини на 1 см нижче пупка, а іншим – до брижі тонкої кишки на відстані 20 см від ілеоцекального кута. У трьох пацієнтів був виявлений вміст гризового мішка – пасмо великого сальника підпаєне до внутрішньої стінки гризового мішка. У таких випадках через додатковий троакар виконувалась тракція його в черевну порожнину, а за відсутності ефекту проводилась коагуляція та пересічення. Дані випадки незначно подовжили тривалість операції, але запобігли потенційній странгуляційній непрохідності в майбутньому. Для даних хірургічних процедур виконано постановку одного 5 мм троакару (у ділянці на 5 см нижче пупка по білій лінії живота), через який були заведені в черевну порожнину завчасно підготовлені ендозажим, ендонозиці та біполярний коагулятор.

Усі діти з паховими грижами госпіталізувались у стаціонар, де проводилось оперативне лікування. Окрім традиційних загальноклінічних обстежень обов'язково визначалися біохімічні показники крові. Усі оперативні втручання проводилися за допомогою лапароскопічної стійки та наборів інструментів фірми Karl Storz. Анестезіологічне забезпечення включало в себе внутрішньовенну загальну анестезію з міорелаксантами та штучною вентиляцією легень. В операційну пацієнтів подавали із завчасно поставленими внутрішньовенними катетерами, що давало змогу анестезіологам швидко ввести дитину в стан наркозу і не затягувало початок операції.

Техніка операції

Після обробки операційного поля за Філончиком–Гроссіхом виконувалась постановка 5 мм троакару через невеликий отвір довжиною 0,5–1,0 см у пупковому кільці чи гризових воротах наявних гриж передньої черевної стінки (пупкова чи білої лінії живота). Через нього проводили відеооптику в черевну порожнину. Операцію починали з виконання оглядової ревізії двох внутрішніх пахових ділянок для уточнення наявності пахових гриж (рис. 1). Надалі шляхом черезшкірного проколу вводилась біровська голка (у якій замість мандрени заведена синтетична поліпропіленова монофіламентна нитка, що не розсмоктується) в черевну порожнину над глибоким паховим кільцем. Кінець голки проводився в просторі між парієтальною очеревиною та елементами сім'яного канатику у хлопчиків (або круглою зв'язкою у дівчаток) у медіальній стороні внутрішнього пахового кільця з нанизуванням очеревини та наступним проколом через неї, після чого при забиранні голки залишалася петля попередньо заведеної нитки. Аналогічно проводили прокол та нанизування латеральної сторони внутрішнього пахового кільця, а після виколу в черевну порожнину проводили через голку нитку, яку заводили у створену раніше петлю. При витягуванні нитки з петлею утворювався «зашморг», при зав'язуванні якого відбувається закриття входу в гризовий мішок (рис. 2). Кінчики нитки від вузла розташовували підшкірно. При зав'язуванні обов'язково є механічна ззовні евакуація газу з гризового мішка, а відсутність повторного набирання газу є показником герметичності кисетного шва та неможливості виникнення в майбутньому водянки в проекції грижі. Після евакуації газу з черевної порожнини проводилась пластика пупкового кільця, з наступним накладанням одного шва на шкіру для зіставлення країв. Асептична пов'язка.

Абдомінальна хірургія

Уся операція тривала в середньому біля п'ятнадцяти хвилин, за наявності грижі з одного боку та після відпрацювання хірургічної техніки.

Післяопераційний період у всіх хворих перебігав задовільно. Больовий синдром у пацієнтів не потребував широкого призначення анальгетичних препаратів. Переважна більшість хворих була відпущена з рекомендаціями та виписана зі стаціонару на наступний день після операції.

Наш досвід лапароскопічних герніопластик свідчить і про те, що безперечно кращий порівняно з відкритим грижосіченням ендоскопічний метод має ряд недоліків. Зокрема потрібно відмітити дорожчі витратні матеріали та можливість рецидивів. У нашій лікарні мали місце 2 (2,9%) випадки рецидиву пахових гриж після лапароскопічних втручань, але ми пов'язуємо їх з відсутністю досвіду на початкових етапах оперування хворих, коли проводили відпрацювання методики. Дані пацієнти готуються до лапароскопічної герніопластики повторно. Щодо економічного аспекту, то зроблені відкритим способом операції є менш витратними за умови однієї паховинної грижі, а за наявності двостороннього процесу із двома операціями лапароскопічний метод є більш матеріально вигідним.

Маємо надію, що у найближчому майбутньому можна чекати збільшення інвестицій у лапароскопічні технології і зростання кількості хірургів, що володіють ними. У результаті повинна збільшитися кількість застосування лапароскопічних операцій, передусім у невідкладній абдомінальній хірургії, зменшитися кількість післяопераційних ускладнень, знизитися летальність і зрости якість життя дітей після перенесених втручань.

Висновки

1. У разі несвоечасної діагностики контрлатеральної пахової грижі дитині потрібна повторна госпіталізація в стаціонар, з подальшими проведенням наркозу та операцією, що є зайвим стресовим фактором для маленького пацієнта і його батьків.

2. При застосуванні малоінвазивної технології відмічено відсутність ускладнень та зменшення ре-

цидивів гриж у дітей, скорочення терміну перебування пацієнта у стаціонарі.

3. Переваги лапароскопічного методу лікування перед відкритою операцією очевидні, оскільки має місце зменшення хірургічної агресії та пришвидшення відновних процесів в організмі дитини.

4. При лапароскопічній герніотомії є змога через один прокол виконати ліквідацію пахових і пупкової грижі за один раз з хорошим косметичним ефектом на передній черевній стінці.

Автори заявляють про відсутність конфлікту інтересів.

Література

1. Байбаков В.М. Лапароскопічна корекція защемлених паховинних гриж у дітей / В.М. Байбаков // Шпитальна хірургія. – 2016. – №2. – С.75–78.
2. Горбатюк О.М. Загальні закономірності патогенезу чоловічої неплідності, обумовленої патологією вагінального відростка очеревини / О.М. Горбатюк // Урологія. – 2000. – №2. – С.47–49.
3. Лапароскопічне лікування гострої хірургічної патології органів черевної порожнини у дітей / А.Г. Запороженко // Український журнал хірургії. – 2012. – Т.3, №18. – С.93–98.
4. Рибальченко В.Ф. Аналіз роботи дитячої хірургічної служби України у 2012 році / В.Ф. Рибальченко // Хірургія дитячого віку. – 2013. – №3. – С.24–33.
5. Сравнительный анализ открытых паховых грыжесечений и лапароскопических герниопластик в хирургии детского возраста / А.Ф. Дронов, С.Г. Врублевский, Н.А. Аль-Машат [и др.] // Детская хирургия. – 2011. – №5. – С.19–21.
6. Хірургічна корекція паховинних гриж в дітей із застосуванням міні-інвазивного методу PIRS / А.Й. Наконечний, А.С. Кузик, Р.А. Наконечний // Хірургія дитячого віку. – 2016. – №1–2. – С.78–81.
7. Хірургічне лікування паховинних гриж у новонароджених та немовлят за методом PIRS / А.О. Дворакевич, А.А. Переяслов // Неонатологія, хірургія та перинатальна медицина. – 2015. – Т.5, №1. – С.47–49.
8. Экстраперитонеальная лигатурная герниорафия при паховых грыжах у детей / Р.О. Игнатъев [и др.] // Детская хирургия. – 2011. – №1. – С.34–35.
9. Age-related probability of contralateral processus vaginalis patency in children with unilateral hernia / N.J. Hall, W. Choi, A. Pierro [et al.] // Pediatr. Surg. Int. – 2012. – Vol.28. – P. 1085–1088.
10. Aggarwal H. Role of Laparoscopy in Children with Uinguinal Area Problems / H. Aggarwal, B.A. Kogan // Translational Andrology and Urology. – 2014. – Vol.3(4). – P.418–428.
11. Percutaneous internal ring suturing: a simple minimally invasive technique for inguinal hernia repair in children / Patkowski D., Czernik J., Chrzan R. [et al.] // J. Laparoendosc. Adv. Surg. Techn. – 2006. – Vol.16. – P.513–517.

Відомості про авторів

Бойко Віталій Ярославович – гол. лікар КЗ «Рівненська обласна дитяча лікарня» Рівненської обласної ради. Адреса: м. Рівне, вул. Київська, 60.

Піц Ярослав Ярославович – лікар-хірург другої категорії відділення планової хірургії КЗ «Рівненська обласна дитяча лікарня» Рівненської обласної ради. Адреса: м. Рівне, вул. Київська, 60.

Парух Олександр Вікторович – лікар-хірург дитячий вищої категорії, обласний позаштатний дитячий хірург, зав. відділення гнійної хірургії КЗ «Рівненська обласна дитяча лікарня» Рівненської обласної ради. Адреса: м. Рівне, вул. Київська, 60.

Поліщук Микола Федорович – лікар-хірург вищої категорії, зав. відділення планової хірургії КЗ «Рівненська обласна дитяча лікарня» Рівненської обласної ради. Адреса: м. Рівне, вул. Київська, 60.

Стаття надійшла до редакції 27.04.2017 р.