

УДК 616.33/.34-006.5-053.5-089

М.І. Гриценко, Є.М. Гриценко

Хірургічне лікування поліпозу у дітей із синдромом Пейтца–Турена–Єгерса

Дитяча міська клінічна лікарня, м. Полтава, Україна
ВДНЗУ «Українська медична стоматологічна академія», м. Полтава

PAEDIATRIC SURGERY.2017.4(57):85-87; doi 10.15574/PS.2017.57.85

Проведено аналіз результатів лікування трьох дітей із синдромом Пейтца–Турена–Єгерса – два хлопчики віком 12 років та дівчинка віком 13 років. Запропоновано новий спосіб видалення поліпів з кишечника без множинних розтинів кишки, застосування якого зменшує травматичність операції, знижує ризик післяопераційних ускладнень та є операцією вибору при множинних розсіяних поліпах тонкої та товстої кишки.

Ключові слова: синдром Пейтца–Турена–Єгерса, поліпектомія, діти.

Surgical treatment of polyposis in children with Peutz-Jeghers syndrome

M.I. Grytsenko, Ye.M. Grytsenko

Children's Municipal Clinical Hospital, Poltava, Ukraine

Higher State Educational Establishment of Ukraine «Ukrainian Medical Stomatological Academy», Poltava

Objective – to improve methods of surgical treatment of patients with polyposis of the gastrointestinal tract.

Material and methods. The study is based on the analysis of treatment outcomes of three children with the Peutz-Jeghers syndrome – two boys aged 12 years and a girl aged 13 years.

Results and discussion. Traditionally, polypectomy due to intestinal polyposis requires multiple incisions of intestine or segmental resection of the affected area, which can lead to various complications. A new method of removing polyps from the intestine without multiple intestinal incisions is proposed. The method provides that, after opening the intestine, a clamp is inserted into it and the gut is crimped on it, while a polyp is detected by palpation. Then the polyp peduncle or the intestine wall near the polyp is clamped, traction is performed, and the corrugated gut is displaced from the clamp, thus causing intussusception before excising the polyp through the incision on the intestine. After the polyp removal, perform disinvagination and repeat the manipulation.

Conclusions. The proposed method of polypectomy can reduce the traumatic nature of surgery and reduce the risk of postoperative complications and is the operation of choice for multiple disseminated polyps of the small and large intestine.

Key words: Peutz-Jeghers syndrome, polypectomy, children.

Хирургическое лечение полипоза у детей с синдромом Пейтца–Турена–Эгерса

Н.И. Гриценко, Е.Н. Гриценко

Детская городская клиническая больница, г. Полтава, Украина

ВГУЗУ «Украинская медицинская стоматологическая академия», г. Полтава

Проанализированы результаты лечения троих детей с синдромом Пейтца–Турена–Эгерса – два мальчика в возрасте 12 лет и девочка в возрасте 13 лет. Предложен новый способ удаления полипов из кишечника без множественных разрезов кишки, применение которого позволяет уменьшить травматичность операции, снизить риск послеоперационных осложнений и является операцией выбора при множественных рассеянных полипах тонкой и толстой кишки.

Ключевые слова: Синдром Пейтца–Турена–Эгерса, полипэктомия, дети.

Вступ

Однією з форм поліпозу шлунково-кишкового тракту є синдром Пейтца–Турена–Єгерса (гамартомний поліпоз, пігментно-плямистий поліпоз), що характеризується тотальним ураженням доброякісними поліпами всього шлунково-кишкового тракту з аутосомно-домінантним типом спадкування. Маніфестною ознакою синдрому є меланінова пігментація слизових оболонок рота та губ, а також пігментні плями на шкірі навколо дигестивних отворів [3].

Середній вік маніфестації захворювання, за даними різних авторів, коливається від 10 до 12,5 років, проте в деяких випадках клінічні прояви можуть виникати у дітей протягом перших років життя [1,5,6]. Широка варіабельність кількості, розмірів і будови поліпів знаходить відображення в різноманітті клінічної симптоматики. У деяких випадках множинний поліпоз шлунково-кишкового тракту тривалий час перебігає безсимптомно, маніфестуючи лише в зрілому віці. Існують випадки виявлення поліпів

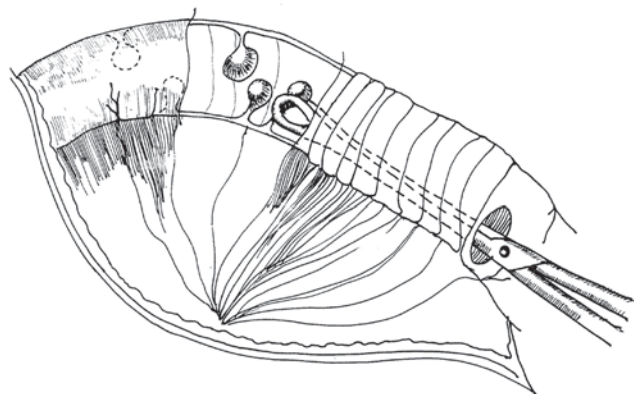


Рис. 1. Після виконання ентеротомії, в кишку введений викончатий затискач, кишка згофрована на інструменті, стінка кишки захоплена зсередини біля ніжки поліпа

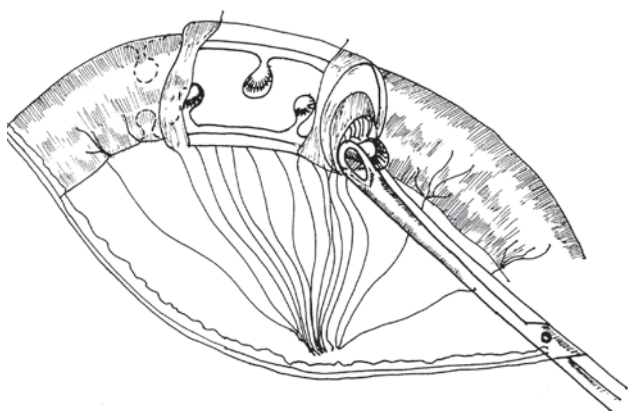


Рис. 2. Стінка кишки з поліпом інвагінована і поліп виведений в рану

при відсутності будь-якої симптоматики під час обстеження пацієнтів з приводу інших захворювань [1,4]. Однак частіше множинний гамартомний поліпоз стає причиною явних чи прихованих шлунково-кишкових кровотеч, а також призводить до хронічної анемії [1]. Крім того, під впливом перистальтики кишечника поліпи провокують виникнення кишкової інвагінації з клінічною картиною кишкової непрохідності [7,8]. Гамартоми зазвичай не схильні до малігнізації, але у хворих із синдромом Пейтца–Турена–Єгерса частіше, ніж у загальній популяції, розвиваються пухлини різних органів (колоректальний рак, рак шлунка, підшлункової залози, молочних залоз, пухлини яєчок і яєчників, рак матки і злоякісна аденома шийки матки) [1]. Тому показання до хірургічного лікування при синдромі Пейтца–Турена–Єгерса є абсолютними.

Діагностика синдрому Пейтца–Турена–Єгерса ґрунтується на клінічних особливостях захворювання і за необхідності підтверджується молекулярно-генетичним тестуванням [1]. Діагноз вважається достовірним за наявності хоча б однієї з перерахованих далі ознак [9]: два або більше гістологічно підтверджені гамартомні поліпи; будь-яке число гамар-

томних поліпів у пацієнта, що має спадковий анамнез; характерна пігментація шкіри і слизових оболонок за наявності обтяженого спадкового анамнезу по синдрому Пейтца–Турена–Єгерса; будь-яке число гамартомних поліпів у пацієнта з характерною меланіною пігментацією.

Матеріали і методи дослідження

У хірургічному відділенні дитячої міської клінічної лікарні м. Полтава лікувалося троє дітей із синдромом Пейтца–Турена–Єгерса – два хлопчики віком 12 років та дівчинка віком 13 років. У всіх дітей при огляді була виявлена характерна меланінова пігментація слизових оболонок рота та губ. Наявність подібних ознак у інших членів родини в наших спостереженнях батьки заперечували.

Дослідження виконані відповідно до принципів Гельсінської Декларації. Протокол дослідження ухвалений Локальним етичним комітетом (ЛЕК) всіх зазначених у роботі установ. На проведення досліджень було отримано поінформовану згоду батьків дітей (або їхніх опікунів).

Результати дослідження та їх обговорення

Залежно від локалізації поліпів проводилися комбіновані оперативні втручання. Поліпи шлунка та дванадцятипалої кишки видалені шляхом гастро- та дуоденотомії з поліпектомією. Поліпи з прямої кишки видалені при проведенні ректороманоскопії. Технічні труднощі виникають при множинних розсіяних поліпах у тонкій кишці. Значна частина тонкої кишки недоступна для огляду через ендоскоп, а тим більше для видалення поліпів. Поліпи видаляють під час лапаротомії, виконуючи ентеротомію або колономію. При цьому необхідно виконати багато розтинів стінки тонкої або товстої кишки. У деяких випадках виконують сегментарну резекцію найбільш уражених ділянок кишки [2].

Природно, що чим більше виконано розтинів стінки кишки, тим вищий ризик післяопераційних ускладнень (неспроможність швів, перитоніт, злуква кишкова непрохідність, стеноз кишки). При виконанні значних резекцій кишечника існує ризик виникнення синдрому короткої кишки та інвалідазації хворого [1].

Нами запропоновано спосіб видалення множинних розсіяних поліпів тонкої та товстої кишки (Пат. 5419 У України, МПК7 А61В17/00. Спосіб видалення поліпів з кишок / Гриценко Є. М., Гриценко М. І. (Україна). – № у 20040503985; Заявл. 25.05.04; Опубл. 15.03.05. Бюл.№3, 2005), сутність якого полягає в наступному. Після виконання лапаротомії проводять

пальпаторну ревізію усього шлунково-кишкового тракту, уточнюють локалізацію поліпів та їх кількість, після чого виконують ентеротомію. Розтин кишки проводять у поперечному напрямку по протибрижовому краю, причому важливим є вибір місця розтину. Він повинен бути виконаний таким чином, щоб із розтину можна було видалити максимальну кількість поліпів. Через виконаний розтин у кишку вводять інструмент, що дозволяє атравматично захопити стінку кишки зсередини (наприклад вікончатий затискач). Кишку гофрують на інструменті і таким чином робоча частина інструмента може бути введена на досить велику відстань від розтину (1 м – 1 м 20 см). Стінку кишки зсередини захоплюють біля основи поліпа, що був визначений пальпаторно, після чого шляхом легкої тракції за затискач і зворотнього зміщення згофрованої кишки інвагінують кишку з поліпом до виведення поліпа в рану. Ніжку поліпа прошивають, перев'язують, відсікають, виконують дезінвагацію, після чого маніпуляцію повторюють. На рисунках 1–2 показані основні етапи операції.

Інвагація кишки виконується легко і малотравматично, причому така інвагація з одного розтину виконується як в антеградному, так і в ретроградному напрямках (ізоперестальтично та антиперистальтично). Короточасна інвагація кишки не викликає розладів кровообігу у інвагінваній ділянці. Дезінвагація після видалення поліпа і зняття затискача дуже легко виконується відомим способом «видоювання». За допомогою запропонованого способу з одного розтину може бути видалена необмежена кількість поліпів на ділянці більше двох метрів тонкої кишки. Подібним чином видаляють поліпи з товстої кишки.

Наводимо клінічне спостереження. Хворий Л., 12 років, історія хвороби № 1692, тривалий час страждав на хронічну анемію невстановленого генезу, з приводу чого неодноразово обстежувався та лікувався в різних медичних закладах. При огляді була виявлена меланінова пігментація губ та встановлено діагноз – синдром Пейтца–Турена–Єгерса. Були виконані фіброгастроуденоскопія та ректороманоскопія, під час яких виявлено множинні поліпи.

Відомості про авторів:

Гриценко Микола Іванович – зав. дитячого хірургічного відділення Дитячої міської клінічної лікарні м. Полтава. Адреса: м. Полтава, вул. Олександра Бідного, 2; тел./факс +38 (0532) 68-96-71.

Гриценко Євген Миколайович – к.мед.н., доц. каф. дитячої хірургії з травматологією та ортопедією ВДНЗУ «Українська медична стоматологічна академія». Адреса: м. Полтава, вул. Шевченка, 23.

Стаття надійшла до редакції 15.05.2017 р.

Поліпи із прямої кишки видалені шляхом електрокоагуляції через ендоскоп. Виконана лапаротомія, гастротомія з видаленням п'яти поліпів шлунка. При ревізії тонкої кишки на відстані 60 см від зв'язки Трейця були виявлені два тонкокишкові інвагінати довжиною до 12 см на відстані до 10 см один від одного. Після розправлення інвагінатів виявлено два поліпи тонкої кишки. При ревізії товстої кишки виявлені два поліпи в сигмовидній кишці. Після розкриття просвіту кишки описаним вище способом поліпи видалені. Післяопераційний період перебігав без ускладнень.

Висновки

Запропонований спосіб поліпектомії зменшує травматичність операції, знижує ризик післяопераційних ускладнень та є операцією вибору при множинних розсіяних поліпах тонкої та товстої кишки.

Автори заявляють про відсутність конфлікту інтересів.

ЛІТЕРАТУРА

1. Синдром Пейтца–Єгерса: обзор литературы и описание собственного клинического наблюдения / В.О. Кайбышева, В.Т. Ивашкин, Е.К. Баранская [и др.] // Российский журнал гастроэнтерологии, гепатологии, колопроктологии. – 2011. – Т.21, №2. – С.54–61.
2. Синдром Пейтца–Єгерса як причина інвагації кишечника (випадок з практики) / П.С. Русак, В.Ф. Рибальченко, В.В. Стахов, Д.В. Шевчук // Хірургія дитячого віку. – 2016. – №1–2 (50–51). – С.111–113.
3. Хирургические болезни детского возраста / под. ред. А.И. Ленюшкина. – Москва: ИД «Династия», 2006. – 584 с.
4. Calva D. Hamartomatous polyposis syndromes / D. Calva [et al.] // Surg. Clin. North Am. – 2008. – Vol.88. – P.779–817.
5. Clinical characteristics of Peutz–Jeghers'syndrome in Korean polyposis patients / H.S. Choi, Y.J. Park, E.G. Youk [et al.] // Int. J. Colorectal. Dis. – 2000. – Vol.15. – P.35–43.
6. Genotype-phenotype correlations in Peutz–Jeghers'syndrome / C.I. Amos, M.B. Keitheri-Cheteri, M. Sabripour [et al.] // J. Med. Genet. – 2004. – Vol.41. – P. 327–360.
7. Mucosal prolapse in the pathogenesis of Peutz–Jeghers polyposis / M. Jansen, W. Leng, A.F. Baas [et al.] // International journal of gastroenterology and hepatology // Gut. – 2006. – Vol.55. – P.1–5.
8. Multiple intestinal intussusceptions in Peutz–Jeghers'syndrome: a case report. / F. Basak, E. Kinaci, S. Aksoy [et al.] // Acta Chir. Belg. – 2010. – Vol.110, №1. – P. 93–94.
9. Peutz–Jeghers'syndrome: a systematic review and recommendations for management / A.D. Beggs, A.R. Latchford, H. F. Vasen [et al.] // Gut. – 2010. – Vol.59. – P. 975–986.