

Є.О. Руденко

Повні хрящові кільця – рідкісний та важкий стеноз трахеї у дітей. Мініінвазивне та хірургічне лікування

Національний медичний університет імені О.О. Богомольця, м. Київ, Україна
Національна дитяча спеціалізована лікарня «ОХМАТДИТ», м. Київ, Україна

PAEDIATRIC SURGERY.UKRAINE.2018.1(58):66-74; doi 10.15574/PS.2018.58.66

Мета – оптимізація лікувальної тактики у дітей з вродженим стенозом трахеї, з урахуванням факторів ризику, асоційованих вад та застосуванням мініінвазивних і хірургічних технологій.

Матеріали і методи. У дослідження включено 9 пацієнтів з вродженим стенозом трахеї, зумовленим повними хрящовими кільцями, віком від 3 тижнів до 20 місяців (у середньому $7,28 \pm 2,07$ місяця) за період 2011–2017 роки. Асоційовані вади виявлені у 7 (77,8%) пацієнтів: петля легеневої артерії (n=4), подвійне судинне кільце і тотальний аномальний дренаж легеневих вен (ТАДЛВ) (n=1), аберантна права підключична артерія (n=1), дефект міжшлуночкової перетинки (ДМШП) (n=2), агенезія правої легені (n=1), атрезія тонкої кишки (n=1). Діагностика стенозу трахеї ґрунтувалася на даних комп'ютерної томографії та трахеобронхоскопії. Хірургічне лікування (група I, n=5) включало резекцію трахеї (n=2), ковзну трахеопластику (n=2) або роз'єднання подвійного судинного кільця (n=1) у поєднанні з реімплантацією легеневої артерії (n=4) та закриттям ДМШП (n=1). Мініінвазивна корекція стенозу трахеї (група II, n=4) полягала в її дилатації і стентуванні, що в одному випадку було виконане під час операції закриття ДМШП у дитини з агенезією правої легені. Штучний кровообіг застосовано у п'ятьох випадках.

Результати. У групі мініінвазивної корекції стенозу трахеї вижили 100% пацієнтів, у групі хірургічної корекції – 40% (p=0,02). Загальна летальність, пов'язана з корекцією стенозу трахеї, становила 33,3% (n=3). При спостереженні у віддаленому періоді просвіт трахеї відновлений у всіх пацієнтів, що вижили. Ускладнення спостерігались при стентуванні трахеї – ненапружений пневмомедіастинум (n=1) та грануляції у зоні стента (n=1).

Висновки. Мініінвазивні методи лікування вродженого стенозу трахеї є доцільними для використання у новонароджених та дітей з групи високого ризику. Резекцію та пластику грудного відділу трахеї слід виконувати в умовах штучного кровообігу. Асоційовані інтракардіальні вади та петля легеневої артерії підлягають симультанній корекції. Унікальну складну комбінацію вроджених вад – подвійне судинне кільце, ТАДЛВ, повні хрящові кільця – слід коригувати більш форсовано, з корекцією як внутрішньосерцевої гемодинаміки, так і декомпресією дихальних шляхів.

Ключові слова: вроджений стеноз трахеї, повні хрящові кільця, петля легеневої артерії, трахеопластика, резекція трахеї, стентування.

Complete cartilaginous rings – a rare and severe tracheal stenosis in children. Minimally invasive and surgical treatment

E.O. Rudenko

Bogomolets National Medical University, Kyiv, Ukraine

National Children's Specialized Hospital «OKHMATDYT», Kyiv, Ukraine

Objective – optimization of disease management in children with congenital tracheal stenosis, taking into account risk factors, associated defects and application of minimally invasive and surgical techniques.

Material and methods. The study included 9 patients with congenital tracheal stenosis associated with complete cartilaginous rings, aged from 3 weeks to 20 months (on average 7.28 ± 2.07 months) during the period of 2011–2017. The associated defects were found in 7 (77.8%) patients: pulmonary artery sling (n=4), double vascular ring and total abnormal pulmonary venous drainage (TAPVD) (n=1), aberrant right subclavian artery (n=1), ventricular septal defect (VSD) (n=2), right lung agenesis (n=1), small bowel atresia (n=1). Diagnosis of tracheal stenosis was based on CT and tracheobronchoscopy. Surgical treat-

ment (group I, n=5) included tracheal resection (n=2), slide tracheoplasty (n=2) or double vascular ring division (n=1), associated with pulmonary artery reimplantation (n=4) and VSD closure (n=1). Minimally invasive correction of tracheal stenosis (group II, n=4) consisted of its dilation and stenting, which in one case was performed during the operation of VSD closure in a child with right lung agenesis. Cardiopulmonary bypass was applied in 5 cases.

Results. In the group of minimally invasive correction of tracheal stenosis, 100% of patients survived, in the surgical correction group – 40% (p=0.02). Total mortality associated with correction of tracheal stenosis was 33.3% (n=3). Long-term follow-up showed the restoration of the tracheal lumen in all surviving patients. Complications were observed with the stenting of the trachea, which were as follows: pneumomediastinum (n=1) and granulation in the stent area (n=1).

Conclusions. Minimally invasive treatment options for congenital tracheal stenosis are reasonable in newborns and high-risk children. Resection and tracheoplasty of the thoracic trachea should be performed under cardiopulmonary bypass. Associated intracardiac defects and pulmonary artery sling are subject to simultaneous correction. A unique complex combination of birth defects – a double vascular ring, TAPVD and complete cartilaginous tracheal rings – should be corrected in a more forced pattern, including the correction of intracardiac haemodynamics as well as decompression of the respiratory tract.

Key words: congenital tracheal stenosis, complete cartilaginous rings, pulmonary artery sling, tracheoplasty, resection of trachea, stenting.

Полные хрящевые кольца – редкий и тяжелый стеноз трахеи у детей.

Миниинвазивное и хирургическое лечение

Е.О. Руденко

Национальный медицинский университет имени А.А. Богомольца, г. Киев, Украина

Национальная детская специализированная больница «ОХМАТДЕТ», г. Киев, Украина

Цель – оптимизация лечебной тактики у детей с врожденным стенозом трахеи с учетом факторов риска, ассоциированных пороков и применением миниинвазивных и хирургических технологий.

Материалы и методы. В исследование включены 9 пациентов с врожденным стенозом трахеи, обусловленным полными хрящевыми кольцами, в возрасте от 3 недель до 20 месяцев (в среднем $7,28 \pm 2,07$ месяца) за период 2011–2017 годы. Ассоциированные пороки выявлены у 7 (77,8%) пациентов: петля легочной артерии (n=4), двойное сосудистое кольцо и тотальный аномальный дренаж легочных вен (ТАДЛВ) (n=1), aberrантная правая подключичная артерия (n=1), дефект межжелудочковой перегородки (ДМЖП) (n=2), агенезия правого легкого (n=1), атрезия тонкой кишки (n=1). Диагностика стеноза трахеи основывалась на данных компьютерной томографии и трахеобронхоскопии. Хирургическое лечение (группа I, n=5) включало резекцию трахеи (n=2), скользящую трахеопластику (n=2) или разъединение двойного сосудистого кольца (n=1) вместе с реимплантацией легочной артерии (n=4) и закрытием ДМЖП (n=1). Миниинвазивная коррекция стеноза трахеи (группа II, n=4) состояла в ее дилатации и стентировании, что в одном случае было выполнено во время операции закрытия ДМЖП у ребенка с агенезией правого легкого. Искусственное кровообращение применено в пяти случаях.

Результаты. В группе миниинвазивной коррекции стеноза трахеи выжили 100% пациентов, в группе хирургической коррекции – 40%. Общая летальность, связанная с коррекцией стеноза трахеи, составила 33,3% (n=3). При наблюдении в отдаленном периоде просвет трахеи восстановлен у всех пациентов, которые выжили. Осложнения были при стентировании трахеи – ненапряженный пневмомедиастинум (n=1) и грануляции в зоне стента (n=1).

Выводы. Миниинвазивные методы лечения врожденного стеноза трахеи целесообразно использовать у новорожденных и детей из группы высокого риска. Резекцию и пластику грудного отдела трахеи следует выполнять в условиях искусственного кровообращения. Ассоциированные интракардиальные пороки и петля легочной артерии подлежат симультанной коррекции. Уникальную сложную комбинацию пороков – двойное сосудистое кольцо, ТАДЛВ, полные хрящевые кольца – следует корригировать более форсированно, с коррекцией как внутрисердечной гемодинамики, так и декомпрессией дыхательных путей.

Ключевые слова: врожденный стеноз трахеи, полные хрящевые кольца, петля легочной артерии, трахеопластика, резекция трахеи, стентирование.

Вступ

Повні хрящові кільця (ПХК) трахеї є рідкісною істинною аномалією хрящового скелету трахеї і одним із варіантів вродженого її стенозу. Вада характеризується звуженням просвіту трахеї внаслідок набуття хрящем трахеї форми повного кільця, відсутністю мембранозної частини і поширенням від короткого сегменту до всієї довжини трахеї. Частоту вади оцінюють як 1:64500 [4,16,25]. Понад 80% пацієнтів з ПХК мають асоційовані аномалії, найчастіше, близько 50%, кардіоваскулярні [20,27], серед яких переважає петля лівої легеневої артерії (ПЛА) [3,8,13,24]. Поєднання ПЛА зі стенозом трахеї внаслідок ПХК – комплекс «кільце-петля» («ring-sling» complex) зустрічається з частотою до 65% випадків ПЛА [19,26]. Поєднані вади респіраторної системи включають агенезію, аплазію та гіпоплазію легені [3,7,13,29], трахеальний бронх [3,5,24,28], трахеомалію [14,15], бронхогенну кісту [7], трахеостравохідну норичю [13,31].

Вада є високолетальною, природній перебіг супроводжується смертністю до 79% [17,25]. Визна-

чальними факторами важкості вади вважають: ступінь звуження трахеї, довжину стенозу, ураження бронхів [12]. Асоційовані аномалії значно ускладнюють перебіг вади та погіршують прогноз [3,11,16].

Лікування вродженого стенозу трахеї (ВСТ) лишається викликом для хірургів, оскільки ця вада є рідкісною та складною клінічною проблемою без чіткого консенсусу щодо оптимального лікувального підходу [21]. На сьогодні запропоновані як хірургічні [4–8,12,16], так і мініінвазивні [9,10,21,22] способи лікування. Летальність при хірургічному лікуванні в світі коливається в межах 9–85,8% [6,11,15,16,18,23,26].

Метою дослідження була оптимізація лікувальної тактики у дітей з вродженим стенозом трахеї, зумовленим повними хрящовими кільцями, з урахуванням факторів ризику, асоційованих вад та застосуванням мініінвазивних і хірургічних технологій.

Матеріали і методи

У дослідження було включено 9 пацієнтів з ВСТ, зумовленим повними хрящовими кільцями віком на

Клінічний випадок

Таблиця

Характеристика пацієнтів з повними хрящовими кільцями та їх лікування

| № | Вік (міс.), стать | Тип стенозу; довжина (см, %), ступінь звуження просвіту (%) | Асоційована патологія | Корекція | Ускладнення | Результат, термін спостереження |
|---|-------------------|---|--------------------------------------|---|---|---|
| 1 | 2, дівч. | сегментарний, 0,4 см, 10%, 70% | недоношеність | дилатація трахеї, стентування | грануляції | жива, стент видалено, без симптомів, 4 роки |
| 2 | 2, хл. | сегментарний, 0,5 см, 10%, 70% | недоношеність | дилатація трахеї, стентування | пневмомедіастинум | живий, стент у трахеї, без симптомів, 4 роки |
| 3 | 9, дівч. | довгий сегмент, 4 см, 83%, 60% | ПЛА, ДМШП | реїмплантація ЛЛА, закриття ДМШП, ковзна трахеопластика (штучний кровообіг) | не було | жива, без симптомів, 5 років |
| 4 | 10, хл. | мостоподібний бронх, 0,8 см, 13,3%, 70% | АППА | резекція трахеї, реконструкція біфуркації трахеї (штучний кровообіг) | не було | живий, без симптомів, 6 років |
| 5 | 13, дівч. | сегментарний, 1,2 см, 20%, 60% | ПЛА | реїмплантація ЛЛА, сегментарна резекція трахеї (штучний кровообіг) | некроз і десквамація слизової оболонки трахеї | померла на 7 добу після операції |
| 6 | 20, дівч. | довгий сегмент, 4 см, 80%, 65% | ПЛА | реїмплантація ЛЛА, ковзна трахеопластика (штучний кровообіг) | некроз слизової оболонки трахеї | померла на 5 добу після операції |
| 7 | 0,6, хл. | довгий сегмент, 4 см, 85%, 60% | ПДА, ПЛА, ТАДЛВ | (1) процедура Рашкінда; (2) пересічення передньої дуги аорти, реїмплантація ЛЛА | ателектаз лівої легені, розлади гемодинаміки | помер на 11 добу після операції |
| 8 | 8, хл. | сегментарний, 2 см, 33%, 65% | агенезія правої легені | закриття ДМШП (латка з аутоперикарда), дилатація і стентування трахеї (штучний кровообіг) | | легкий стридор при навантаженні, рецидиви бронхіту 2–3 рази на рік, 3 роки |
| 9 | 0,7, хл. | сегментарний, 1,2 см, 30%, 97% | атрезія порожньої кишки IIIa + V тип | (1) дилатація, продовжена інтубація, (2) резекція атрезованих ділянок тонкої кишки, ентеро-ентеростомія, (3) реконструкція кишкового анастомозу | перитоніт, сепсис | екстубований через 10 днів, прохідність трахеї відновлена; помер через 1 місяць від сепсису |

Примітка: ПЛА – петля легеневої артерії, ЛЛА – ліва легенева артерія, ПДА – подвійна дуга аорти, ДМШП – дефект міжшлункової перетинки, АППА – аберантна права підключична артерія, ТАДЛВ – тотальний аномальний дренаж легеневих вен.

момент встановлення діагнозу від 3 тижнів до 20 місяців (у середньому $7,28 \pm 2,07$ місяця), які знаходились на обстеженні та лікуванні в клініках кафедри дитячої хірургії НМУ імені О.О. Богомольця з 2011 до 2017 року. Хлопчиків було 4, дівчаток – 5. Асоційовані вади були виявлені у 7 (77,8%) пацієнтів і включали наступні: ПЛА (n=3), подвійне судинне кільце (подвійна дуга аорти (ПДА) + ПЛА) і тотальний аномальний дренаж легеневих вен (ТАДЛВ) (n=1), аберантна права підключична артерія (АППА) (n=1), дефект міжшлункової перетинки (ДМШП) (n=2), агенезія правої легені (n=1), атрезія тонкої кишки (n=1). Характеристика пацієнтів наведена в таблиці.

Діагностичний протокол включав комп'ютерну томографію (КТ) з контрастним підсиленням та ригідну або фіброоптичну трахеобронхоскопію.

Дослідження виконані відповідно до принципів Гельсінської Декларації. Протокол дослідження ухвалений Локальним етичним комітетом (ЛЕК) всіх зазначених у роботі установ. На проведення досліджень було отримано поінформовану згоду батьків дітей (або їхніх опікунів).

Вибір лікувальної тактики був зумовлений варіантом вади або асоціації вад, віком та масою тіла пацієнтів, важкістю клінічного перебігу.

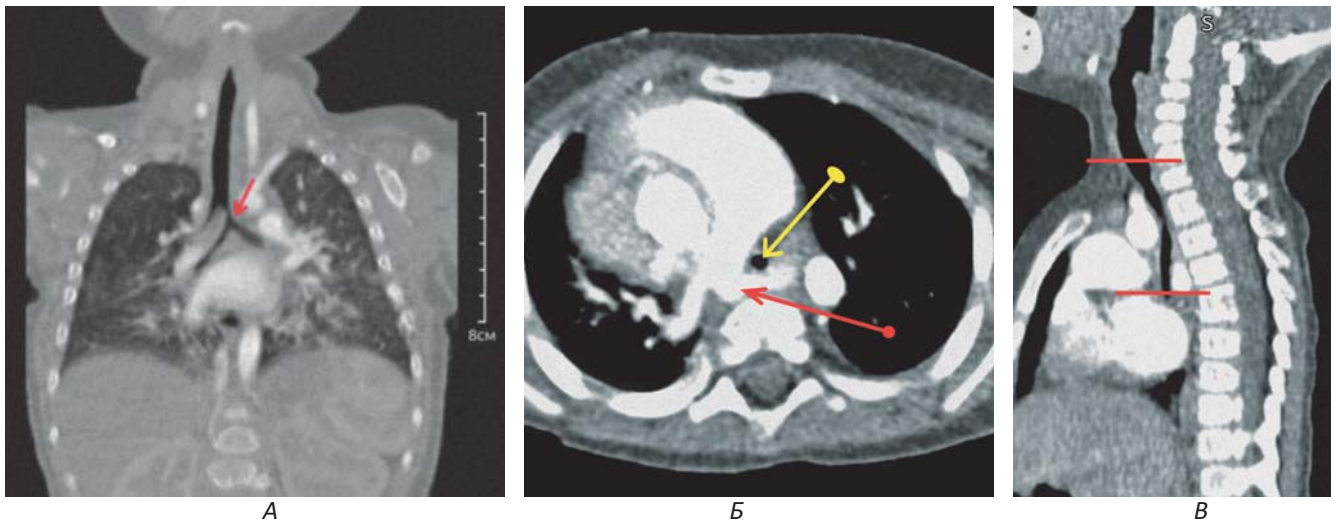


Рис. 1. Комп'ютерна томографія грудної клітки з контрастним підсиленням. А – пацієнт К., вік 10 міс. Фронтальна реконструкція. Трахейний бронх праворуч, природжений стеноз надбіфуркаційної частини трахеї у вигляді «мостоподібного бронха». Довжина зони стенозу – 0,8 см (13,3% довжини трахеї), ступінь звуження – 70%. Б, В – пацієнт К., вік 8 міс., аксіальна проекція (Б): петля легеневої артерії (червона стрілка), природжений стеноз торакального сегмента трахеї (жовта стрілка). Сагітальна реконструкція (В): стеноз торакального відділу трахеї з довгим сегментом (довжина 4 см – 83% від довжини трахеї; ступінь звуження – 60%)

У пацієнтів з високим ризиком радикальної хірургічної корекції (n=3) – період новонародженості, недоношеність, низька маса тіла, наявність асоційованих вад з важким перебігом та ускладненнями (атрезія кишечника, неспроможність анастомозу, перитоніт) – виконували мініінвазивні ендоскопічні втручання – дилатацію і стентування трахеї.

Дилатація трахеї з метою первинної корекції стенозу (n=4) проводилась під час ригідної трахеоскопії за допомогою балона високого тиску діаметром 6–7 мм, встановленого в зону стенозу і наповненого рідиною під тиском 6 атмосфер (608 кПа) протягом 1 хвилини, з наступним встановленням металевого Z-подібного стента власної конструкції, що сам розкривається, з тефлоновим покриттям або без нього. В одному випадку дилатація трахеї була доповнена подовженою інтубацією трубкою вікового діаметра протягом 10 днів.

У разі складних варіантів стенозу трахеї, таких як «мостоподібний бронх» (рис. 1А), довгий стеноз торакального відділу трахеї, асоційованих кардіоваскулярних і респіраторних вад у пацієнтів старших 6 місяців (поєднання стенозу трахеї з ПЛА (рис. 1Б, В), ДМШП, агенезією легені, подвійним судинним кільцем) виконували хірургічну корекцію, зокрема трансперикардіальну резекцію трахеї з реконструкцією біфуркації, ковзну трахеопластику, включаючи симультанні операції, в умовах штучного кровообігу.

Вибір способу хірургічної корекції стенозу трахеї залежав від його довжини та клінічної маніфестації. У пацієнтів з коротким сегментарним стенозом, що

має протяжність не більше 1/3 довжини трахеї, вважали можливою сегментарну резекцію, що підтверджено також даними літератури [8,14,29,30]. В якості доступу використовували серединну стернотомію, підхід до трахеї – трансперикардіальний. Техніка резекції трахеї включала її мобілізацію в зоні стенозу та вище і нижче від неї. Зона дисекції поширювалась нижче карини на правий та лівий головні бронхи. У разі утрудненого визначення меж стенозу з операційного поля використовували інтраопераційну фіброоптичну трахеоскопію. Прокол трахеї тонкою ін'єкційною голкою з боку операційної рани дозволяв чітко визначити положення ендоскопа та межі стенозу. Трахею в зоні стенозу розсікали поздовжньо по передній стінці, що дозволяло підтвердити локалізацію повних кілець. Після висічення ділянки стенозу накладали анастомоз трахеї «кінець у кінець» вузловими швами PDS 5-0. У разі резекції «мостоподібного бронху» розрізи на трахеї, якими він висікався, розташовувались косо у паралельних площинах. Анастомоз накладався таким чином, щоб сформувалась «трифуркація» трахеї (рис. 2).

У разі довгого стенозу трахеї, понад 50% її довжини, виконували ковзну трахеопластику (рис. 3). Ця операція вимагає широкої циркулярної мобілізації трахеї, точної ідентифікації середини стенозу, для чого використовується інтраопераційна трахеоскопія. Трахею пересікають поперечно у середині стенозу, потім розсікають поздовжньо – проксимальну ділянку по передній стінці, дистальну – по задній. Ці дві частини трахеї насувають одна на

Клінічний випадок

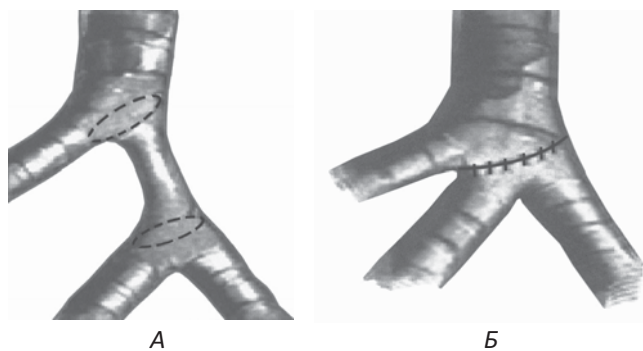


Рис. 2. Схема реконструкції біфуркації трахеї з резекцією «мостоподібного бронха». А — зона резекції. Б — анастомоз

одну та анастомозують вузловими швами PDS 5-0 або 6-0.

У разі хірургічної корекції стенозу трахеї (ізолюваного або поєданого з ПЛА) операцію проводили в умовах штучного кровообігу доступом через серединну стернотомію. Апарат штучного кровообігу (АШК) підключали з використанням аортальної та атріальної канюль з гіпотермією до 32°C та підтримкою нормального синусового ритму серця протягом операції. За необхідності симультанної корекції ДМШП використовували бікавальну схему підключення АШК, а дефект закривали під час кардіоплегії. Симультанна корекція ПЛА проводилась шляхом реімплантації ЛЛА у легеневої стовбур, яку виконували перед пластикою трахеї задля попередження контамінації судинного анастомозу через відкритий просвіт трахеї. Техніка реімплантації ЛЛА включала її відсічення від правої легеневої артерії, виділення і виведення з-за трахеї, створення вікна у перикарді у зоні майбутнього анастомозу і, власне, анастомозування ЛЛА з легеневим стовбуром у зоні його нормальної біфуркації поблизу від пересіченої артеріальної зв'язки або відкритої артеріальної протоки. Судинний анастомоз виконувався за розробленою методикою, захищеною патентом України [1,2], яка полягала у викроюванні клапота зі стінки легеневого стовбура у вигляді «риб'ячого рота» і повздовжньому розсіченні стінки ЛЛА для вшивання клапота і, таким чином, збільшення периметра анастомозу (див. рис. 3В). Використовували безперервний шов ниткою Prolene 7-0.

У разі симультанної корекції ДМШП дефект закривали під час кардіоплегії через трансатріальний доступ П-подібними швами або за допомогою латки з аутоперикарда, модифікованого обробкою 2% глютаральдегідом.

У пацієнта з асоціацією подвійного судинного кільця стенозу трахеї та тотального аномального дренажу легневих вен першим етапом виконали

балонну атріосептостомію (процедура Рашкінда), а потім, другим етапом, – роз'єднання подвійного судинного кільця (пересічення однієї з дуг аорти та реімплантація лівої легеневої артерії) з метою ліквідації компресійного компонента стенозу [1].

Результати дослідження та їх обговорення

Основними симптомами вади були стридор, дихальні розлади, ціаноз, потреба в інтубації трахеї та штучній вентиляції легень (ШВЛ), рецидиви обструкції дихальних шляхів (ДШ), рецидиви бронхіту та пневмонії. В усіх випадках ВСТ клінічно манифестував з перших днів або тижнів життя. Найважчим клінічний перебіг був у 3 недоношених пацієнтів з малою масою тіла (1,980, 2,0 та 2,2 кг) та у 3 пацієнтів, у яких стеноз трахеї був асоційований з вадами серцево-судинної та респіраторної систем: подвійне судинне кільце (ПСК) і тотальний аномальний дренаж легневих вен (ТАДЛВ) – 1, агенезія правої легені і дефект міжшлуночкової перетинки (ДМШП) серця – 1, петля легеневої артерії (ПЛА) і ДМШП – 1.

Серед 4 пацієнтів, яким було проведено мініінвазивну корекцію стенозу трахеї – гідродилатація та стентування (n=3) або бужування і продовжена інтубація (n=1) – просвіт трахеї був відновлений в усіх випадках при спостереженні в терміни від 21 дня до 4 років. В одному випадку стент, вкритий тefлоновою плівкою, був видалений через 5 місяців, в інших двох стент був залишений у стінці трахеї, зважаючи на його конструкцію, що передбачає вrostання у стінку. В одному випадку у дитини з асоційованими вадами – агенезією правої легені і ДМШП – дилатація і стентування трахеї були виконані симультанно разом із закриттям септального дефекту в умовах штучного кровообігу і були альтернативою резекції трахеї, яка мала великий ризик. Пацієнту знадобилося три сеанси повторних гідродилатацій трахеї у зоні стента, він має добрий результат при тривалому спостереженні протягом трьох років. Ускладнення, пов'язані з процедурою стентування, відмічено у двох випадках – ненапружений пневмомедіастинум, що не потребував хірургічного втручання (n=1), та утворення грануляцій трахеї на краю стента, які спричинювали рецидивну обструкцію трахеї і потребували ендоскопічного видалення (рис. 4).

Один із цих пацієнтів, що мав сегментарний стеноз торакального відділу трахеї та асоційовану ваду кишечника – атрезію голодної кишки III-в типу (синдром «яблучної шкірки», або «пагоди»), був екстубований на 10 добу після бужування трахеї з відновленням її просвіту. Проте він мав ускладнений післяопераційний перебіг інтестинальної вади (не-

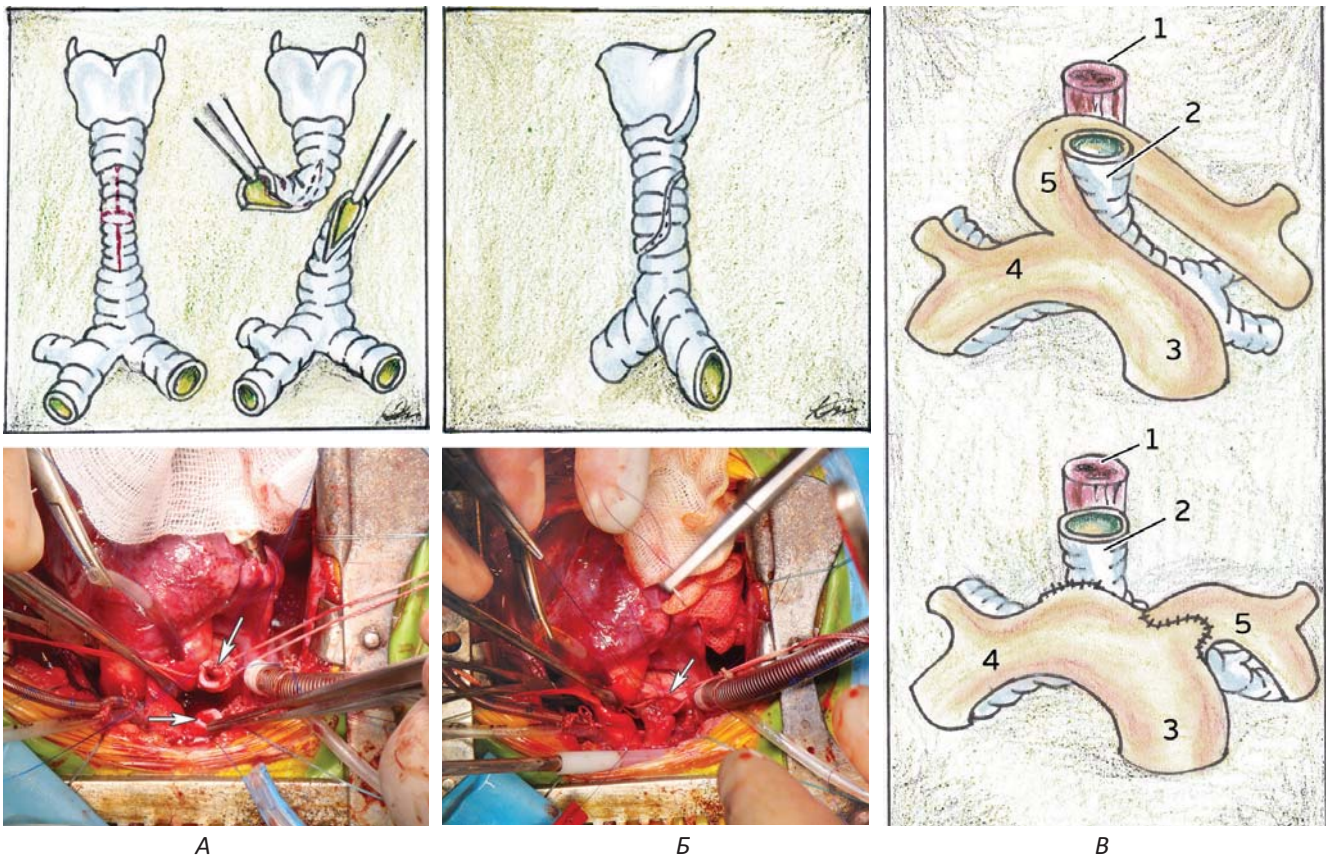


Рис. 3. Етапи операції (схеми та інтраопераційні фото): ковзна трахеопластика (А, Б) та реімплантація лівої легеневої артерії (В). А – перерізання та повздовжній розтин трахеї. Б – анастомоз з адаптацією розрізаних сегментів трахеї. В – схема реімплантації лівої легеневої артерії: 1 – стравохід; 2 – трахея; 3 – легневий стовбур; 4 – права легенева артерія; 5 – ліва легенева артерія

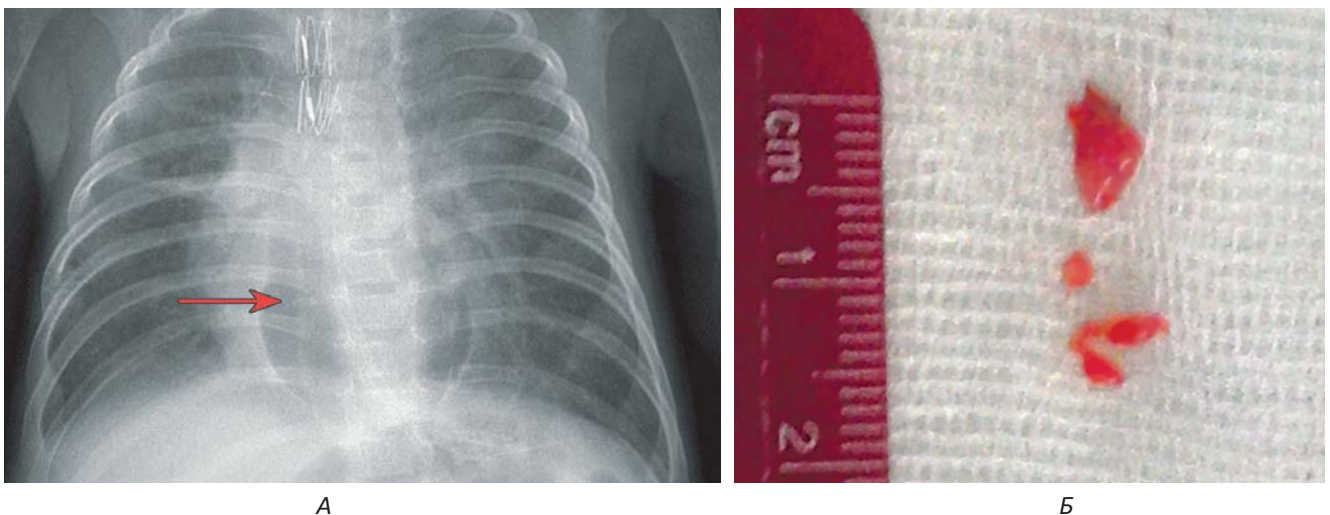


Рис. 4. Ускладнення стентування трахеї. А – оглядова рентгенограма ОГК після дилатації та стентування трахеї. Ненапружений пневмомедіастинум (стрілка) втручання не потребував. Б – видалені грануляції із зони стента, що спричинили обструкцію трахеї

спроможність кишкового анастомозу, перитоніт, реанастомоз) та помер через місяць від абдомінального сепсису.

Із чотирьох пацієнтів, яким проводилась резекція трахеї (n=2) або ковзна трахеопластика (n=2), в умо-

вах штучного кровообігу виконано симультанну корекцію асоційованих вад у трьох випадках: резекція трахеї + реімплантація легеневої артерії, ковзна трахеопластика + реімплантація легеневої артерії та ковзна трахеопластика + реімплантація легеневої

Клінічний випадок

артерії + закриття ДМШП (див. табл.). У цій групі двоє пацієнтів вижили (один зі стенозом у вигляді «мостоподібного бронха», інший – з довгим стенозом трахеї, ПЛА і ДМШП) і є безсимптомними при спостереженні у віддаленому періоді протягом 5 та 6 років. Інші двоє пацієнтів (ПЛА + стеноз трахеї), один після резекції трахеї з реімплантацією ЛЛА, другий – після ковзної трахеопластики з реімплантацією ЛЛА, цієї групи померли в ранньому післяопераційному періоді внаслідок некрозу слизової оболонки і гострої обструкції дихальних шляхів.

У пацієнта з унікальною вадою – подвійним судинним кільцем, асоційованим зі стенозом трахеї та ТАДЛВ, – першим етапом (у 1-шу добу життя) виконали балонну атріосептостомію (процедура Рашкінда), а другим етапом (на 21 добу) – роз'єднання подвійного судинного кільця (пересічення лівої дуги аорти та реімплантація лівої легеневої артерії) з метою ліквідації компресійного компоненту стенозу. Корекцію ТАДЛВ було відтерміновано у зв'язку з ризиком розширення операційного доступу та продовження часу операції зі штучним кровообігом. Перебіг післяопераційного періоду був важким, на тлі пневмонії, стенозу трахеї, рецидивного ателектазу лівої легені з нестабільною компенсацією респіраторної системи. Дитина померла на 11-у добу після операції внаслідок розладів гемодинаміки та вентиляції легень, пов'язаних з перерозподілом системного та легеневого кровотоку, розвитком синдрому малого серцевого викиду, гострою нирковою недостатністю, посиленням стенозу трахеї внаслідок набряку слизової оболонки та гіперволемії малого кола кровообігу.

Таким чином, у групі дітей, яким застосоване стентування трахеї, вижили 100% пацієнтів, у групі оперованих – 40% ($p=0,02$). Загальна летальність, пов'язана з корекцією стенозу трахеї, спостерігалася у 3 (33,3%) із 9 пацієнтів.

Лікування дітей зі стенозом трахеї внаслідок повних хрящових кілець є значним викликом для хірурга. Ці діти часто мають дихальні розлади, що загрожують життю. Лікування цих пацієнтів вимагає тісної співпраці мультидисциплінарної команди спеціалістів, що включає дитячих торакальних хірургів, кардіохірургів, анестезіологів тощо. Операції, що потребували штучного кровообігу та корекції внутрішньосерцевих вад, проводились в кооперації з кардіохірургічними клініками Науково-практичного центру дитячої кардіології та кардіохірургії МОЗ України та Інституту серцево-судинної хірургії НАМН України.

Хірургічне лікування ВСТ у дітей категоризоване за ступенем важкості та протяжністю стенозу. Тепер використовують кілька варіантів хірургічної корекції повних хрящових кілець: (1) реконструкція трахеї аутологічними трахеальними тканинами (резекція трахеї, ковзна трахеопластика і пластика трахеї із трахеальним аутоотрансплантатом), (2) трахеопластика за допомогою нетрахеальних аутологічних тканин (ребровий хрящ або перикард) та (3) реконструкція трахеї за допомогою методів тканинної інженерії [4,12,16,24]. Асоційовані вади серця підлягають симультанній корекції [12,13,19].

Пацієнти з ранньою маніфестацією симптомів стенозу трахеї є найбільш складними для хірургічного лікування внаслідок малого віку та гострого клінічного статусу. Результати лікування в цій групі дуже варіюють – від 79% виживання [3] до 100% летальності [16].

Аналіз результатів трахеопластики у дітей раннього віку в мультицентровому дослідженні показав сумарну летальність 28%, причому у групі оперованих новонароджених за умови відсутності вад серця летальність сягала 73%, тоді як у групі оперованих дітей старших 1 місяця цей показник становив 19% [11]. Навіть у групі пацієнтів з пізніми симптомами, що маніфестують наприкінці першого року життя, післяопераційна летальність становить 16–20% [11].

Метааналіз результатів різних хірургічних методів лікування ВСТ у 364 пацієнтів з усього світу показав загальну летальність 17% з варіацією від 6,7% при резекції трахеї до 39,5% при хрящовій трахеопластичі [6]. Більшість летальних наслідків виникли в результаті супутніх серцевих та/або інших вад. На сьогодні найкращими для поширених ВСТ є загальні показники ковзної трахеопластики (9% летальності на 105 оперованих пацієнтів з варіацією від 0% до 25%) [6].

Зважаючи на високий ризик радикального хірургічного втручання на трахеї у дітей перших місяців життя, був запропонований альтернативний підхід до ранньої хірургічної корекції ВСТ, який включає балонну дилатацію та стентування трахеї [9–11,22]. Це дозволяє відтермінувати операцію на кілька років. Резекція або пластика трахеї проводиться у старшому віці, на більших за розмірами дихальних шляхах, а зона стенозу стає відносно коротшою порівняно з нормальною трахеєю [21,22].

У нашому дослідженні використання мініінвазивних методів лікування ВСТ у новонароджених з низькою масою тіла або у пацієнтів з важкими асоційованими вадами дозволило первинно відновити просвіт ДШ без використання складних та ризикованих для таких пацієнтів втручань на трахеї.

Використання штучного кровообігу дозволило виконати резекцію стенозованого сегменту грудного відділу трахеї або ковзну трахеопластику без порушень газообміну під час операції, а також виконати симультанну корекцію асоційованих вад – ПЛА, ДМШП. Рання післяопераційна летальність серед цих пацієнтів була пов'язана з некрозом слизової оболонки дистальної трахеї та гострою обструкцією ДШ. Це ускладнення могло бути наслідком надмірної скелетизації трахеї та неадекватного штучного кровообігу.

Унікальною є комбінація кількох вад розвитку магістральних судин та серця: подвійної дуги аорти та петлі легеневої артерії, що утворюють подвійне судинне кільце, асоційоване з тотальним аномальним дренажем легеневих вен, відкритою артеріальною протокою та ВСТ з повними хрящовими кільцями. Очевидною є патофізіологія гемодинамічних порушень та її важкість у зв'язку з гіперводемією не тільки легень, але й інших органів грудної клітки (передусім трахеї та бронхів) з неминучим набряком слизових оболонок і вторинним звуженням дихальних шляхів. Невідкладно виконана в першу добу життя операція Рашкінда полегшила стан дитини та надала необхідний час для дообстеження і зменшення важких респіраторних порушень. Операція декомпресії дихальних шляхів роз'єднанням судинного кільця з пересіченням артеріальної протоки і задньою аортопексією забезпечила компенсацію головних життєвих функцій протягом першого тижня. Морфологічні особливості стенозу трахеї внаслідок повних хрящових кілець були відмічені, проте покращення респіраторних параметрів після декомпресії трахеї зняло питання реконструкції трахеї. Для нормалізації гемодинаміки необхідна була корекція аномального дренажу легеневих вен. Однак розширення операційного доступу та продовження часу операції зі штучним кровообігом було визнано у даному випадку надзвичайно ризикованим, небезпечним та недоцільним. Але те, що така корекція не була застосована на 7-й день після операції, вважаємо своєю помилкою. Як показала аутопсія, просвіт трахеї на всьому її протязі був однаковим та достатнім для такого віку дитини. Стенозу трахеї, який би потрібно було корегувати, не знайдено. Тільки корекція серцевої вади з транслокацією легеневих вен у ліве передсердя сприяла б зменшенню набряку дихальних шляхів та легень.

Висновки

1. Мініінвазивні методи лікування ВСТ трахеї внаслідок повних хрящових кілець (балонна дила-

тація, бужування та стентування) є доцільними для використання у дітей з групи високого ризику.

2. Резекцію та пластику грудного відділу трахеї слід виконувати в умовах штучного кровообігу.

3. Асоційовані інтракардіальні вади та ПЛА підлягають симультанній корекції.

4. Проведений аналіз унікального випадку складної вади (подвійне судинне кільце, ТАДЛВ, повні хрящові кільця) у новонародженого дозволяє дійти висновку, що подібну складну комбінацію вроджених вад слід коригувати більш форсовано, з корекцією як внутрішньосерцевої гемодинаміки, так і декомпресією дихальних шляхів.

Перспективи подальших досліджень. Невелика кількість представленої матеріалу пов'язана з рідкісністю вад. Вивчення цієї патології потребує накопичення матеріалу, розробки критеріїв відбору пацієнтів для хірургічного або мініінвазивного лікування, вивчення віддалених результатів стентування та реконструкції трахеї, розробки нових способів корекції.

Автор заявляє про відсутність конфлікту інтересів.

Література

1. Кривченя Д.Ю., Лазоришинець В.В., Ємець І.М. та ін. (2012). Подвійне судинне кільце: петля легеневої артерії та подвійна дуга аорти в поєднанні з тотальним аномальним дренажем легеневих вен та вродженим стенозом трахеї – унікальний випадок. Неонатологія, хірургія та перинатальна медицина. II, 1(3): 120–125.
2. Кривченя Д.Ю., Лазоришинець В.В., Руденко Є.О., Труба Я.П., Карпенко В.Г., Жежера Р.В. (2011). Пат. 56491 Україна, МПК А 61В 17/00, А 61В 17/11. Спосіб формування міжсудинного анастомозу. Власник НМУ імені О.О. Богомольця; ДУ «Національний інститут серцево-судинної хірургії імені М.М. Амосова НАМН України». № 201011621; заявл. 30.09.2010; опубл. 10.01.2011. Бюл. № 1.
3. Anton-Pacheco J.L., Cano I., Garcia A. et al. (2003). Patterns of management of congenital tracheal stenosis. J Pediatr Surg. 38, 10: 1452–1458.
4. Antón-Pacheco J.L., Morante R. (2017). Operative or non-operative treatment of congenital tracheal stenosis: is there something new? Journal of thoracic disease. 9,12: 4878–4880.
5. Backer C., Mavroudis C., Dunham M. et al. (1998). Repair of congenital tracheal stenosis with a free tracheal autograft. The Journal of thoracic and cardiovascular surgery. 115, 4: 869–874.
6. Backer CL, Holinger LD. (2010). A History of Pediatric Tracheal Surgery / C.L. Backer, // World Journal for Pediatric and Congenital Heart Surgery.1, 3: 344–363.
7. Backer C.L., Kelle A.M., Mavroudis C. et al. (2009). Tracheal reconstruction in children with unilateral lung agenesis or severe hypoplasia. The Annals of thoracic surgery. 88, 2: 624–631.
8. Backer C.L., Mavroudis C., Holinger L.D. (2002). Repair of congenital tracheal stenosis. Seminars in Thoracic and Cardiovascular Surgery: Pediatric Cardiac Surgery Annual. 5, 1: 173–186.
9. Brown S.B., Hedlund G.L., Glasier C.M. et al. (1987). Tracheo-bronchial stenosis in infants: successful balloon dilation therapy. Radiology. 164: 475–478.
10. Cheng W., Manson D.E., Forte V. et al. (2006). The role of conservative management in congenital tracheal stenosis: an evidence-based long-term follow-up study. J Pediatr Surg. 41, 7: 1203–1207.

Клінічний випадок

11. Chiu P.P., Kim P.C. (2006). Prognostic factors in the surgical treatment of congenital tracheal stenosis: a multicenter analysis of the literature. *J Pediatr Surg*. 41, 1: 221–225.
12. Elliott M., Roebuck D., Noctor C. et al. (2003). The management of congenital tracheal stenosis. *International journal of pediatric otorhinolaryngology*. 67: 183–192.
13. Fiore A.C., Brown J.W., Weber T.R. et al. (2005). Surgical treatment of pulmonary artery sling and tracheal stenosis. *Ann Thorac Surg*. 79: 38–46.
14. Forsen Jr. J.W., Lusk R.P., Huddleston C.B. (2002). Costal cartilage tracheoplasty for congenital long-segment tracheal stenosis. *Arch Otolaryngol Head Neck Surg*. 128, 10: 1165–1171.
15. Grillo H.C., Wright C.D., Vlahakes G.J. et al. (2002). Management of congenital tracheal stenosis by means of slide tracheoplasty or resection and reconstruction, with long-term follow-up of growth after slide tracheoplasty. *J. Thorac Cardiovasc Surg*. 123, 1: 145–152.
16. Herrera P., Caldarone C., Forte V. et al. (2007). The current state of congenital tracheal stenosis. *Pediatr Surg Int*. 23: 1033–1044.
17. Hoffer M., Tom L., Wetmore R. et al. (1994). Congenital tracheal stenosis. The otolaryngologist's perspective. *Arch Otolaryngol Head Neck Surg*. 120: 449–453.
18. Hong X., Zhou G., Liu Y. et al. (2015). Management of pulmonary artery sling with tracheal stenosis: LPA re-implantation without tracheoplasty. *Int J Clin Exp Med*. 8: 2741–2747.
19. Hraška V., Photiadis J., Haun C. et al. (2009). Pulmonary artery sling with tracheal stenosis. *Multimedia Manual of Cardio-Thoracic Surgery*. 123. mmcts.2008.003343. doi 10.1510/mmcts.2008.003343.
20. Laberge J.M., Puligandla, P. (2008). Congenital malformations of the lungs and airways. In L.M. Taussig, L.I. Landau (Eds.). *Pediatric Respiratory Medicine* (pp. 907–942). Philadelphia: Mosby.
21. Maeda K., Ono S., Tazuke Yu. et al. (2013). Long-term outcomes of congenital tracheal stenosis treated by metallic airway stenting. *J Pediatr Surg*. 48, 2: 293–296.
22. Maeda K., Yasufuku M., Yamamoto T. (2001). A new approach to the treatment of congenital tracheal stenosis: balloon tracheoplasty and expandable metallic stenting. *J. Pediatr Surg*. 36, 11: 1646–1649.
23. Manning P.B., Rutter M.J., Border W.L. (2008). Slide tracheoplasty in infants and children: risk factors for prolonged postoperative ventilator support. *Ann Thorac Surg*. 85: 1187–1192.
24. Monnier P. (Eds.). (2011). *Congenital Tracheal Anomalies Pediatric Airway Surgery*. Berlin-Heidelberg: Springer-Verlag.
25. Munzon G.B., Martinez-Ferro M. (2012). Pediatric tracheal stenosis and vascular rings. *Toraks Cerrahisi Bülteni*. 3: 206–219.
26. Oshima Y., Yamaguchi M., Yoshimura N. et al. (2008). Management of pulmonary artery sling associated with tracheal stenosis. *Ann Thorac Surg*. 86: 1334–1338.
27. Rutter M.J. (2006). Evaluation and management of upper airway disorders in children. *Seminars in pediatric surgery*. 15, 2: 116–123.
28. Speggorin S., Torre M., Roebuck D.J. et al. (2012). A new morphologic classification of congenital tracheobronchial stenosis. *Ann. Thorac. Surg*. 93, 3: 958–961.
29. Weber T.R., Connors R.H., Tracy T.F. (1991). Congenital tracheal stenosis with unilateral pulmonary agenesis. *Ann. Surg*. 213: 70–74.
30. Wright C.D., Grillo H.C., Wain J.C. et al. (2004). Anastomotic complications after tracheal resection: prognostic factors and management. *J. Thorac. Cardiovasc. Surg*. 128: 731–739.
31. Yang J.H., Jun T.G., Sung K. et al. (2007). Repair of long-segment congenital tracheal stenosis. *Journal of Korean medical science*. 22, 3: 491–496.

Відомості про авторів:

Руденко Євген Олегович – к.мед.н., доц. каф. дитячої хірургії НМУ імені О.О. Богомольця. Адреса: м. Київ, вул. Чорновола, 28/1.

Стаття надійшла до редакції 10.10.2017 р.

19th EUROPEAN PAEDIATRIC SURGEONS' ASSOCIATION CONGRESS

Paris (France), June 20th – 23rd, 2018

Congress Venue: Cité des Sciences et de l'Industrie

Recorded training with OG – DPC under registered number 25061800003 – Training agency OA-CHIRPED

Official Language: English. No simultaneous translation will be provided

Congress Chairmen: Arnaud Bonnard – Jean Michel Guys

Local Organizing Committee: TBA

Web-site: <http://www.eupsa.info/welcome-to-paris/>