

О.К. Толстанов¹, П.С. Русак^{1,3}, О.А. Данилов¹, Ю.М. Ланкін², В.Р. Заремба³,
В.Ф. Рибальченко¹, Г.С. Маріїнський², І.М. Вишпінський³, Д.В. Шевчук^{1,3}

Електрозварювання живих м'яких тканин у дитячій хірургії: досвід та перспективи розвитку

¹Національна медична академія післядипломної освіти імені П.Л. Шупика, м. Київ, Україна

²Інститут електрозварювання імені Є.О. Патона НАН України, м. Київ

³КУ «Житомирська обласна дитяча клінічна лікарня» Житомирської обласної ради, Україна

PAEDIATRIC SURGERY.UKRAINE.2018.1(58):28-36; doi 10.15574/PS.2018.58.28

Мета: провести аналіз результатів використання методу біозварювання у дитячій хірургії, вивчити фізичні параметри струму при електрозварюванні. Окреслити нові напрямки розвитку даного методу.

Матеріали і методи. КУ «Житомирська обласна дитяча клінічна лікарня» Житомирської обласної ради з 2006 року почала використовувати метод електрозварювання живих м'яких тканин (ЕЗЖМТ). Фахівці клініки пройшли практичне та теоретичне навчання на базі Інституту електрозварювання імені Б.О. Патона НАН України та Національної академії аграрних наук України під егідою міжнародної асоціації «Зварювання» (Welding). За час співпраці експлуатували електрозварювальні хірургічні комплекси ЕК300 М1 та «Патонмед ЕКВЗ-300 М1». Крім стандартного набору електрохірургічних інструментів додатково розроблено кілька спеціальних, у тому числі лапароскопічних, зварювальних маніпуляторів.

Результати. За 11 років на базі хірургічних відділень клініки було виконано 1285 оперативних втручань методом ЕЗЖМК. У структурі оперативних втручань: операції на шкірі та підшкірній клітковині – 617 (48,0%), операції на відкритій черевній порожнині – 301 (23,5%), відкритій грудній клітці – 88 (6,8%), лапароскопічні та торакокопічні – 225 (17,5%), операції у новонароджених – 54 (4,2%).

Висновки. Отримані результати досліджень та практичне використання дозволяють рекомендувати широке впровадження методу біозварювання у дитячій хірургії. Метод заслуговує особливої уваги при операціях у дітей, хворих на гемофілію та інші хвороби згортання крові, а також у тих випадках, коли трансфузії препаратів крові обмежені релігійними причинами; перспективне його використання в дитячій онкохірургії. Метод біозварювання дозволяє оперувати на паренхіматозних органах, виконуючи органозберігаючі втручання; у лікуванні гемангіом критичних локалізацій у дітей має хороші косметичні результати, дозволяє уникнути гормонотерапії і тривалого небезпечного лікування В-блокаторами; у багатьох випадках є дієвою альтернативою лазеротерапії, але є більш доступною; при лікуванні спонтанного пневмотораксу метод торакокопічного електрозварювання бул та плевробразії може бути методом вибору. Доцільним є продовження дослідження характеристик біозварювання тканин організму дітей різних вікових груп.

Ключові слова: електрозварювання живих м'яких тканин, дитяча хірургія, сучасний етап, перспектива.

Electric welding of living soft tissues in paediatric surgery: experience and development prospects

O.K. Tolstanov¹, P.S. Rusak^{1,3}, O.A. Danilov¹, Yu.M. Lankin², V.R. Zaremba³, V.F. Rybalchenko¹, G.S. Mariinsky², I.M. Vishpinsky³, D.V. Shevchuk^{1,3}

¹Shupyk National Medical Academy of Postgraduate Education, Kyiv, Ukraine

²E. O. Paton Electric Welding Institute of NAS of Ukraine, Kyiv, Ukraine

³CI «Zhytomyr Oblast Children's Clinical Hospital» of Zhytomyr Oblast Council, Zhytomyr, Ukraine

Objective: to conduct an analysis of the results of biowelding method application in paediatric surgery, to study the physical parameters of current in electric welding. Outline new trends for the development of this method.

Material and methods: The electric welding of living soft tissues (EWLST) has been used in the CI «Zhytomyr Oblast Children's Clinical Hospital» of Zhytomyr Oblast Council since 2006. The specialists of the clinic have passed practical and theoretical training at the B.O. Paton Electric Welding Institute of NAS of Ukraine and the National Academy of Agrarian Sciences of Ukraine under the aegis of the international association «Welding». During the cooperation, the electric welding complexes EK300 M1 and Patonmed EKVZ-300 M1 were used. In addition to the standard set of electrosurgical tools, several special, including laparoscopic, welding keying devices have been developed.

Results. During 11 years 1,285 surgeries were performed in the surgical departments of the clinic by using EWLST. The structure of the surgical interventions is as follows: 617 (48.0%) operations on the skin and subcutaneous tissue, 301 (23.5%) interventions on the open abdominal cavity, 88 (6.8%) – open thoracic cavity, 225 (17.5 %) laparoscopic and thoracoscopic interventions, and 54 (4.2%) operations in newborns.

Conclusions. The obtained results of research and practical use allow advocating a large-scale implementation of the biowelding in paediatric surgery. Special mention should be made of the operations in children with haemophilia and other blood clotting disorders, as well as in cases when blood transfusions are limited to religious beliefs and faith; future-oriented is its use in paediatric oncology. The biowelding allows operating on parenchymatous organs, performing organ-conserving surgery. In haemangiomas of critical localizations treatment in children it has good cosmetic results, allows avoiding hormone therapy and long-term dangerous treatment with B-blockers; and in many cases, it is an efficient treatment option to laser therapy as well as more accessible. In treatment of spontaneous pneumothorax, the method of thoracoscopic electric welding of pulmonary bullas and pleurobrasia can be a method of choice. It is reasonable to provide the extension study of the soft tissues biowelding characteristics in children of different age groups.

Key words: electric welding of living soft tissues, paediatric surgery, modern stage, prospect.

Электросварка живых мягких тканей в детской хирургии: опыт и перспективы развития

О.К. Толстанов¹, П.С. Русак^{1,3}, А.А. Данилов¹, Ю.М. Ланкин², В.Р. Заремба³, В.Ф. Рыбальченко¹, Г.С. Мариинский², И.М. Вышпинский³, Д.В. Шевчук^{1,3}

¹Национальная медицинская академия последилового образования имени П.Л. Шупика, г. Киев, Украина

²Институт электросварки имени Е.А. Патона НАН Украины, г. Киев

³КУ «Житомирская областная детская клиническая больница» Житомирского областного совета

Цель: провести анализ результатов использования метода биосварки в детской хирургии, изучить физические параметры тока при электросварке. Определить новые направления развития данного метода.

Материалы и методы. КУ «Житомирская областная детская клиническая больница» Житомирского областного совета с 2006 года начала использовать метод электросварки живых мягких тканей (ЭСЖМТ). Специалисты клиники прошли практическое и теоретическое обучение на базе Института электросварки имени Б.А. Патона НАН Украины и Национальной академии аграрных наук Украины под эгидой международной ассоциации «Сварка» (Weldin). За время сотрудничества эксплуатировали электросварочные хирургические комплексы ЕК300 М1 и «Патонмед ЕКВ3-300 М1». Помимо стандартного набора электрохирургических инструментов дополнительно разработано несколько специальных, в том числе лапароскопических, сварочных манипуляторов.

Результаты. За 11 лет на базе хирургических отделений клиники было выполнено 1285 оперативных вмешательств методом ЭСЖМТ. В структуре оперативных вмешательств: операции на коже и подкожной клетчатке – 617 (48,0%); операции на открытом брюшной полости – 301 (23,5%); открытой грудной клетке – 88 (6,8%); лапароскопические и торакоскопические – 225 (17,5%); операции у новорожденных – 54 (4,2%).

Выводы. Полученные результаты исследований и практического использования позволяют рекомендовать широкое внедрение метода биосварки в детской хирургии. Метод заслуживает особого внимания при операциях у детей, больных гемофилией и другими болезнями свертывания крови, а также в тех случаях, когда трансфузии препаратов крови ограничены религиозными причинами; перспективно его использование в детской онкохирургии. Метод биосварки позволяет оперировать на паренхиматозных органах, выполняя органосохраняющие вмешательства; в лечении гемангиом критических локализаций у детей имеет хорошие косметические результаты, позволяет избежать гормонотерапии и длительного опасного лечения В-блокаторами во многих случаях, является действенной альтернативой лазеротерапии, но более доступен; при лечении спонтанного пневмоторакса метод торакоскопических электросварки булл и плевробразии может быть методом выбора. Целесообразно продолжение исследования характеристик биосварки тканей организма у детей разных возрастных групп.

Ключевые слова: электросварка живых мягких тканей, детская хирургия, современный этап, перспектива.

Вступ

Науково-технічний прогрес супроводжується впровадженням у практику нових методик, апаратури, інструментарію та технологій. Українські науковці (інженери, медики, фізики, біологи) під керівництвом академіка Б.Є. Патона розробили та впровадили у практику технологію зварювання живих м'яких тканин. Дана медична технологія втілена у багатьох науково-практичних розробках різних галузей хірургії та запатентована у багатьох країнах. Метод електрозварювання живих м'яких тканин (ЕЗЖМТ) виник у відповідь на потребу у малотравматичних, фізіологічних, безкровних технологіях при виконанні оперативних утручань [9,17]. За час використання хірургами різних спеціальностей накопичений великий досвід методу біозварювання, вивчені його можливості, переваги та недоліки [1,2,6–8,10]. За нашими даними, у дитячих хірургічних клініках України використовується всього шість електрохірургічних зварювальних комплексів, роботи з вивчення методу електрозварювання у дитячій хірургії стосуються вузьких напрямків.

Мета: провести аналіз результатів використання методу біозварювання у дитячій хірургії, вивчити фізичні параметри струму при електрозварюванні. Окреслити нові напрямки розвитку даного методу.

Матеріали і методи. КУ «Житомирська обласна дитяча клінічна лікарня» Житомирської обласної ради з 2006 р. почала використовувати метод ЕЗЖМТ. Фахівці клініки пройшли практичне та теоретичне навчання на базі Інституту електрозварювання імені Б.О. Патона НАН України та Національної академії аграрних наук України під егідою міжнародної асоціації «Зварювання» (Welding). За час співпраці експлуатували електрозварювальні хірургічні комплекси ЕК300 М1 та «Патонмед ЕКВ3-300 М1». Крім стандартного набору електрохірургічних інструментів додатково розроблено кілька спеціальних, у тому числі лапароскопічних, зварювальних манипуляторів (рис. 1,2).

Розсічення паренхіми органів та м'яких тканин проводилось безпосередньо у режимі «різання» або після впливу на тканину органу електрозварювальним імпульсом у режимі «затискач». Залишкова па-

Загальна хірургія



Рис. 1. Електрозварювальні хірургічні комплекси ЕК300 М1 та «Патонмед ЕКВ3-300 М1»

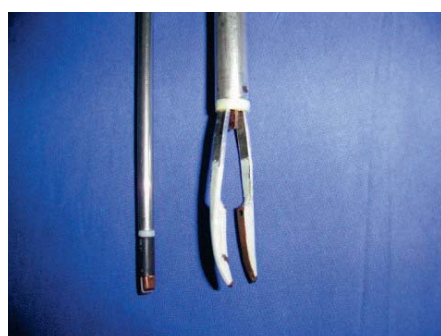

Рис. 2. Зварювальні маніпулятори

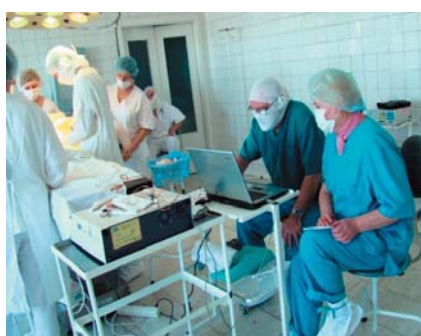

Рис. 3. Робота в операційній з д.тех.н. Ланкіним Ю.М.

ренхіматозна кровотеча ліквідувалась електрозварювальним впливом у режимі «зварювання» або «ручне зварювання» із використанням електрозварювального маніпулятора типу «пінцет–ножиці» та «лопатка». Зупинка кровотечі при травмах паренхіматозних органів проводилась шляхом ендоскопічних та відкритих оперативних втручань із використанням біозварювання у режимах «коагуляція», «зварювання ручне та автоматичне». При проведенні оперативних втручань з приводу бульозної хвороби легень, ускладненої спонтанним пневмотораксом, проводилась обробка вісцеральної плеври у режимі «зварювання», а парієтальної у проекції ребер – у режимі «коагуляція». В усіх випадках електрозварювання паренхіму органу, яка мала бути піддана дії електрозварювального імпульсу, зрошували 0,9% розчином хлориду натрію. При проведенні оперативних втручань намагалися якомога зменшити притік артеріальної крові до оперованої частини органу чи органу у цілому шляхом мобілізації та перетиснення живлячої артерії (артерій).

Наукова розробка методу біозварювання відбувалася за двома паралельними напрямками: клінічне випробування і практичне використання на базі різноманітних ЛПЗ України, лабораторій Інституту електрозварювання імені Б.О. Патона НАН України

та Національної академії аграрних наук України, а інженерно-технічна частина наукових пошуків проводилася фахівцями Інституту електрозварювання імені Б.О. Патона НАН України спільно з міжнародною асоціацією «Зварювання» (Weldin) (рис. 3).

Принцип дії методу. При пропусканні електричного струму через біологічні тканини у них виділяється тепло пропорційно силі струму, електричному опору тканини і часу протікання струму. У результаті підвищення температури понад 50°C відбувається денатурація білків, а при 100–150°C – активне випаровування води, що міститься у тканинах. Цей процес використовується в електрохірургії для гемостазу, різання та зварювання тканин.

Зварювання – це процес отримання нероз’ємних з’єднань окремих частин при нагріві їх і пластичному деформуванні внаслідок стиснення із деяким зусиллям, що можливо тільки з використанням біполярних електрохірургічних інструментів. За відсутності зусилля стиснення відбувається лише коагуляція білка, що призводить до гемостазу. Зупинка кровотечі коагуляторами обмежена діаметром судин менше 2 мм, а міцність з’єднання тканин вкрай низька. Електронагрівом із прикладанням тиску 8–16 кгс/см² зварювання) можна лігувати судини будь-якого діаметра, і такі «зварювальні шви» ви-

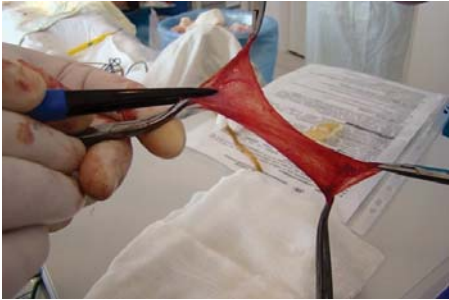

Рис. 4. Дослідження дії зварювання в експерименті на видаленому фрагменті сечоводу

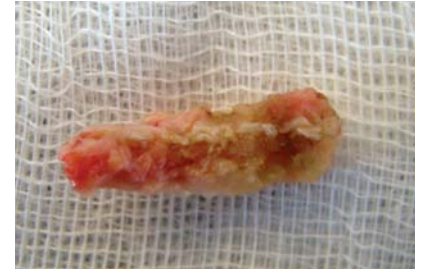
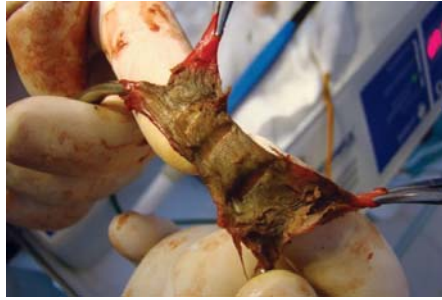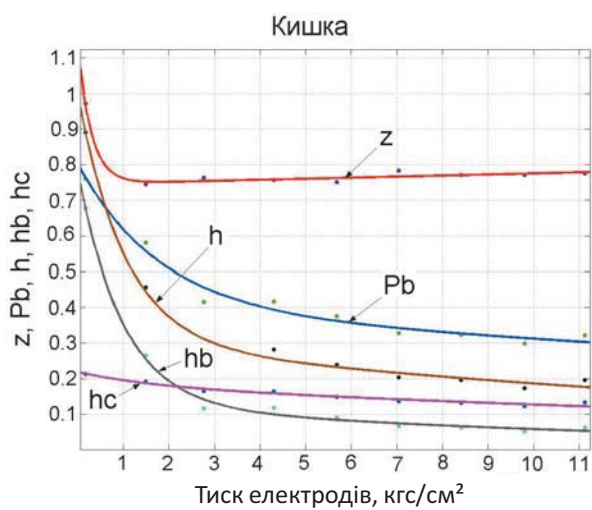


Рис. 5. Експериментальний по-вздовжній зварювальний шов пієлоуретерального сегмента



z – імпеданс; *h* – товщина; *Pb* – вологість; *hb* – еквівалентна товщина води; *hc* – еквівалентна товщина сухого залишку (білків)

Рис. 6. Вимірювання відносно вихідного стану параметрів тканини при стисненні

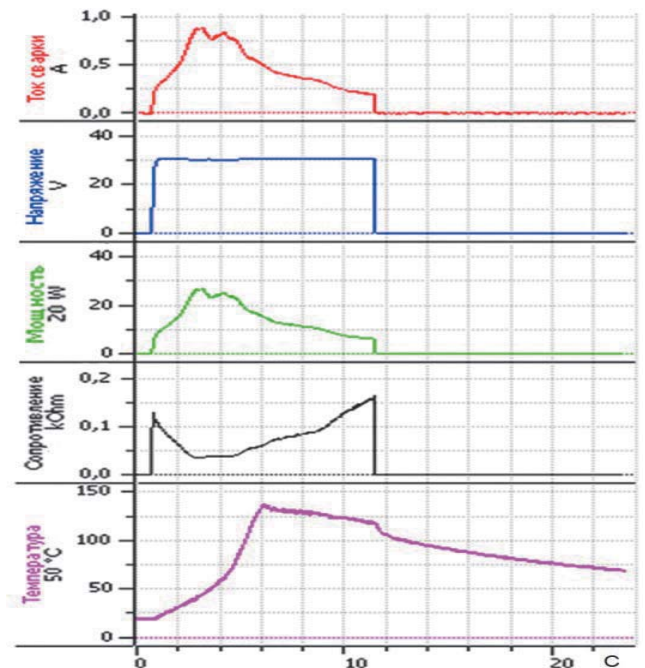
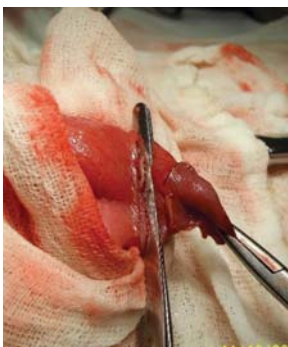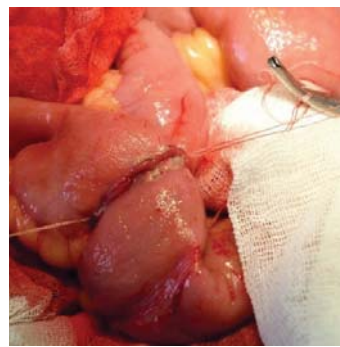


Рис. 7. Осцилограми параметрів режиму зварювання леголі. Електрокоагулятор ЕК300М1



А

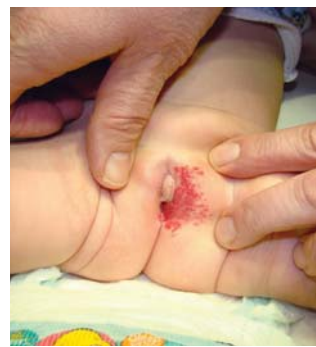

Б

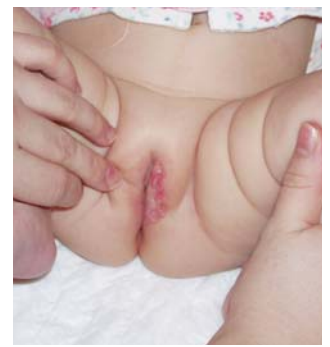Рис. 8. Етапи видалення дивертикулу Меккеля

тримують триразовий максимальний артеріальний тиск (в експерименті – понад 650 мм рт.ст.) (Рис. 4).

Біполярні інструменти за визначенням безпечніші, ніж однополярні, оскільки обмежують зону протікання електричного струму, а тому, відповідно, і зону нагріву лише ділянкою між електродами, ви-



А



Б

Рис. 9. Загальний вигляд гемангіоми до та після операції ключаючи небажаний вплив його на прилеглі тканини і віддалені життєво важливі органи.

М'які біологічні тканини на 70–80% складаються з електропровідних водних розчинів електролітів, переважно хлоридів натрію та калію, та неелектропровідних білків. Системи гомеостазу підтримують

Загальна хірургія

концентрацію електролітів в організмі з високою точністю. Внаслідок цього питомий опір води організму є сталим, а опір тканин визначається їх вологістю та структурою, що формує струмопровідні шляхи між електродами (рис. 5).

Отримані результати дослідження дозволяють стверджувати, що при стисненні електродами товщина тканини, залежно від виду, зменшується у 3–10 разів (рис. 6). Це відбувається переважно за рахунок витіснення води (вологість зменшується у 2–6 разів) і значно менше – за рахунок витіснення разом із водою завислих білкових структур та деформації білкових волокон. Очевидно, стиснення також є фактором руйнування клітин тканин.

На початку нагріву тканини струмом через позитивний температурний коефіцієнт електропровідності електролітів опір тканини зменшується, а струм – збільшується (рис. 7). Після перевищення температури коагуляції опір тканин починає зростати внаслідок зміни структури тканини і збільшення, особливо після 100°C, кількості непровідних міхурців пари. При цьому струм і потужність нагрівання поступово зменшуються, а температура навіть дещо знижується.

Позитивною властивістю біполярної хірургії порівняно із лазерною, аргонною, плазмовою та іншими видами хірургії з джерелами поверхневого нагріву є принципова неможливість звуглювання тканин і пригорання її до електродів. По-перше, через випаровування води температура тканини не може перевищити 150°C і, по-друге, збільшення опору тканин при зневодненні автоматично знижує потужність нагріву. Щоправда, переривання струму хірургом не за допомогою «педалі», а шляхом розмикання електродів, що знаходяться під напругою, може ініціювати дуговий розряд, що призводить до карбонізації тканини та її решток на поверхні електродів. Такий спосіб керування процесом, зрозуміло, є небажаним.

Дискусійні питання

У публікаціях А.В. Лебедева зварюванням називають «коагуляційне спаювання», що відбувається при температурах 40–70°C, а більшість клітин лишаються неушкодженими. Згідно із цією гіпотезою, взаємне проростання тканин відбувається так само, як і при зшиванні нитками, скобами. Однак експериментальні дані, отримані до нього (див., наприклад, звіт Інституту електрозварювання імені Є.О. Патона НАН України «Розробка способів зварювання кровоносних судин», 1994 р.) і ним самим суперечать цим твердженням. Так, температура при

зварюванні (звіт 1994 р.), а також при лігуванні судин коагуляторами (В. Bergdahl) перевищує 100°C [18]. Потрібні, звичайно, подальші гістологічні дослідження, основне руйнування клітин відбувається вже при стисненні тканини, ще до нагріву струмом, що проходить крізь неї. У зварювальному шві живих клітин практично немає. Відновлення тканин відбувається за рахунок їх проростання, дотичними до шва живими тканинами. Сам же шов «розсмоктується» (знищується фагоцитами).

Коагуляційна спайка міцності практично не має. Фізика адгезії зварювальних поверхонь та процесів, які забезпечують міцність зварювального з'єднання, не зовсім зрозуміла. Існують лише недостатньо обґрунтовані гіпотези [3].

Результати дослідження та їх обговорення

За 11 років на базі хірургічних відділень ЖОДКЛ було виконано 1285 оперативних втручань методом ЕЗЖМК. У структурі оперативних втручань: операції на шкірі та підшкірній клітковині – 617 (48,0%); операції на відкритій черевній порожнині – 301 (23,5%); відкритій грудній клітці – 88 (6,8%); лапароскопічні та торакокопічні – 225 (17,5%); операції у новонароджених – 54 (4,2%).

Дослідження виконані згідно з принципами Гельсінської Декларації. Протокол дослідження затверджено Локальним етичним комітетом (ЛЕК) усіх установ. На проведення досліджень було отримано інформовану згоду батьків дітей (або їхніх опікунів).

При проведенні оперативних втручань привертає увагу, що у дітей раннього віку потрібно застосовувати значно меншу силу імпульсу і його час, а у дітей старшого віку – більш інтенсивні режими зварювання і більшу тривалість імпульсу.

У зв'язку з недостатнім напрацюванням методики при формуванні кишкових анастомозів та при видаленні дивертикулу Меккеля ми використовували накладення додаткових серо-серозних швів (етапи видалення дивертикулу Меккеля – рис. 8).

Методом біозварювання проведено лікування 15 гемангіом (періанальна ділянка – 3, статеві губи – 4, передня поверхня гомілки – 1, слизова оболонка нижньої губи – 1, гемангіома трьох пальців ступні із поширенням на тильну та подошвенну поверхню ступні – 1, нижня повіка – 1, вушна раковина – 3, гемангіома підколінної ямки – 1). Вік хворих – від 1 до 8 місяців. Серед пацієнтів хлопчиків було 6, дівчаток – 9. В усіх випадках відзначався швидкий ріст гемангіом. Розміри гемангіом – від 1,5 на 0,9 см до 3,5 на

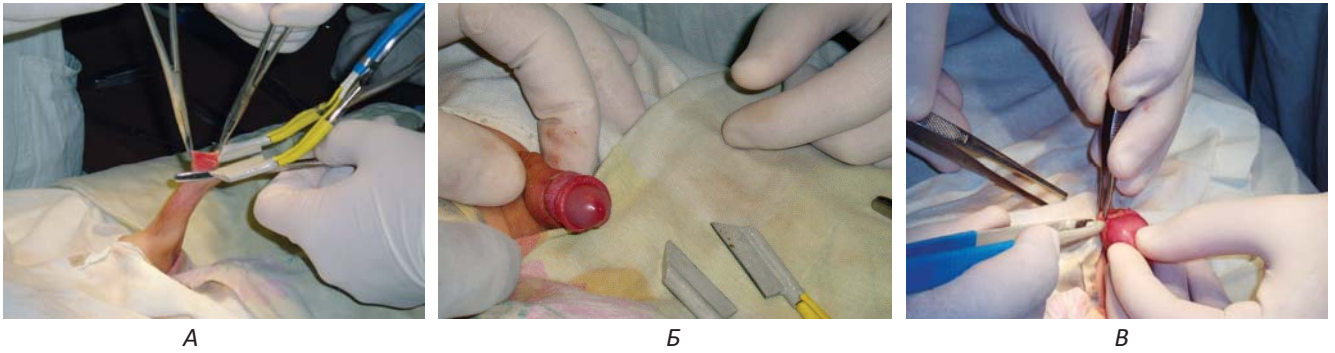


Рис.10. Етапи операції обрізання методом ЕЗЖМТ

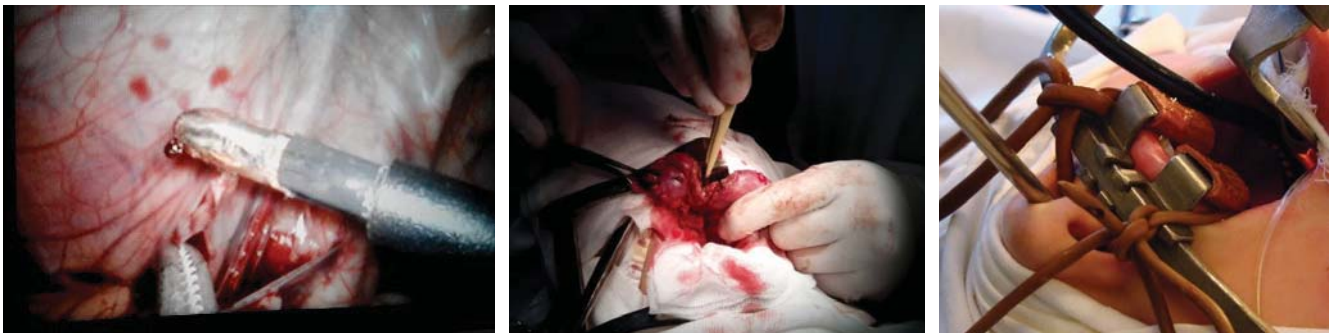


Рис. 11. Лапароскопічна варикоцелектомія Рис. 12. Проведення гемінефректомії Рис.13. Коагулопатія Віллебранта

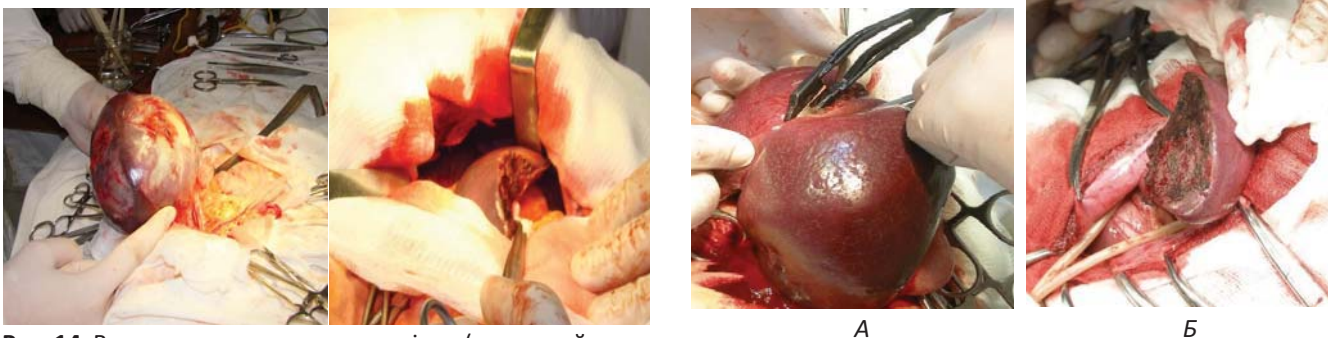


Рис. 14. Видалення гамартоми селезінки (загальний вигляд до та після видалення)

Рис. 15. Етапи резекції селезінки з приводу її гемангіоми

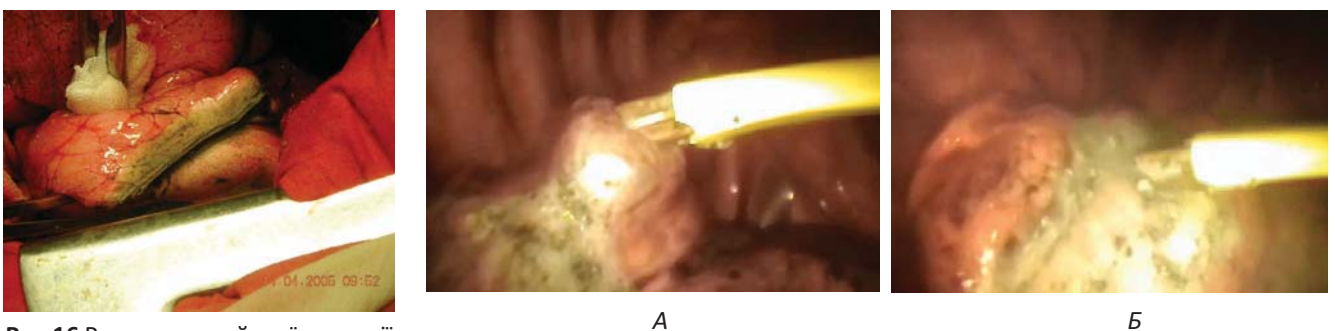


Рис.16 Результат крайової резекції легені

Рис. 17. Етап лікування бульозної хвороби легень (шар денатурованого білка)

4,5 см. Усім дітям проведено поверхневу обробку гемангіом електрохірургічним зварювальним пінцетом у режимі «зварювання» із постійним зрошенням ділянки зварювання фізіологічним розчином. Утворювалась поверхня, що, по суті, є опіком II ступеня із

характерним виглядом. У післяопераційному періоді проводили знеболення нестероїдними протизапальними препаратами впродовж однієї доби. У строки від 10 до 18 днів (у середньому – 12,7 доби) наставала повна епітелізація ран на тлі лише місцевого лікуван-

Загальна хірургія

ня із використанням мазевих пов'язок. Характерно, що епітелізація в усіх випадках відбувалася не тільки із периферії рани, але й від її центру, що свідчить про цілісність камбіального шару шкіри чи слизової оболонки (рис. 9).

У трьох випадках (20,0%) лікування було розділено на два етапи через великі розміри гемангіом. Другий етап лікування проводився після повної епітелізації рани. Більше двох етапів лікування не проводилось жодного разу. В одному випадку (6,67%) відзначався рецидив гемангіоми у місці дії електрозварювального імпульсу; проведено повторний сеанс електрозварювання – досягнуто повне одужання. В одному випадку (6,67%) при лікуванні гемангіоми відзначене ускладнення – утворення виразки із подальшим формуванням рубцевої контрактури колінного суглоба. Причиною ускладнення ми вважаємо проведення попереднього лікування на фоні інфікування опікової поверхні, яке відбулося при неналежному догляді за рановою поверхнею. При катанестичному спостереженні відзначалось формування ніжного рубця та пігментації, що з часом поступово зменшується (найдовший строк спостереження – 4,5 року). Косметичні наслідки лікування визнані відмінними у 4 (30,77%) випадках, добрими – у 8 (61,54%) випадках, задовільних результатів не зареєстровано, незадовільними (у разі ускладнення) – 1 (7,69%) випадок.

Нами розроблена і впроваджена операція обрізання методом ЕЗЖМТ (рис. 10), причому в усіх випадках відзначався хороший косметичний ефект, значно менший післяопераційний набряк і на 1,71 бала менший больовий синдром за 10-бальною шкалою, ніж у оперованих традиційно.

Відкрита і лапароскопічна операція Іванісеви́ча проводилися шляхом перекриття електрозварювальним швом просвіту яєчкових вен у двох точках та розсічення вени між цими точками (рис. 11). Також при відкритій операції проводилося зварювальне з'єднання поперечного та внутрішнього косо́го м'язів живота, а при лапароскопічній операції – відновлення цілісності очеревини.

При виконанні лапароскопічної апендектомії проводилася електрозварювальна мобілізація апендикса, а за потреби – і сліпої кишки та електрозварювальне пересічення брижі апендикса, заварювання просвіту апендикса із формуванням куки.

Нами виконано 35 оперативних втручань на паренхіматозних органах, у тому числі 15 (48,39%) здійснено лапаро- та торакокопічно (рис. 12).

Ми маємо досвід використання технології біозварювання для зупинки кровотечі з носо- і ротоглотки

при коагулопатії Віллебранта. У дитини після проведення операції аденотомії виникла профузна капілярна кровотеча зі склепіння глотки і задньої стінки глотки. Цей стан вимагав проведення гемостатичних заходів у вигляді задньої тампонади, введення кровозупинних препаратів, у тому числі неодноразового переливання свіжозамороженої плазми. Двічі хворому переливалася еритроцитарна маса. Впродовж семи днів консервативні заходи не дали очікуваного результату – при видаленні тампонів кровотеча відновлювалася з тією ж інтенсивністю. Для лікування були використані лапароскопічна електрозварювальна «лопатка» 5 мм, 5 мм фіброгастроскоп Olympus. Оперативне втручання було проведено таким чином: під загальним знеболенням з інтубацією трахеї проведено два гумові зонди через ніс з виведенням їх через рот. Кінці кожного із зондів зав'язані для максимального підняття м'якого піднебіння. Почергово вводячи лапароскопічну електрозварювальну «лопатку» через кожну ніздрю і рот, заварювалася під контролем фіброскопа поверхня глотки, що кровоточить. За 10 хвилин досягнута повна зупинка кровотечі. Через рік після дообстеження діагностовано коагулопатію Віллебранта (рис.13).

В усіх 9 (100%) випадках була ефективною резекцій органів (рис. 14 – гамартома селезінки, 15 – етапи резекції селезінки з приводу її гемангіоми; рис. 16 – результат крайової резекції легені).

Досягнуто повний гемостаз на операційному столі у абсолютній більшості випадків операцій на паренхіматозних органах, а при резекції легень – також повний аеростаз.

При зупинці кровотечі, спричиненої травматичним ушкодженням печінки та селезінки, у 17 (94,4%) випадках досягнуто повного гемостазу та холестазу (при травмі печінки) на операційному столі.

В одному випадку при значному пошкодженні печінки проведена тампонада рани печінки із подальшою програмованою лапаротомією із остаточним гемостазом. Така тактика була обрана через загрозливий стан пацієнта.

При проведенні лапароскопічних оперативних втручань з приводу апоплексії яєчника в одному випадку (12,5%) неможливо було зупинити кровотечу шляхом електрозварювання, тому була виконана лапаротомія, резекція кісти яєчника та ушивання його. Спроба електрозварювання під час лапаротомії у даному випадку також була неефективною – проведено ушивання.

Ми вважаємо торакокопічне втручання із використанням ЕЗЖМТ при лікуванні спонтанного

пневмотораксу у дітей методом вибору. Маємо досвід лікування 15 пацієнтів. Рецидив спонтанного пневмотораксу відзначено в одному випадку (6,67%) через відхилення від стандартного проведення операції – операція була проведена на однолегеневій вентиляції. Сутність операції полягає у створенні на диспластичній вісцеральній плеврі тонкого шару фібринної плівки, яка утворюється під дією електрозварювального імпульсу і замінює функцію здорової плеври. Для забезпечення цього результату проводиться електрозварювання бул та візуально здорової плеври. Також, як і при традиційних операціях, її метою є облітерація плевральної порожнини (плевродез), для чого проводиться механічна та електрозварювальна плевробразія. Операція проводилась під загальним знеболенням, із використанням штучної вентиляції легень із положенням хворого, типовим для проведення бокової торакотомії на відкритому пневмотораксі. Місця введення ендоскопічних портів: п'яте, шосте міжребер'я відповідно по передній, середній, задній аксиллярних лініях. Операція завершувалась постановкою одного плеврального дренажу. У першу післяопераційну добу використовувалось дренажування за Бюлау, а у подальшому – активна аспірація. Видалення дренажу проводилось після зменшення ексудації із плевральної порожнини до 100 мл на добу.

При проведенні торакоскопічних оперативних втручань з приводу бульозної хвороби легень та при травмі легень в усіх 11 (100%) випадках інтраопераційно досягнуто повного аеростазу.

При проведенні усіх оперативних втручань намагались отримати на оперованій поверхні тонку сіру плівку, що є шаром денатурованого білка (рис. 17).

Трансфузія препаратів крові проводилася у двох випадках (28,57%) при ушкодженні печінки через значну крововтрату, причому при комбінованій травмі – в одному випадку. В обох випадках життєво загрозлива кровотеча виникла до операції.

Не досягнуто повного гемостазу у двох випадках травматичних ушкоджень і розривів органів із 26 (7,69%) випадків. В обох випадках мало місце значне геморагічне просякання паренхіми: яєчника при його апоплексії; печінки при її масивному забої та розриві. Саме значне геморагічне просякання паренхіми унеможливило ефективне оперування шляхом ЕЗЖМТ на паренхіматозних органах.

В усіх випадках операцій на селезінці, нирках, яєчниках перетискали артерію органу, що покращувало якість електрохірургічного впливу та скорочувало час операції.

В усіх операціях для покращення провідності використовували 0,9% розчин хлориду натрію для зрощення тканини органу перед проходженням електрохірургічного імпульсу. При використанні даної методики нами помічено значно менше ушкодження тканин органу, формування тоншої, але щільнішої, плівки денатурованого білка на рановій поверхні органу.

Режим «коагуляція» нами використовувався лише при операціях з приводу розриву органу (травма чи апоплексія) за наявності геморагічного просякання.

При проведенні операції виявлено закономірність: дітям молодшого віку необхідні менш жорсткі режими біозварювання, ніж старшим, причому простежується лінійна залежність.

Висновки

Результати лікування за допомогою ЕЗЖМТ дозволяють рекомендувати широке впровадження методу біозварювання у дитячій хірургії.

Метод заслуговує особливої уваги при операціях у дітей, хворих на гемофілію та інші хвороби згортання крові, а також у тих випадках, коли трансфузії препаратів крові обмежені релігійними причинами; перспективне його використання у дитячій онкохірургії.

Метод біозварювання дозволяє оперувати на паренхіматозних органах, виконуючи органозберігаючі втручання; у лікуванні гемангіом критичних локалізацій у дітей має хороші косметичні наслідки, дозволяє уникнути гормонотерапії і тривалого безпечного лікування В-блокаторами у багатьох випадках, є дієвою альтернативою лазеротерапії, але є більш доступний; при лікуванні спонтанного пневмотораксу метод торакоскопічного електрозварювання бул та плевробразії може бути визнаним методом вибору.

Доцільним є продовження дослідження характеристик біозварювання тканин організму дітей різних вікових груп.

Перспективи подальших досліджень. Враховуючи значний відсоток кровотеч шлунково-кишкового тракту, пухлин товстої кишки, доцільно розробити маніпулятор для ендоскопічного гемостазу та ексцизії пухлин, який був би сумісний із базовими фіброскопами. Необхідна подальша розробка низки маніпуляторів, пристосованих для певних видів операцій, покращення їх механічних властивостей, робота над покращенням хімічно та механічно стійкого покриття інструментів; розробка спеціалізованих надійних лапароскопічних маніпуляторів.

Автори заявляють про відсутність конфлікту інтересів.

Загальна хірургія

Література

1. Бондарь ГВ та співавт. (2011). Морфологические изменения тканей при наложении сварного шва на толстой кишке. Клиническая хирургия. 1: 13–16.
2. Бондарь ГВ та співавт. (2012). Возможности электротермической резекции печени. Материалы VII міжнародної науково-практичної конференції «Сварка и термическая обработка живых тканей. Теория. Практика. Перспективы». Київ.
3. Булавин ЛА та ін. (2015). Использование моделей биологических тканей для оптимизации их соединений при электросварке. Технологии живых систем. 12, 2: 20–25.
4. Данилов ОА, Толстанов ОК, Рыбальченко ВФ, Заремба ВР, Стахов ВВ, Шевчук ДВ. (2009). Теоретичне обґрунтування та практичне застосування методу біозварювання живих м'яких тканин для зупинки кровотечі при розриві селезінки. Хірургія дитячого віку. 4(25): 31–35.
5. Заремба ВР, Русак ПС, Рыбальченко ВФ, Белей РП, Шевчук ДВ. (2011). Електрозварювання живих м'яких тканин в ургентній хірургії дитячого віку. Материалы наукового симпозиуму «Критичні стани: діагностика, надання екстреної допомоги, профілактика». 19–20.05. Київ: 53–58.
6. Заремба ВР. (2016). Метод електрозварювання живих м'яких тканин у дитячій хірургії. Хірургія дитячого віку. 3–4: 25–33.
7. Макаров АВ із співавт. (2014). Високочастотне зварювання у торакальній хірургії. Материалы IX міжнародної науково-практичної конференції «Сварка и термическая обработка живых тканей. Теория. Практика. Перспективы». Київ.
8. Ничитайло МЕ із співавт. (2012). Метод електросварки живих м'яких тканин в лапароскопической хирургии паренхиматозных и трубчатых органов брюшной полости. Материалы VII міжнародної науково-практичної конференції «Сварка и термическая обработка живых тканей. Теория. Практика. Перспективы». Київ.
9. Патон БЕ, Иванова ОН (ред.). (2009). Тканесохраняющая высокочастотная электросварочная хирургия. Атлас. Киев: ИЭС.
10. Подпратов СЕ. (2010). Біофізичні ефекти застосування електрозварювання м'яких живих тканин та перспективи їх використання у хірургічній практиці. Клиническая хирургия. 2: 55.
11. Рыбальченко ВФ, Заремба ВР, Русак ПС, Шевчук ДВ. (2013). Електрозварювальна хірургія паренхиматозних органів у педіатрії. Сварка и термическая обработка живых тканей. Теория. Практика. Перспективы. Материалы Восьмой международной науч.-практ. конф. Под ред. Маринского ГС. Киев: ИЭС имени ЕО Патона НАН Украины: 35–37.
12. Русак ПС, Заремба ВР, Толстанов АК, Рыбальченко ВФ, Ланкин ЮМ, Вышпинский ИМ, Белей РП, Стахов ВВ, Шевчук ДВ. (2013). Електрозварка живих м'яких тканин в дитячій хірургії. Международный научно-практический журнал «Хирургия. Восточная Европа» (материалы VI научно-практической конференции по детской хирургии с международным участием «Актуальные вопросы детской хирургии»). 23–24 мая 2013 г.: 294–297.
13. Русак ПС, Заремба ВР, Шевчук ДВ. (2009). Комбінація лапароскопії та методу електрозварювання живих м'яких тканин як спосіб лікування внутрішньочеревних кровотеч у дітей. Праці XXI З'їзду хірургів України. Львів. II: 121–122.
14. Русак ПС, Рыбальченко ВФ, Заремба ВР, Шевчук ДВ. (2014). Використання електрозварювання живих м'яких тканин при закритому пошкодженні нирок у дітей. Ургентна педіатрична хірургія та урологія. Материалы конференції. За редакцією Рыбальченко ВФ та ін. Миколаїв: 151–153.
15. Русак ПС, Толстанов ОК, Заремба ВР, Шевчук ДВ. (2009). Застосування методу електрозварювання живих м'яких тканин при внутрішньочеревній кровотечі. Хірургія дитячого віку. VI, 2 (23): 60–63.
16. Рыбальченко ВФ, Заремба ВР, Русак ПС, Шевчук ДВ. (2014) Электросварочная хирургия паренхиматозных органов в педиатрии. Материалы XVII Конгресса педиатров России «Актуальные проблемы педиатрии. 14–16.02.2014. Москва: 570.
17. Фомин ПД (2010). Технология електросварки в абдоминальной хирургии. Клиническая хирургия. 2: 57.
18. Bergdahl B, Vällfors B. (1991). Studies on coagulation and the development of an automatic computerized bipolar coagulator. J Neurosurg. 75:148–151.

Відомості про авторів:

Толстанов Олексій Костянтинович – д.мед.н., проф., проректор з навчально-педагогічної роботи НМАПО імені П.Л. Шупика. Адреса: м. Київ, вул. Дорогожицька, 9.

Русак Петро Степанович – д.мед.н., проф., проф. каф. дитячої хірургії НМАПО імені П.Л. Шупика, завід. хірургічного відділення №1 Житомирської обласної дитячої клінічної лікарні. Адреса: Житомирська область, с. Станишівка, Сквирське шосе, 6.

Ланкін Ю.М. – д.тех.н., керівник відділу автоматичного управління процесів зварювання та нанесення покриттів Інституту електрозварювання ім. Є.О. Патона НАН України. Адреса: м. Київ, вул. Казимира Малевича, 11.

Данилов Олександр Андрійович – д.мед.н., проф., зав. каф. дитячої хірургії НМАПО імені П.Л. Шупика. Адреса: м. Київ, вул. Дорогожицька, 9.

Заремба Віталій Ростиславович – лікар-хірург дитячий вищої кваліфікаційної категорії Житомирської обласної дитячої клінічної лікарні. Адреса: Житомирська область, с. Станишівка, Сквирське шосе, 6.

Рыбальченко Василь Федорович – д.мед.н., проф., проф. каф. дитячої хірургії НМАПО імені П.Л. Шупика. Адреса: м. Київ, вул. Дорогожицька, 9.

Маріїнський Г.С. – зав. відділу Інституту електрозварювання ім. Є.О. Патона НАН України. Адреса: м. Київ, вул. Казимира Малевича, 11.

Вышпинський І.М. – к.мед.н., зав. хірургічного відділення №2 Житомирської обласної дитячої клінічної лікарні. Адреса: Житомирська область, с. Станишівка, Сквирське шосе, 6.

Шевчук Дмитро Володимирович – к.мед.н., доц., лікар-хірург та уролог дитячий вищої категорії Житомирської обласної дитячої клінічної лікарні. Адреса: Житомирська область, с. Станишівка, Сквирське шосе, 6.

Стаття надійшла до редакції 12.09.2017 р.