

УДК 616.12-089.819.1:616.12

А.В. Максименко¹, А.А. Довгалюк¹, Ю.Л. Кузьменко¹, О.О. Мотречко¹, Н.М. Руденко^{1,2}

Вплив балонної дилатації легеневого стенозу на ріст гілок легеневої артерії у пацієнтів з тетрадою Фалло

¹ДУ «Науково-практичний медичний центр дитячої кардіології та кардіохірургії МОЗ України», Київ

²Національна медична академія післядипломної освіти імені П.Л. Шупика, Київ, Україна

PAEDIATRIC SURGERY.UKRAINE.2018.2(59):41-45; DOI 10.15574/PS.2018.59.41

Мета: визначити ефективність балонної дилатації стенозу легеневої артерії як паліативної процедури з оптимізації легеневого кровотоку у пацієнтів з тетрадою Фалло, що потребують етапного лікування.

Матеріали і методи. За період із січня 2007 р. по грудень 2016 р. балонна дилатація стенозу легеневої артерії була проведена 121 пацієнту з тетрадою Фалло. Середній вік пацієнтів становив 53,5±34,2 дня (від 2 днів до 6 місяців), середня вага – 4,1±1,1 кг (від 1,2 до 7 кг). Досліджено вплив балонної дилатації на виразність ціанозу, ріст клапана, гілок легеневої артерії та лівий шлуночок.

Результати. У результаті проведення балонної дилатації легеневого стенозу сатурація киснем артеріальної крові зросла з 81,2±11,2 (від 30 до 98)% до 93,1±6,6 (від 40 до 100)% (p<0,001). Діаметр клапана легеневої артерії збільшився з 6,4±1,2 (від 4 до 9,5) мм до 7,6±2,1 (від 4 до 15) мм (p<0,001). Індекс Наката збільшився з 112±4,2 (від 47 до 274) мм²/м² до 152±58 (від 59 до 436) мм²/м². Кінцево-діастолічний індекс лівого шлуночка зріс з 30,3±9,3 (від 5 до 61) мл/м² до 35,4±13,5 (від 12 до 73) мл/м². Радикальна корекція вади була виконана у 96 (79%) пацієнтів без додаткових паліативних втручань.

Висновки. Балонна дилатація стенозу легеневої артерії є ефективним методом оптимізації легеневого кровотоку у пацієнтів з тетрадою Фалло. Вона забезпечує ріст клапана, гілок легеневої артерії, лівого шлуночка та дозволяє уникнути додаткових паліативних операцій у 79% випадків.

Ключові слова: балонна вальвулопластика клапана легеневої артерії, тетрада Фалло, ендovasкулярна хірургія.

Effect of the balloon dilatation of pulmonary stenosis on the pulmonary artery branches growth in patients with Fallot's tetrad

A. Maksimenko¹, A. Dovhaliuk¹, J. Kuzmenko¹, O. Motrechko¹, N. Rudenko^{1,2}

¹SI «Scientific and Practical Medical Centre for Paediatric Cardiology and Cardiac Surgery of the Ministry of Health of Ukraine», Kyiv

²Shupyk National Medical Academy of Postgraduate Education, Kyiv, Ukraine

Objective: to determine the efficacy of balloon dilatation of pulmonary artery stenosis as a palliative procedure for optimization of pulmonary blood flow in patients with the tetralogy of Fallot that require stage treatment.

Material and methods. During the period from January 2007 to December 2016, a balloon dilatation of pulmonary stenosis was performed in 121 patients with Fallot's tetrad. The average age of patients was 53.5±34.2 days (from 2 days to 6 months), and the average weight was 4.1±1.1 kg (from 1.2 to 7 kg). The effect of balloon dilatation on the cyanosis, growth of valves, branches of the pulmonary artery and the left ventricle was studied.

Results. As a result of balloon dilatation of pulmonary stenosis, arterial oxygen saturation of the arterial blood increased from 81.2±11.2 (from 30 to 98)% to 93.1±6.6 (from 40 to 100)% (p<0.001). The diameter of the pulmonary valve increased from 6.4±1.2 (from 4 to 9.5) mm to 7.6±2.1 (from 4 to 15) mm (p<0.001). The Nakata index increased from 112±4.2 (from 47 to 274) mm²/m² to 152±58 (from 59 to 436) mm²/m². The end-diastolic index of the left ventricle increased from 30.3±9.3 (from 5 to 61) ml/m² to 35.4±13.5 (from 12 to 73) ml/m². Radical correction of the defect was performed in 96 (79%) patients without additional palliative interventions.

Conclusions. Balloon dilatation of pulmonary artery stenosis is an effective method of optimizing pulmonary blood flow in patients with the Fallot's tetrad. It provides the growth of the valve, branches of the pulmonary artery, left ventricle and allows avoiding additional palliative operations in 79% of cases.

Key words: balloon pulmonary valvuloplasty, Fallot's tetrad, endovascular surgery.

Влияние баллонной дилатации лёгочного стеноза на рост ветвей лёгочной артерии у пациентов с тетрадой Фалло

А.В. Максименко¹, А.А. Довгалюк¹, Ю.Л. Кузьменко¹, А.А. Мотречко¹, Н.М. Руденко^{1,2}

¹Государственное учреждение «Научно-практический медицинский центр детской кардиологии и кардиохирургии МЗ Украины», г. Киев

²Национальная медицинская академия последипломного образования имени П.Л. Шупика, г. Киев, Украина

Цель: определить эффективность баллонной дилатации стеноза лёгочной артерии как паллиативной процедуры по оптимизации лёгочного кровотока у пациентов с тетрадой Фалло, которые требуют этапного лечения.

Оригінальні дослідження. Кардіохірургія

Матеріали та методи. За період з январа 2007 г. по декабрь 2016 г. баллонная дилатация стеноза лёгочной артерии была выполнена у 121 пациента с тетрадой Фалло. Средний возраст пациентов составил 53,5±34,2 дня (от 2 дней до 6 месяцев), средний вес – 4,1±1,1 кг (от 1,2 до 7 кг). Исследовано влияние баллонной дилатации на выраженность цианоза, рост клапана, ветвей лёгочной артерии и левый желудочек.

Результаты. В результате проведения баллонной дилатации лёгочного стеноза сатурация кислородом артериальной крови увеличилась с 81,2±11,2 (от 30 до 98)% до 93,1±6,6 (от 40 до 100)% ($p<0,001$). Диаметр клапана лёгочной артерии увеличился с 6,4±1,2 (от 4 до 9,5) мм до 7,6±2,1 (от 4 до 15) мм ($p<0,001$). Индекс Наката вырос с 112±4,2 (от 47 до 274) мм²/м² до 152±58 (от 59 до 436) мм²/м². Конечно-диастолический индекс левого желудочка увеличился с 30,3±9,3 (от 5 до 61) мл/м² до 35,4±13,5 (от 12 до 73) мл/м². Радикальная коррекция порока была выполнена у 96 (79%) пациентов без дополнительных паллиативных вмешательств.

Выводы. Баллонная дилатация стеноза лёгочной артерии является эффективным методом оптимизации лёгочного кровотока у пациентов с тетрадой Фалло. Она обеспечивает рост клапана, ветвей лёгочной артерии, левого желудочка и позволяет избежать дополнительных паллиативных операций в 79% случаев.

Ключевые слова: баллонная вальвулопластика клапана лёгочной артерии, тетрада Фалло, эндоваскулярная хирургия.

Вступ

Тетрада Фалло (ТФ) є складною вродженою вадою серця (ВВС), яка включає наступну комбінацію серцевої патології: дефект міжшлуночкової перегородки, декстрапозицію аорти, обструкцію вихідного тракту правого шлуночка, гіпертрофію правого шлуночка. Дана вада є найбільш розповсюдженою ціанотичною вадою серця [4], її питома вага становить біля 10% від усіх вроджених серцевих дефектів. Залежно від ступеня обструкції кровотоку в легеневої артерію (ЛА) розрізняють два типи вади: бліда форма, при якій обструкція не призводить до значного зменшення легеневого кровотоку та ціанозу; синя форма, при якій обструкція виразна і призводить до зниження перфузії легеневого русла та гіпоксемії з ціанозом [1]. Без лікування більшість пацієнтів помирають у дитинстві. Двадцять п'ять відсотків помирають протягом першого року життя, 60% – протягом перших чотирьох років і лише п'ять відсотків доживають до 40 років [5]. Оптимальним методом корекції вади на сьогодні є одностадійна первинна хірургічна корекція вади у віці від 3-х до 11 місяців [3]. У випадку, коли радикальна корекція неможлива або ризик її проведення є підвищеним, виконується етапне лікування, першим етапом якого є оптимізація легеневого кровотоку з метою стабілізації стану хворого, підвищення рівня сатурації артеріальної крові та покращення росту легеневого русла. Стандартним методом оптимізації легеневого кровотоку є операція з накладання системно-легеневого анастомозу. Проте летальність при даній операції залишається досить високою і становить на сьогодні близько 8% [6]. У даній роботі представлено власний досвід оптимізації легеневого кровотоку методом балонної вальвулопластики стенозу легеневої артерії (БВЛА) як альтернативи операції з накладання системно-легеневого анастомозу.

Мета: визначити ефективність балонної дилатації стенозу ЛА як паліативної процедури з оптимізації легеневого кровотоку у пацієнтів з ТФ, що потребують етапного лікування.

Матеріал і методи дослідження

Балонна вальвулопластика ЛА при ТФ та при подвійному відходженні магістральних артерій від правого шлуночка тетрадного типу була паліативним методом корекції у 121 пацієнта, яким втручання проводили в ДУ «Науково-практичний медичний центр дитячої кардіології та кардіохірургії МОЗ України» в період із січня 2007 р. по грудень 2016 р. Середній вік досліджуваних пацієнтів становив 53,5±34,2 дня (від 2 днів до 6 місяців); середня вага – 4,1±1,1 кг (від 1,2 до 7 кг).

Ангіографічне обстеження при втручанні було оптимізовано з метою отримання необхідної інформації для планування та проведення подальшої кардіохірургічної корекції вади. Для кращої візуалізації біфуркації гілок ЛА використовувалася пряма краніальна проекція 30–400, оцінювалися ступінь декстрапозиції аорти та розмір дефекту міжшлуночкової перетинки, визначалася коронарна анатомія.

У всіх пацієнтів діагноз було встановлено за даними трансторакальної ехокардіографії (ЕхоКг). Додаткову увагу при обстеженні приділяли розмірам лівого шлуночка, анатомії вихідного тракту правого шлуночка, виразності інфундибулярного компоненту стенозу, значущості клапанного компоненту легеневого стенозу, анатомії клапана, стовбура та гілок ЛА та наявності аномалій відходження коронарних артерій.

Втручання проводили в умовах рентгеноопераційної в усіх випадках (121 хворий). Для проведення втручання використовували пункційний венозний феморальний доступ. Розмір інтродюсера обирали з урахуванням можливих розмірів балон-катетера для дилатації, опираючись на дані доопераційної ЕхоКг. У немовлят використовували педіатричні інтродюсери 4-5F, що дозволяло використовувати балон катетери (NUMED, Tyshak II) діаметром до 8 та 12 мм відповідно. Після встановлення інтродюсера проводилось рентгенангіографічне обстеження з подальшою балонною дилатацією, при якій відбувався розрив зрощених стулок клапана легеневої артерії. Балон роздували до фіксації на балоні клапанного кільця ЛА. Після цього прово-

Таблиця 1

Інтраопераційні показники ефективності балонної легеневої вальвулопластики (n=121)

Показник	До БВЛА	Після БВЛА	P
Систолічний градієнт на клапані ЛА за даними ЕхоКГ, мм рт.ст.	86,3±18,9 (40–130)	61,5±14,7 (20–95)	<0,001
Систолічний градієнт на клапані ЛА за даними катетеризації, мм рт.ст.	67,1±18,3 (21–112)	63,1±20,8 (18–112)	0,19
Систолічний тиск в ЛА, мм рт.ст.	19,3±6,2 (8–45)	28,6±5,9 (14–48)	<0,001
Пульсовий тиск у ЛА, мм рт.ст.	8,8±4,6 (2–34)	16,5±5,7 (5–37)	<0,001
Сатурація киснем артеріальної крові, %	81,2±11,2 (30–98)	93,1±6,6 (40–100)	<0,001

дили рентгенангіографічне обстеження для оцінки ефективності втручання та планування подальшої кардіохірургічної допомоги. За наявності супутнього стенозу гілок ЛА проводили балонну ангіопластику звужень. Балонну ангіопластику стенозованої гілки проводили до легеневої вальвулопластики. Така послідовність пов'язана з ризиком виникнення ціанотичного нападу від подразнення вихідного тракту балонним катетером та ризиком набряку контрлатеральної до звуження легені.

Ефективність втручання оцінювали інтраопераційно, вимірюючи зміну сатурації артеріальної крові за даними пульсоксиметрії, зростання систолічного тиску та пульсового тиску в ЛА. У післяопераційному періоді оцінювали сатурацію крові, градієнт тиску на клапані ЛА за даними ЕхоКГ. У віддаленому періоді, окрім показників, що визначались для оцінки безпосередньої ефективності, визначали зміни анатомії легеневого русла – ріст клапана, стовбура та гілок ЛА, розміри лівого шлуночка.

Дослідження виконані відповідно до принципів Гельсінської Декларації. Протокол дослідження ухвалений Локальним етичним комітетом (ЛЕК) всіх зазначених у роботі установ. На проведення досліджень було отримано поінформовану згоду батьків дітей (або їхніх опікунів).

Результати дослідження та їх обговорення

Із 121 пацієнта, які перенесли БВЛА, радикальна корекція вади була виконана у 96 (79%) в середньому через 98 днів (від 0 днів до 1 р. 2 міс.) після БВЛА. У 7 з них радикальна корекція була проведена протягом двох тижнів після втручання через ознаки серцевої недостатності (n=4), які виникли після БВЛА, або гіпоксії (n=3), яка залишалась після втручання. У інших хворих період до радикальної корекції вади був більшим за три місяці.

Повторна БВЛА була виконана у 8 (7%) хворих, у п'яти з них вона дозволила уникнути операції з накладання системно-легеневого анастомозу і досягти оптимальних умов для проведення радикальної корекції. Двоє (1,6%) дітей померли після БВЛА: одна

дитина – у ранньому післяопераційному періоді на четверту добу після втручання, причиною смерті став ДВС-синдром, який розвинувся на тлі гострої серцевої недостатності, друга дитина померла через тиждень після виписки зі стаціонару, причина смерті невідома. Інші 18 (15%) хворих потребували подальшої оптимізації легеневого кровотоку шляхом операції із накладання системно-легеневого анастомозу.

У результаті балонної вальвулопластики відмічено збагачення легеневого кровотоку, яке проявлялося статистично достовірним збільшенням сатурації киснем артеріальної крові з 81,2±11,2 (від 30 до 98)% до 93,1±6,6 (від 40 до 100)% (p<0,001), зростання систолічного тиску в ЛА з 19,3±6,2 (від 8 до 45) мм рт.ст. до 28,6±5,9 (від 14 до 48) мм рт.ст. (p<0,001) і, відповідно, пульсового тиску з 8,8±4,6 (від 2 до 34) мм рт.ст. до 16,5±5,7 (від 5 до 37) мм рт.ст. (p<0,001).

У 19 пацієнтів не було відмічено значущого (понад 30% від вихідного рівня) збільшення пульсового тиску в ЛА, а у 9 пацієнтів не відмічено значущого зростання оксигенації киснем артеріальної крові. Незважаючи на те, що за даними ангіографії достовірного зниження градієнта на клапані ЛА не спостерігалось, за даними ЕхоКГ відмічено достовірне зниження градієнта тиску на вихідному тракці правого шлуночка з 86,3±18,9 (від 40 до 130) мм рт.ст. до 61,5±14,7 (від 20 до 95) мм рт.ст. (p<0,001).

Враховуючи паліативний характер втручання, спрямований на підготовку пацієнтів до радикальної корекції в оптимальні для цього терміни, важливими в оцінці ефекту від втручання були зміни структур серця та судин у динаміці. Основними факторами, на які ми намагалися вплинути та від яких залежала можливість проведення радикальної корекції вади, були розміри гілок ЛА та розмір лівого шлуночка. Нами було проведено аналіз змін у динаміці розмірів структур ЛА, кінцево-діастолічного індексу лівого шлуночка та рівня сатурації та гемоглобіну у досліджуваних пацієнтів (рис.).

Період від моменту балонної вальвулопластики до наступної кардіохірургічної корекції становив у середньому 142 дні (від 0 до 2 р. 8 міс.). Діаметр кла-

Оригінальні дослідження. Кардіохірургія

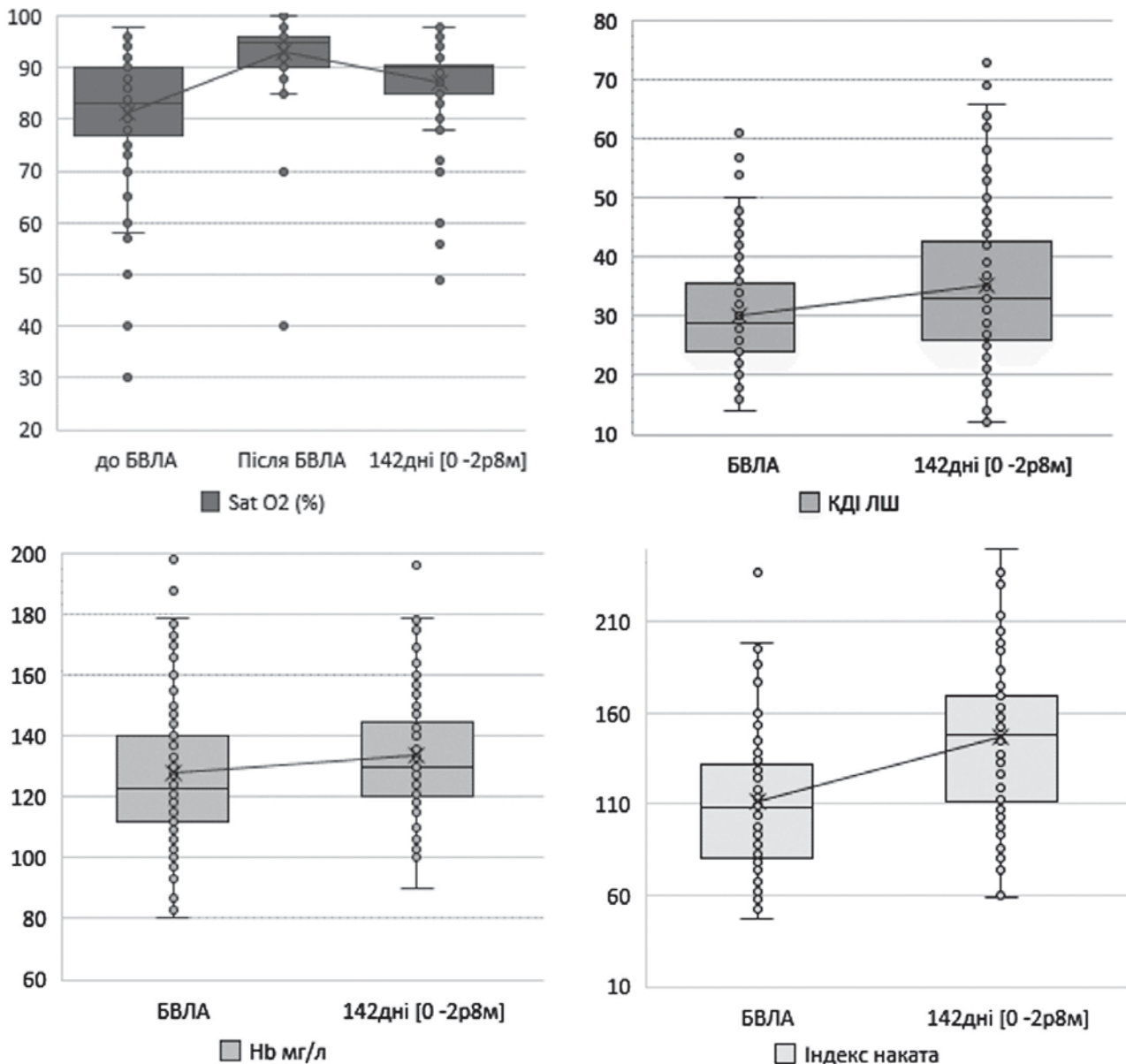


Рис. Динаміка зміни гемодинамічних та анатомічних показників за період між балонною вальвулопластиком та наступною хірургічною корекцією: БВЛА – балонна вальвулопластика легеневої артерії; КДІ ЛШ – кінцево-діастолічний індекс лівого шлуночка; Hb – гемоглобін крові

пана ЛА за цей період достовірно збільшився з $6,4 \pm 1,2$ (від 4 до 9,5) мм до $7,6 \pm 2,1$ (від 4 до 15) мм ($p < 0,001$). Незважаючи на достовірне збільшення абсолютного розміру кільця, показник z-score клапана ЛА достовірно не змінився: до БВЛА він дорівнював $-2,6 \pm 1,2$ (від -7 до 0,1), а на момент наступного втручання становив $-2,2 \pm 1,5$ від -6,6 до 1,0). Повільне зростання діаметра клапана ЛА пояснює той факт, що 86 (73%) пацієнтів при радикальній корекції вади потребували трансанулярної пластики вихідного тракту правого шлуночка.

Водночас відмічено достовірний позитивний вплив БВЛА на зростання пульсового тиску в легеневій артерії до $16,5 \pm 5,7$ (від 5 до 37) мм рт.ст. Саме

пульсуючий кровотік є основним фактором, який сприятливо впливає на ріст судин ЛА, що було вкрай важливим для проведення подальшої радикальної корекції вади. Так, діаметр стовбура ЛА збільшився з $5,6 \pm 1,1$ (від 3 до 8,5) мм до $7,7 \pm 2,1$ від 4,0 до 15) мм ($p < 0,001$), що відповідало достовірному ($p < 0,001$) збільшенню z-score з $-3 \pm 1,3$ (від -6,7 до -0,2) до $-2,3 \pm 1,5$ (від -6 до 1,4). Середній приріст z-score стовбура ЛА становив $+0,45$ на місяць. Також відмічено достовірний ріст гілок ЛА. Діаметр правої гілки ЛА збільшився з $4,1 \pm 0,8$ (від 2,3 до 6,3) мм до $5,7 \pm 1,1$ (від 3 до 10) мм ($p < 0,001$), що, в свою чергу, відповідало збільшенню z-score правої гілки з $-1,4 \pm 1,2$ (від -4,2 до 1,2) до $-0,8 \pm 1,1$ (від -4,7 до 2,6), $p < 0,001$. Ріст показни-

ка z-score правої гілки становив $+0,13$ на місяць. Для лівої ЛА зміни були подібні, її діаметр виріс з $4 \pm 0,8$ від 2 до 6) мм до $5,8 \pm 1,3$ (від 3 до 11) мм ($p < 0,001$). Це відповідало показнику z-score до втручання $-1,1 \pm 1,3$ (від $-5,6$ до $-2,1$) і $-0,2 \pm 1,3$ (від $-3,9$ до $-3,7$) – після втручання ($p < 0,001$); приріст показника z-score лівої гілки становив $+0,9$ на місяць. Такий ріст гілок ЛА призвів до зростання індексу Наката, який збільшився з $112 \pm 4,2$ (від 47 до 274) $\text{мм}^2/\text{м}^2$ до 152 ± 58 (від 59 до 436) $\text{мм}^2/\text{м}^2$. Завдяки цьому лише 15 (12%) пацієнтів після БВЛА потребували хірургічної реконструкції ЛА при проведенні радикальної корекції вади (рис.).

Рівень сатурації киснем артеріальної крові за вказаний період спостереження достовірно ($p < 0,001$) знизився з $93,1 \pm 6,6$ (від 40 до 100)% безпосередньо після БВЛА до $87,2 \pm 8,3$ (від 49 до 98)%, що ще раз вказує на прогресуючий характер вади. Проте за цей час він залишався вищим за доопераційний показник, який становив $81,2 \pm 11,2$ (від 30 до 98)% (рис.). Таке зниження рівня сатурації призвело до зростання рівня гемоглобіну крові з 128 ± 24 (від 80 до 198) г/л на момент проведення вальвулопластики до $134 \pm 20,5$ (від 90 до 196) г/л на момент подальшої операції ($p = 0,02$).

Зменшення обструкції на рівні вихідного тракту правого шлуночка призвело до зростання легеневого кровотоку та збільшення переднавантаження на лівий шлуночок. Це, в свою чергу, призвело до збільшення камери лівого шлуночка і зростання показника кінцево-діастолічного індексу лівого шлуночка, який на момент БВЛА дорівнював $30,3 \pm 9,3$ (від 5 до 61) $\text{мл}/\text{м}^2$, а на момент подальшого втручання становив $35,4 \pm 13,5$ від 12 до 73) $\text{мл}/\text{м}^2$, що сприяло профілактиці лівошлуночкової недостатності в ранньому післяопераційному періоді після корекції вади.

Загалом досить мала кількість робіт опублікована стосовно використання БВЛА при ТФ. У них представлено невеликий досвід використання ендovasкулярного методу оптимізації легеневого кровотоку

при даній ваді, в середньому на матеріалі 15–30 пацієнтів [2]. Основна їх частка припадає на період з 1990 по 1996 роки. Звертає на себе увагу також те, що вік пацієнтів, яким проводили втручання, становив більше 6 місяців. У такому віці БВЛА не призводила до суттєвих змін у гемодинаміці, оскільки клапанний компонент стенозу прогресує з віком дитини. Можливо саме тому даний метод не отримав широкого застосування. В той же час, наш досвід використання даної методики у дітей меншої вікової групи, в тому числі новонароджених, показує задовільні результати.

Висновки

Балонна дилатація стенозу ЛА є ефективним методом оптимізації легеневого кровотоку у пацієнтів з ТФ. Вона забезпечує ріст клапана, гілок легеневої артерії, лівого шлуночка та дозволяє уникнути додаткових паліативних операцій у 79% випадків.

Автори заявляють про відсутність конфлікту інтересів.

Література

1. Al Habib, Jacobs HF, Mavroudis JP et al. (2010). Contemporary patterns of management of tetralogy of Fallot: data from the Society of Thoracic Surgeons Database. *Ann Thorac Surg.* 90:813-819.
2. Araba M, Kholeifa E, Zahera R et al. (1999). Balloon dilation of the right ventricular outflow tract in tetralogy of Fallot: a palliative procedure. *Cardiology in the Young.* 9; Is 01: 11-16.
3. Barron DJ. (2013). Tetralogy of Fallot: controversies in early management. *World J Pediatr Congenit Heart Surg.* 4:186-191.
4. Marshall L Jacobs, Luca A Vricella. (2013, Dec.). Surgical management of tetralogy of Fallot: where are we now and what is yet to come. *Cardiology in the young.* 23;6:933-937.
5. Ooi A, Moorjani N, Baliulis G, Keeton BR, Salmon AP, Monro JL et al. (2006). Medium term outcome for infant repair in tetralogy of Fallot: indicators for timing of surgery. *Eur J Cardiothorac Surg.* 30:917-22.
6. Sarris GE, Comas JV, Tobota Z, Maruszewski B. (2012). Results of reparative surgery for tetralogy of Fallot: data from the European Association for Cardio-Thoracic Surgery Congenital Database. *Eur J Cardiothorac Surg.* 42:766-774.

Відомості про авторів:

Максименко Андрій Віталійович – к.мед.н., зав. науково-консультативного відділу з рентгенхірургічними методами лікування дітей раннього віку ДУ «Науково-практичний медичний центр дитячої кардіології та кардіохірургії МОЗ України». Адреса: м. Київ, вул. Чорновола, 28/1; тел. (044) 2840320.

Довгалюк Аркадій Аскарівич – к.мед.н., зав. наукової лабораторії, лікар-хірург серцево-судинний ДУ «НПМЦДКК МОЗ України». Адреса: м. Київ, вул. Мельникова, 24.

Кузьменко Юлія Леонідівна – к.мед.н., зав. відділення рентгенангіографії та ендovasкулярної хірургії ДУ «Науково-практичний медичний центр дитячої кардіології та кардіохірургії МОЗ України». Адреса: м. Київ, вул. Чорновола, 28/1; тел. (044) 2840320.

Мотречко Олександра Олексіївна – лікар-хірург серцево-судинний відділення рентгенангіографії та ендovasкулярної хірургії ДУ «Науково-практичний медичний центр дитячої кардіології та кардіохірургії МОЗ України». Адреса: м. Київ, вул. Мельникова 24; тел. (044) 2840320.

Руденко Надія Миколаївна – д.мед.н., проф. кафедри дитячої кардіології та кардіохірургії НМАПО імені П.Л. Шупика. Адреса: м. Київ, вул. Мельникова, 24; тел. (044) 2065020.

Стаття надійшла до редакції 01.02.2018 р.