

УДК 617.55-053-07-089

В.С. Коноплицький¹, В.В. Погорілий¹, О.Є. Каніковський¹, О.С. Головащенко²,
Ю.Є. Коробко¹, Д.В. Белясов¹

Гострий апендагіт у дітей: клініка, діагностика, лікування (огляд літератури та власне спостереження)

¹Вінницький національний медичний університет імені М.І. Пирогова, Україна

²Вінницька обласна дитяча клінічна лікарня, Україна

PAEDIATRIC SURGERY.UKRAINE.2019.1(62):53-61; DOI 10.15574/PS.2019.62.53

Спонтанний перекут жирових доважків, які розташовуються у ділянці сліпої кишки, є казуїстичними випадками. Аналіз клініки в даному випадку дозволяє з'ясувати спільні ознаки захворювання із гострим апендицитом.

У статті наведено огляд літератури і власне клінічне спостереження гострого апендагіту у дитини.

Ключові слова: діти, жирові доважки, товста кишка, казуїстика.

Acute appendagitis for children: clinic, diagnostics, treatment (review of literature and own supervision)

V.S. Konoplytskyi¹, V.V. Pogorilyi¹, O.E. Kanikovskiy¹, O.S. Golovachenko², U.E. Korobko¹, D.V. Belyasov¹

¹National Pirogov Memorial Medical University, Vinnytsia, Ukraine

²Vinnytsia Regional Clinical Children's Hospital, Ukraine

Appendices epiploicae may be located in the region of intestinum cecum. Their spontaneous inflammation is casuistic. Analysis of clinical presentation in this case allows to detect the common signs of the disease.

The article presents a review of the literature and own clinical supervision of acute appendagitis in a child.

Key words: children, appendices epiploicae, intestinum cecum, casuistic.

Острый аппендагит у детей: клиника, диагностика, лечение (обзор литературы и собственное наблюдение)

В.С. Коноплицький¹, В.В. Погорельий¹, О.Е. Каниковский¹, А.С. Головащенко², Ю.Е. Коробко¹, Б.В. Белясов¹

¹Вінницький національний медичний університет імені Н.І. Пирогова, Україна

²Вінницька обласна дитяча клінічна лікарня, Україна

Спонтанний перекут жирових подвесок, расположенных в области слепой кишки, является казуистикой. Анализ клиники в данном случае позволяет выявить общие признаки заболевания с острым аппендицитом.

В статье представлен обзор литературы и собственное клиническое наблюдение острого аппендагита у ребенка.

Ключевые слова: дети, жировые подвески, толстая кишка, казуистика.

Питання термінології. У 1543 р. А. Vesalius вперше описав жирові доважки (ЖД) товстої кишки. Не дивлячись на те, що з того часу пройшло понад 470 років, у сучасній літературі відсутня єдина анатомічна термінологія. У світовій літературі зустрічаються різні назви: *aparracial sero-grassieux* або *sero-appendices* (франц.), *adipose appendages* (англ.), *appendices epiploicae* (лат.). У російськомовних джерелах зустрічаються такі варіанти перекладу: «привески», «подвески», «придатки», «отростки», «бахромки». Деякі автори в російській транскрипції

називають їх «жировими» або «сальниковими». У вітчизняній літературі поширений термін «жировий привісок», однак при такому словосполученні смислове навантаження слова «привісок», на наш погляд, дещо втрачає медичну спрямованість. Тому, посилаючись на визначення українських тлумачних словників, у даній роботі ми будемо користуватися терміном «жировий доважок» (ЖД), що найбільш повно відповідає характеристиці складу та будові анатомічного утворення (додавання або приєднання чогось до будь-чого) [18].

Огляд

Частота патології. Перекрут ЖД товстої кишки (К63.8 Інші уточнені хвороби кишечника за МКХ-10) у сучасній медичній літературі має назву апендагіт (appendagitis epiplöica), яку ввів у 1956 р. Лунп. Гострий апендагіт (ГА) – самостійне захворювання ЖД товстої кишки [29].

У структурі невідкладних хірургічних захворювань органів черевної порожнини питома вага захворювань ЖД становить 0,09–0,3%, а серед гострих захворювань товстої кишки збільшується до 1,19% [14]. Частота уражень ЖД знаходиться в прямій залежності від їх розташування на ободовій кишці, кількісно переважаючи в дистальних відділах. За частотою виникнення заворот ЖД займає перше місце, запалення – друге, защемлення – третє та відрив – четверте [6].

Найчастіше хворіють діти віком від 10 до 18 років, хлопчики та дівчатка з однаковою частотою [30].

Анатомія, ембріологія та фізіологія ЖД. У переважній більшості випадків ЖД зустрічаються на всіх відділах ободової кишки, від купола сліпої кишки і до переходу сигмоподібної кишки в пряму, у вигляді двох або трьох рядів. Рідко ЖД локалізуються на апендиксі, тонкій кишці, парієтальному листку очеревини в проекції пупка. За формою ЖД різноманітні: конічні, мішкоподібні, циліндричні, булавоподібні, часточкові, плоскі, у вигляді кайми («півнячого гребня») тощо. Довжина ЖД зазвичай знаходиться в межах 0,5–5,0 см, хоча іноді може досягати 10 та більше сантиметрів, що зумовлює їх помилкове прийняття за апендикс. Розміри ЖД збільшуються в абсорбальному напрямку від купола сліпої кишки до сигмоподібної, досягаючи 15–17 см у дистальному відділі кишки. На сигмоподібній кишці ЖД довгі та тонкі, в інших відділах ободової кишки широкі та короткі. Такі анатомічні особливості форми та розмірів ЖД визначають переважну частоту їх завороту саме в проекції сигмоподібної кишки [24,29].

Зародки ЖД визначаються на п'ятому місяці розвитку ембріона. При народженні ЖД мають невеликі розміри. Збільшення їх спостерігається у підлітковому віці, за рахунок збільшення загальної маси жирової тканини (особливо у дітей із надлишковою масою тіла). Вірогідність факту досить повільного збільшення розмірів ЖД у дитячому віці пояснює невелику частоту їх перекрутів у дітей.

Жирові доважки являють собою перитонеальні мішки на серозній оболонці товстої кишки, які вкриті очеревиною, містять жирову тканину і зв'язані з товстою кишкою судинною ніжкою, через яку проходять кровоносні судини.

Фізіологія ЖД, завдяки єдності будови, має схожі із великим чепцем функції. Значну роль у фізіологічних функціях ЖД відіграє особливість їх кровопостачання. J. Meillere (1927) звернув увагу на постійно існуючий анатомічний варіант проникнення довгої прямої артеріальної судини (vasa recta longa) з кишкової стінки в основу ЖД на глибину 5–10 мм та більше, з утворенням на цьому рівні судинної петлі у вигляді букви Y, яка повертається в стінку кишки. Враховуючи даний варіант розташування живлячої судини, автор застерігав від низького рівня перев'язки ніжки ЖД, після якої може виникнути некроз стінки кишки у формі трикутника. Натомість венозні судини ЖД мають звичайну будову, і так само, як і артерії, належать до басейнів верхніх та нижніх брижових судин, межею між якими є судинна дуга Ріолана. Лімфатична система ЖД представлена нижною мережею лімфатичних судин, а в деяких випадках спостерігаються лімфатичні вузли біля їх основи. Лімфатичними колекторами ЖД є лімфатична система брижі.

До основних функцій ЖД належить захисна (пластична), ефективність якої у дітей обмежується за рахунок невеликих розмірів анатомічних об'єктів та їх малоінтенсивним кровообігом, на відміну від дорослих, у яких сумарна площа поверхні наявних ЖД може становити до $1/2$ площі поверхні великого чіпця. Реалізація захисної функції ЖД полягає в тому, що при невеликих за площею пораненнях кишкової стінки рани прикриваються (тампонуються) аналогічно тому, як це відбувається за рахунок пасма великого чіпця. Крім того, жирові доважки виконують роль буфера (амортизатора) для ободової кишки при її посиленій перистальтиці або при дії незначного травматичного впливу та/або при защемленій грижі. Визначають функцію ЖД у якості депо жиру, яка також притаманна структурі великого чепця. Враховуючи, що в кожній ЖД міститься до 2,0 мл крові, то за наявності в організмі 100 і більше ЖД може депонуватись 0,5 і більше літрів крові. Крім того, жирова тканина доважок виконує роль футляру безпосередньо для судин ободової кишки.

Класифікаційні ознаки патології. Серед невеликої кількості існуючих класифікацій, які стосуються хвороб ЖД, відсутній єдиний погляд на споріднену патологію органів ободової кишки. На наш погляд, найбільш вдалою та повною в цьому сенсі є нозологічний розподіл патології за класифікаційними ознаками, запропонований В.М. Седовим та співавт. у 2016 році.

Класифікація хвороб ЖД ободової кишки та апендикса (В.М. Седов та співавт.) [23]:

1. Травматичні пошкодження (при закритих та відкритих травмах живота):

- А – ізольовані;
- Б – поєднані;
- В – розриви та відриви;
- Г – рани жирових доважків.

2. Запальні захворювання:

- А – гострі;
- Б – хронічні.

3. Заворот жирових доважків.

4. Тромбоз вен жирових доважків.

5. Дивертикул жирового доважка:

- А – неускладнений;
- Б – ускладнений.

6. Пухлини та кісти:

- А – доброякісні;
- Б – злоякісні (ускладнені та неускладнені).

7. Защемлені в грижах жирові доважки.

8. Жирові доважки, які вільно лежать у черевній порожнині у вигляді сторонніх тіл.

9. Жирові доважки як причина кишкової непрохідності.

Патогенез перекруту ЖД. Заворот ЖД вперше описав Briggs, (1908), а у вітчизняній літературі перший опис патології належить А.М. Григор'єву (1928). Причини перекруту ЖД різноманітні. У більшості літературних джерел наводяться наступні з них: анатомічні особливості доважків, а саме вузька його ніжка та великі розміри; патологічне ожиріння; надмірні фізичні навантаження; злуковий процес у черевній порожнині; гіперперистальтика товстої кишки внаслідок копростазу та метеоризму; схильність до спастичного стану товстої кишки. Обтяжуючим фактором у патогенезі патології вважають супутнє ожиріння [9].

При хронічних запорах калові маси травмують слизову оболонку кишки, що викликає запалення ЖД, при цьому перекрути відбуваються за рахунок руху доважку у напрямку до вогнища інфекції [21,33].

Перекрути ЖД із розвитком артеріальної та венозної оклюзії розглядаються як основна причина ГА. Венозний компонент важливий тому, що кожний ЖД кровопостачається парними артеріями, а відтік забезпечується за рахунок лише однієї вени.

На думку В.М. Тимербулатова та співавт. (2005), перебіг патології відбувається в три стадії: перша – неускладнений перекрут ЖД, який розвивається в перші дві години захворювання; друга – характеризується некрозом ЖД без розвитку ускладнень; третя – ускладнений перекрут ЖД, який супроводжується розвитком перитоніту, параколітичних

абсцесів, внутрішніх кишково-міхурових та кишково-піхвових нориць. На думку авторів, при першій та другій стадії можлива лапароскопічна операція, а при третій зазвичай потрібна лапаротомія [24].

Клініка та діагностика перекруту ЖД. Часто як гострий, так і хронічний варіанти перебігу перекруту ЖД відбуваються під маскою інших патологічних станів органів черевної порожнини. Іноді ЖД визначаються під час операції у вигляді кальцинованого стороннього тіла/тіл у черевній порожнині – так звані «перитонеальні тіла, що вільно лежать». Сторонні тіла черевної порожнини, на які перетворюються ЖД, вперше описав А. Littré у 1703 р. У 1863 р. Р. Вирхов запропонував теорію утворення перитонеальних тіл, згідно з якою у ЖД, внаслідок надмірного накопичення жиру, поступово відбувається прогресуюча облітерація або обструкція судин ніжки доважку. Перекрут ніжки ЖД призводить до його некрозу та/або поступової атрофії з наступним його відділенням. Надалі у доважку, що відділився, відбувається сапоніфікація (омилення) жирових речовин, просякнення тканин серозною рідиною черевної порожнини з гіалінозом (імпрегнація білками) та кальцинозом, а іноді – осифікацією. Великі за розмірами сторонні тіла можуть утворюватись із більш маленьких, «склеєних» між собою утворень. На перерізі такі сторонні тіла складаються із жовтуватого, часто з ознаками кальцинозу, центрального ядра та різної товщини білуватого кольору фіброзної капсули (рис. 1).


Гістологічна будова перитонеального тіла представлена гіалізованою ламелярною фіброзною капсулою, яка оточує центральні відділи самого тіла, що представлені некротизованою зрілою жировою клітковиною з ознаками сапоніфікації та фокусами кальцинозу (рис. 2).

До впровадження в практику ендоскопічних методів лікування діагноз зазвичай остаточно визначався лише під час оперативного втручання, за умов ретельної ревізії черевної порожнини. Виняток становлять кальцинації ЖД, які підтверджуються при рентгенологічному обстеженні [8].

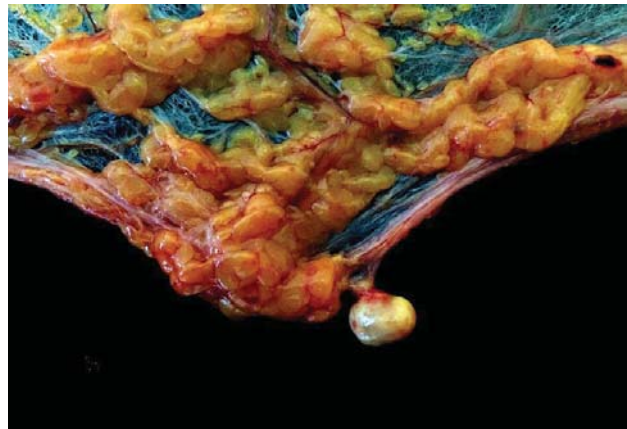
Правильна доопераційна клінічна діагностика при завороті ЖД – рідкість. Так, американський дослідник С. Bearse (1952) стверджував про неможливість клінічної доопераційної діагностики патології, а італійські хірурги наводять дані про можливість діагностики лише у 2% випадків [31,37]. Уперше правильний діагноз завороту ЖД поставив Л.П. Михайличенко у 1964 р. [13].

Першою та основною скаргою при розвитку перекруту ЖД є абдомінальний больовий синдром, який

Огляд



А



Б

Рис. 1. Перитонеальні тіла: А – переріз перитонеального тіла; Б – етап формування перитонеального тіла (Джерело фотографії: Qiao's Pathology. Art and Science in Medicine)

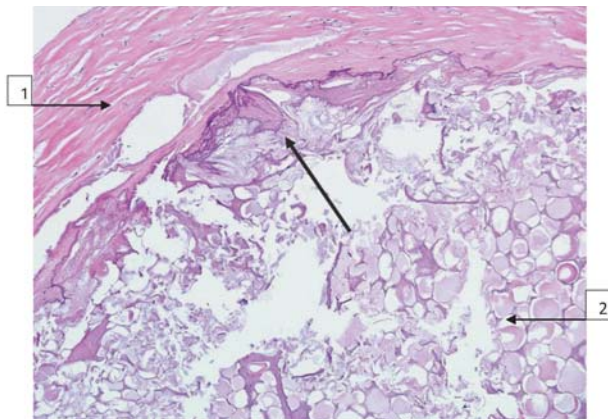


Рис. 2. Гістологічна картина перерізу перитонеального тіла. Стрілками позначені фокуси кальцинозу; 1 – капсула із грубоволокнистої фіброзної тканини; 2 – некротизовані ліпоцити (Автор мікрофотографії: Jian-Hua Qiao, MD, FCAP, Los Angeles, CA, USA)

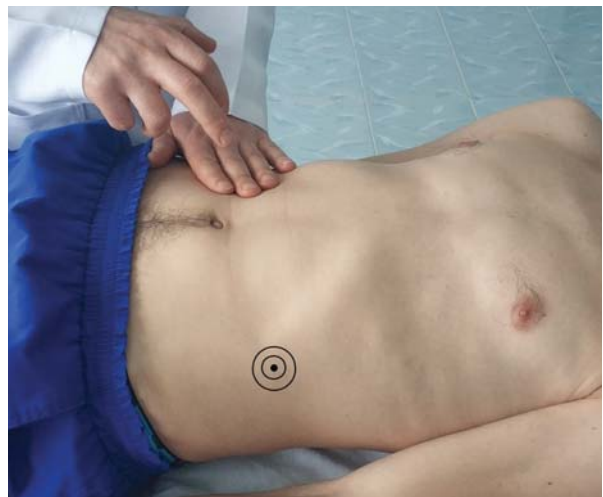

Рис. 3. Посилення болю над зміненим ЖД при перкусії здорової ділянки черевної стінки

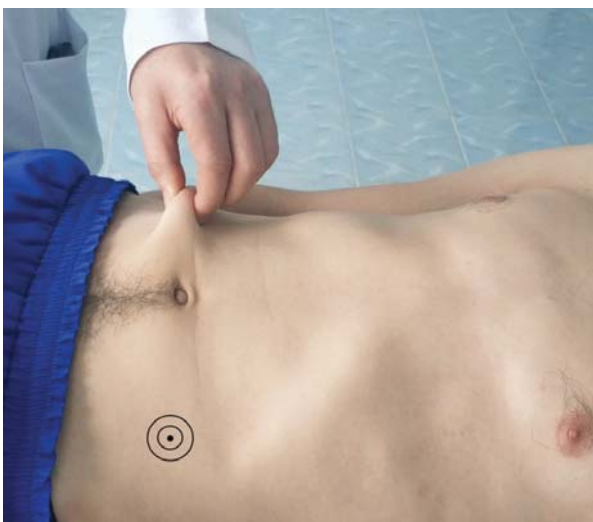

Рис. 4. Посилення болю над зміненим ЖД при відтягненні шкіри передньої черевної стінки

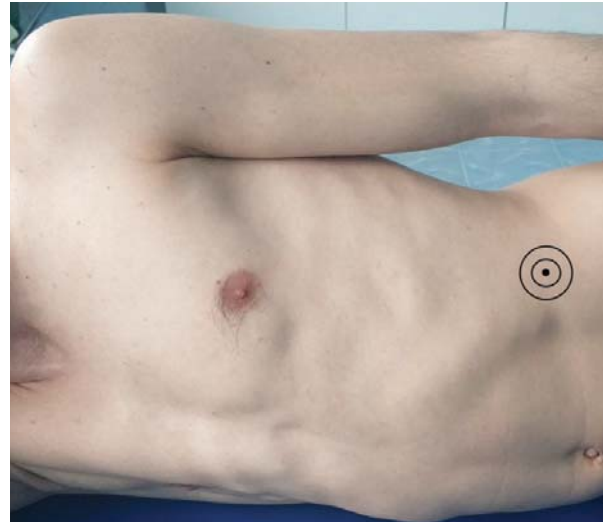


Рис. 5. Болючість над зміненим ЖД не змінюється при повороті пацієнта на здоровий бік

частіше відповідає місцю проекції перекрученого ЖД, переважно у нижніх квадрантах живота. Характерним є факт посилення болю у вертикальному положенні, після швидкого зменшення маси тіла, надмірних фізичних навантажень, як це спостерігається і при заворотах великого чепця. Зазвичай біль виникає раптово, через порушення харчування (ішемічний біль) та подразненням чутливих закінчень перекрученої ніжки ЖД. Характер болю постійний тупий, ниючий, без іррадіації.

У літературі наведено багато випадків, коли у хворих з перекрутом ЖД сигмоподібної кишки біль локалізувався у правій здухвинній ділянці, що пов'язано з підвищеною рухливістю даного відділу ободової кишки, особливо у дітей за наявності доліхосигми [11,17,22].

В.Н. Бордуновский та И.М. Абдулжавадов (2016) визначили діагностичну тріаду при завороті ЖД: 1) постійний та локалізований біль у животі (86,4%), а для перекруту ЖД сигмоподібної кишки характерний феномен «блукаючого болю»; 2) локальне напруження м'язів черевної стінки (73%); 3) позитивні авторські симптоми (100%) [5].

Перший симптом – «симптом симетричної перкуторної болючості» – заснований на обліку особливостей реакції черевної стінки при її перкусії через палець-плессиметр. При перкусії двох симетричних ділянок передньої черевної стінки у ділянці первинної болючості інтенсивність болю збільшується (рис. 3).

Другий симптом – «симптом натягнення передньої черевної стінки» – ґрунтується на принципі механічного впливу на парієтальну очеревину у вогнищі локального запалення шляхом відтягнення догори шкірної складки передньої черевної стінки в зоні відбитої болючості, внаслідок чого відмічається посилення болючості в цій ділянці. Реалізація даного симптому заснована на локальному контакті вогнища запалення із парієтальною очеревиною (рис. 4).

Третій симптом – симптом незміщеної болючості – властивий перекруту ЖД сліпої кишки, апендикса, висхідної та низхідної ободової кишки. Симптом вважається позитивним, якщо локальний дефанс черевної стінки не змінює своєї локалізації при зміні положення тіла хворого (рис. 5).

Четвертий симптом – «симптом блукаючого болю» – визначається при перекруті ЖД сигмоподібної кишки, внаслідок анатомічної будови брижі якої змінюється топографічна локалізація самої кишки на передню черевну стінку при зміні положення тіла пацієнта, особливо у межах мезогастральної та гіпогастральної ділянок (рис. 6,7) [5].

Важливим фактом, на думку А.П. Подоненко-Богданової (1972), є відсутність при перекруті ЖД епігастральної стадії симптому Кохера, притаманного гострому апендициту [20].

При перекруті ЖД у більшості випадків відсутні нудота, блювота, затримка випорожнень та відходження газів. Помірна ригідність м'язів передньої черевної стінки та симптоми подразнення очеревини виникають у ділянці локальної болючості. Через 24–48 год у цій ділянці при пальпації визначається щільний болючий інфільтрат. Як правило лейкоцитоз, зсув показників лейкограми та ознаки наростаючої інтоксикації у ранні терміни захворювання, до розвитку ускладнень, відсутні.

УЗД дозволяє поряд з кишковою стінкою визначити наявність додаткового утворення жирової тканини [39].

При колоноскопії та іригоскопії іноді визначається відносно звуження просвіту відповідного відділу ободової кишки.

При діагностиці ГА застосовують КТ. Особливості ГА при КТ вперше були описані у 1986 р. У. Danielson. До особливостей даного методу діагностики належать: овальна ділянка діаметром 1,5–3,5 см, яка має щільність жиру, межує з передньою черевною стінкою та оточена запальними змінами [32]. Дуже рідко навколо утворення буває надмірне ураження клітковини. Вогнища підвищеної щільності визначаються по периферії та в центрі, що є типовою знахідкою, за рахунок тромбованих судин. Іноді в центрі ЖД вдається візуалізувати гіперденсну центральну точку (тромбована судина) або крововиливи [36]. Також можуть спостерігатись потовщення прилеглої парієтальної очеревини та потовщення стінки товстої кишки [15].

На сучасному етапі розвитку дитячої хірургії у діагностиці ГА провідна роль відводиться екстреній лапароскопії, яка дозволяє визначити топічний діагноз, обрати метод лікування та найбільш раціональний оперативний доступ до одного із численних ЖД [16,34,38]. За ендоскопічною картиною трофічних змін у ЖД виділяють три стадії патологічного процесу: I стадія – стадія інфільтрації, характеризується виразним набряком, інфільтрацією та гіперемією доважку; II стадія – асептичної деструкції, якій притаманні значна інфільтрація та тьмянний темно-багровий колір ЖД, набряк та гіперемія парієтальної очеревини та прилеглої стінки ободової кишки; III стадія – ускладнень, у процесі розвитку якої з'являються ознаки місцевого перитоніту (патологічний випіт, випадіння фібрину) [1,27].

Огляд

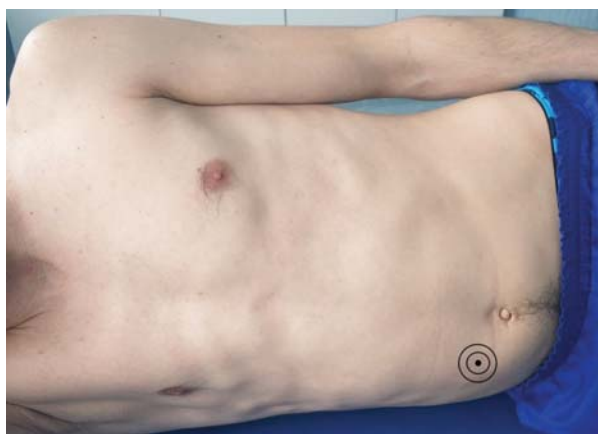

Рис. 6. Болючість над зміненим ЖД сигмоподібної кишки зміщується при повороті пацієнта на здоровий бік

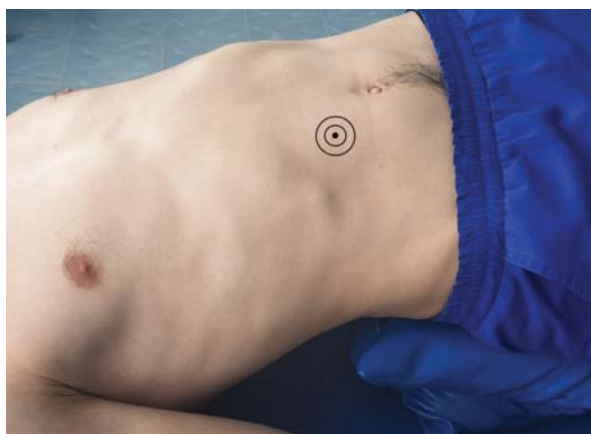
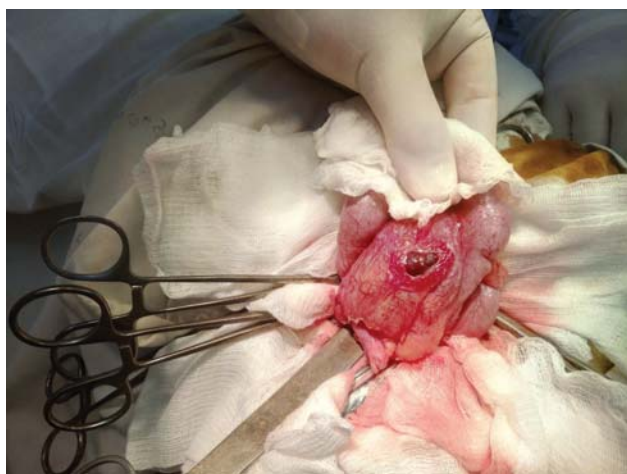
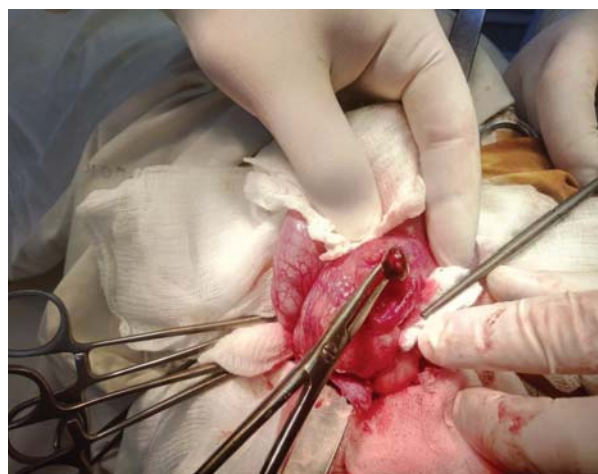


Рис. 7. Болючість над зміненим ЖД сигмоподібної кишки зміщується у положенні Тренделенбурга



А



Б

Рис. 8. Хворий З., 16 р., МКСХ №2900, етапи оперативного втручання: А – загальний вигляд некротизованого ЖД сліпої кишки; Б – ложе ЖД на судинній ніжці після його препарування

Диференційна діагностика гострого апендагіту проводиться з гострим інфарктом чіпця, гострими запальними процесами органів черевної порожнини, такими як дивертикуліт, склерозуючий мезантерит, пухлини із метастазами у великий чепець.

Диференційний діагноз перитонеальних тіл необхідно проводити із кальцинованим лімфатичним вузлом, фібромою, лейоміомою, тератомою та гранульою.

Лікування захворювань ЖД належить до не повністю вирішених проблем абдомінальної хірургії. У зв'язку із невеликою кількістю спостережень, недостатньою обізнаністю з особливостями патології та неоднозначними даними літературних джерел, і сьогодні серед деяких фахівців існує думка про доцільність застосування у таких хворих консервативних методів терапії [35].

Найбільш поширеним методом лікування є оперативне, у ході якого виконують перев'язку ЖД у його основи із наступним відсіченням.

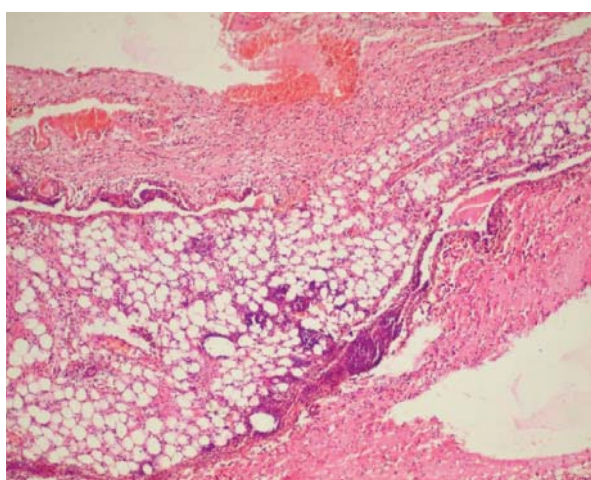


Рис. 9. Хворий З., 16 р., МКСХ №2900. Д-з: «Некроз жирового доважка сліпої кишки». Мікропрепарат видаленого ЖД: вогнища некрозу жирової тканини, фіброзно-жирова тканина з крововиливами та лейкоцитарною інфільтрацією. Забарвлення гематоксилін та еозин, $\times 100$

За наявності запальних змін на стінці ободової кишки у місці розташування ЖД рекомендують після видалення останнього накладання інтракорпоральних швів на дефект у серозній оболонці. Необхідність перитонізації куksi ЖД ґрунтується на особливостях кровопостачання ободової кишки, які можуть сприяти розвитку некрозу та перфорації кишкової стінки у ділянці видаленого доважка. За наявності деструктивних змін у стінці ободової кишки виконують резекцію кишки [3].

На доопераційному етапі запідозрити перекурту та некроз ЖД вдається лише у 10,5% випадків. Застосування відеолапароскопії дозволяє діагностувати дану патологію у 100% випадків та успішно виконати лапароскопічне втручання у 88,5% пацієнтів, не переходячи до конверсії, особливо у випадках виникнення некрозу ЖД [12]. До недоліків даного методу належить важкість видалення ЖД за наявності запального інфільтрату, складність при цьому перитонізації ніжки коагульованого доважка [28]. Перевага при лапароскопічній епіпloidектомії повинна надаватись біполярній коагуляції ніжки ЖД.

Із впровадженням у практику лапароскопічних методів лікування з'явилась можливість ендоскопічної реторсії ЖД під контролем лапароскопа, показаннями до якої у літературі визначають ранні терміни захворювання, наявність досвідченого ендоскопіста та відсутність некротичних змін у ЖД і перитоніту [2,7,25]. Однак багато хірургів негативно ставляться до такого паліативного втручання через загрозу розвитку тромбозу зворотної вени, вважаючи його доцільним лише в окремих клінічних ситуаціях підвищеного операційного ризику, що становить, за даними різних авторів, не більше 4,3–10% [19,26,28].

Ускладнення патології. До ускладненого перебігу перекурту ЖД належить одночасне ураження кількох доважків, защемлення доважків у грижах, трансформація ЖД у сторонні тіла черевної порожнини при їх самоампутації.

Защемлення ЖД у грижах було описано ще всередині XIX ст. (J. Cruveilhier, 1849; J.C. Malgaigne, 1858; R. Virchow, 1863). На думку А.М. Амінева та співав. (1963), защемлені зовнішні грижі живота, вмістом яких є ЖД, мають певні особливості:

- невеликі розміри грижового мішка та його вмісту;
- защемлення ЖД відбувається на рівні внутрішнього отвору грижового каналу;
- відсутність запального процесу за межами грижового мішка, незначна частота розвитку перитоніту навіть у віддалені терміни (через 5–7 днів) після защемлення;

- відсутність порушень функції ШКТ та загальних проявів защемлення;

- відсутність температурної реакції організму [4].

Слід зазначити, що патологічні зміни у стінці защемленої кишкової петлі мінімальні та зазвичай не потребують резекції кишки.

Запалення ЖД та фіксація останнього до вісцеральної очеревини може призводити до формування міжкишкового (міжпетельного) інфільтрату або абсцесу (периколярного), наслідком якого є розвиток перитоніту, кишкової непрохідності, кровотечі з ерозованих судин.

Післяопераційні ускладнення при перекурті та некрозі ЖД зустрічаються у 7,6–17,3% випадків, а летальність при захворюваннях ЖД досягає 1,6% [10,26].

Клінічний випадок

Хворий 3., 16 р., МКСХ №2900, 11.03.2018 р. у 21⁵⁰ звернувся в приймальне відділення ВОДКЛ зі скаргами на біль у правій здухвинній ділянці протягом 36 годин, сухість у ротовій порожнині. Біль постійного тупого характеру, з перебігом захворювання без тенденції до зміни своєї локалізації. При обстеженні на момент огляду: загальний стан дитини середнього ступеня важкості, у свідомості. Спостерігається нормостенія, ожиріння I ст. Язик вологий, обкладений білими нашаруваннями. Р_с 90 на 1 хв., ЧД 20 на 1 хв. Живіт симетричний, не збільшений в об'ємі, при глибокій пальпації болісний у правій здухвинній ділянці, ділянки м'язового напруження не визначаються, симптоми подразнення очеревини сумнівні, температура тіла 36,5°C. Загальний аналіз крові: Н_б 158 г/л; Е_р. 4,5×10¹²/л; Л. 9,3×10⁹/л; ШОЕ 6 мм/год., Н_т – 0,48. Дані загального аналізу сечі та біохімічного дослідження крові в нормі. З метою дезінтоксикації дитині призначена інфузійна терапія в об'ємі 1100 мл та спазмолітики. Після проведеної терапії стан дитини не покращився. Температура тіла 37,1°C. При пальпації біль локалізувався в правій здухвинній ділянці, з'явилися позитивні симптоми подразнення очеревини та дефанс м'язів передньої черевної стінки в правій здухвинній ділянці.

1⁴⁵–3²⁵ протокол операції №110 – видалення некротизованого жирового доважка сліпої кишки. Апендектомія. Дренування підшкірно-жирової клітковини.

Післяопераційний діагноз: «Некроз жирового доважка сліпої кишки. Вторинний флегмонозний апендицит. Дифузний серозний перитоніт».

Хід операції: під інтубаційним наркозом, після обробки розчинами антисептиків правої здухвинної

Огляд

ділянки доступом Волковича–Дяконова пошарово розкрита черевна порожнина. У рану виведено купол сліпої кишки, при ревізії якої по латеральному краю, на відстані близько 8 см від ілеоцекального кута, знайдено округле утворення темно-багрового кольору діаметром до 2 см, при препаруванні якого знайдена судинна ніжка (рис. 8). Кишкова стінка навколо ЖД набрякла, гіперемована. Судинна ніжка ЖД перев'язана та відсічена. Десерозована ділянка сліпої кишки ушита кисетним швом. Апендикс розташований ретроцекально, інтрамурально. Проведено ретроградну апендектомію лігатурним методом. При відсіченні апендиксу від основи з його просвіту виділявся рідкий гній. При ревізії тонкої кишки, остання без особливостей, брижові лімфовузли не змінені. Загалом із черевної порожнини евакуйовано до 150 мл серозного випоту. Після гемостазу черевна порожнина пошарово ушита до гумового дренажу, який встановлений у шар підшкірно-жирової клітковини.

Втручання виконані відповідно до принципів Гельсінської Декларації. Протокол ухвалений Локальним етичним комітетом (ЛЕК) усіх зазначених у роботі установ. Було отримано поінформовану згоду батьків хворого.

Післяопераційний період мав задовільний перебіг. 17.3.2018 р. дитина в задовільному стані виписана зі стаціонару на амбулаторне лікування. При огляді через місяць стан пацієнта задовільний, скарг немає.

Післяопераційний діагноз: «Некроз жирового доважка сліпої кишки. Вторинний флегмонозний апендицит. Дифузний серозний перитоніт».

Гістологічний опис видалених препаратів від 16.03.18 р. Апендикс (препарати №13085-86) – стінка відростку зі стазами в судинах, значною поліморфноядерною лейкоцитарною інфільтрацією та збільшеною кількістю еозинофілів у слизовій оболонці. Жировий доважок (препарати №13083-84) – фіброзно-жирова тканина з крововиливами, вогнищами некрозу та лейкоцитарною інфільтрацією (рис. 9).

Аналіз клінічної картини захворювання дозволяє визначити найбільш характерні ознаки гострого апендагіту: наявність надмірної ваги у пацієнта; постійний тупий біль ниючого характеру, що виникає раптово та не має іррадіації; відсутність нудоти та блювання, а також напруження м'язів передньої черевної стінки на ранніх стадіях перебігу захворювання; відсутність ознак зростаючої інтоксикації (задовільний загальний стан пацієнта, відсутність гіпертермії та тахікардії, нормальні показники кількості лейкоцитів периферійної крові).

Таким чином, огляд даних літератури та аналіз клінічного випадку дозволяють зробити наступні **висновки**. Незважаючи на рідкість даної патології, дитячі хірурги та педіатри повинні бути інформовані щодо клінічних проявів перекуту ЖД та пам'ятати про можливість існування даної недуги.

Автори заявляють про відсутність конфлікту інтересів.

Література

1. Абдулжавадов ИМ. (2005). Лапароскопия в диагностике и лечении заболеваний сальниковых отростков толстой кишки. Эндоскопическая хирургия. 5: 50–53.
2. Абдулжавадов ИМ. (2006). Заболевания сальниковых отростков толстой кишки: терминология, клиника, диагностика и лечение. РЖГГК. 5: 59–64.
3. Абдулжавадов ИМ. (2006). Некроз жировых подвесков. Хирургия. 2: 44–46.
4. Аминев АМ. (1965–1974). Руководство по проктологии: в 4 т. Куйбышев.
5. Бордуновский ВН, Абдулжавадов ИМ. (2016). Диагностика заворота сальниковых отростков. Актуальные вопросы хирургии. Вып. 11. Челябинск: 31–35.
6. Бохан КЛ. (2002). Патология жировых подвесков кишечника. Анналы хирургии. 2: 21–25.
7. Буянов ВМ, Перминова ГИ. (1987). Лапароскопия в диагностике и лечении острого заболевания жирового подвеска. Хирургия. 7: 102–105.
8. Велигоцкий НН, Велигоцкий АН, Страховецкий ВС и др. (2018). Лапароскопические вмешательства в ургентной хирургии. Клиническая медицина. XXIII; 4. Ч.1.: 32–36.
9. Горбушина ЗЕ, Курлат НГ, Кабак АИ, Чугак ИВ. (1987). О диагностике и лечении эпиплоита. Клини. хир. 2: 26.
10. Забарский ДТ, Смолкин ЭА, Лившиц ЮГ. (1984). Заворот сальниковых отростков толстой кишки. Клиническая хирургия. 3: 59–60.
11. Коритэ ВР. (1984). Заболевания жировых подвесков. Хирургия. 12: 26–28.
12. Кочуков ВП, Ложкевич АА, Винникова АЮ и др. (2011). Некроз сальникового отростка восходящей кишки, имитирующий острый аппендицит. Журнал поликлинического врача. 11: 57–58.
13. Ляховицкий ММ, Михайличенко ЛП. (1989). О завороте жировых подвесков толстой кишки. Хирургия. 5: 84–86.
14. Маслакова НД, Силяева НФ, Василевский ВП и др. (2012). Заболевания жировых подвесков слепой кишки. Журнал Гродненского государственного медицинского университета. 1: 91–92.
15. Мирсадрэ С, Мэнкан К, Чалмерс Э. (2012). Компьютерная томография в неотложной медицине. Москва: БИНОМ. Лаборатория знаний: 239.
16. Муканов СМ. (2011). Эффективность лапароскопии при диагностике и лечении перекута сальниковых подвесков толстой кишки. Медицинский журнал западного Казахстана. 31; 3: 108–109.
17. Мурашова ЗМ. (1972). К патологии жировых подвесков толстой кишки. Совр. мед. 1: 79–82.
18. Нечай С. (2003). Російсько-Український медичний словник з іншомовними назвами. Київ: УЛТК: 644.
19. Нурмухамедов РМ, Наджметдинов НН, Махмудов ЗУ, Уралов ММ. (1979). Поражение большого сальника и жировых отростков. Хирургия. 10: 49–51.
20. Подоненко-Богданова АП, Ярополов ВИ. (1972). Ошибки и опасности, связанные с патологией жировых придатков толстой кишки. Вест. хир. 12: 98–101.

21. Пушкарь НС. (1961). О заворотах и ущемлениях жировых привесков толстого кишечника. Вопросы неотложной хирургии и травматологии. Харьков: Изд-во Харьк. гос. ун-та: 99–103.
22. Рехачев ВП, Дуберман ЛБ, Ярыгин ВА. (1984). Диагностика и лечение перекута жировых подвесков толстой кишки. Хирургия. 8: 88–90.
23. Седов ВМ, Бохан КЛ, Гостевской АА. (2016). Болезни червеобразного отростка. СПб: Человек: 338.
24. Тимербулатов ВМ, Мурзанов ММ, Хасанов АГ, Уразбахтин ИМ. (2005). Диагностика трудных случаев острого аппендицита. Уфа: Издательский дом Оксер: 192.
25. Тимербулатов ВМ, Уразбахтин ИМ, Ишимов МС, Гайнутдинов ФМ. (1992). Диагностика и лечение перекута жировых подвесков толстой кишки. Вестн. хир. 2: 100–101.
26. Тимофеев МЕ, Фёдоров ЕД, Кречетова АП, Шаповальянц СГ. (2013). Видеолапароскопические вмешательства в диагностике и лечении перекута и некроза жировых подвесков толстой кишки. Вестник хирургии. 172; 6: 34–40.
27. Тимофеев МЕ, Федоров ЕД, Кречетова АП, Шаповальянц СГ. (2014). Особенности диагностики и лечения перекута жировых структур брюшной полости лапароскопическим доступом. Эндоскопическая хирургия. 5: 13–16.
28. Швецов СК, Большаков ИА. (1992). Заворот жировых подвесков ободочной кишки Хирургия. 2: 76–80.
29. Эфендиев ШМ, Волков ОВ, Курбанов МА, Джабалов ДМ. (2003). Заболевания жировых подвесков ободочной кишки. Хирургия. 10: 64–66.
30. Gelrud A, Gardenas A, Chopra A. (2005). Epiploic appendagitis. Cited. www.uptodate.com.
31. Giuditta E, Vio A. (1962). Considerazione sulla patologia e clinica della appendice epiploiche. Minerva Chir. 17; 8: 392–395.
32. Hasbahceci M, Erol C, Seker M. (2011). Epiploic Appendagitis: is there need for surgery to confirm diagnosis in spite of clinical and radiological findings? World J Surg. 36; 2: 197–199.
33. Klingenstein P. (1924). Some phases of the pathology of the appendices epiploicae. Surg Gynec Obstet. 38: 376–382.
34. Mazza D, Fabiani P, Casaccia M et al. (1997). A rare laparoscopic diagnosis in acute abdominal pain: torsion of epiploic appendix. Surg. Laparosc. Endosc. 7; 6: 456–458.
35. Pavone E, Mehta SN, Trudel J et al. (1997). Torsion of an appendix epiploica: a nonsurgical cause of abdominal pain. Dig Dis Sci. 42; 4: 851–852.
36. Pereira JM, Sirlin CB, Pinto P et al. (2005). CT and MR imaging of extrahepatic fatty masses of the abdomen and pelvis: techniques, diagnosis, differential diagnosis and pitfalls. Radiographics. 25: 69–85.
37. Rao PM, Rhea JT, Wittenberg J, Warshaw AL. (1998). Misdiagnosis of primary epiploic appendagitis. Am J Surg. 176, 1: 81–85.
38. Vazgues-Frias JA, Castaneda P, Valencia S et al. (2000). Laparoscopic diagnosis and treatment of an acute epiploic appendagitis with torsion and necrosis causing an acute abdomen. JSLS. 29; 3: 247–250.
39. Vilmaz E, Usal C, Kovanlikaya A, Karabay N. (2001). Sonographic and MDI findings in prepubertal adnekal hemorrhagic cyst with torsion. J Clin Ultrasound. 29; 3: 200–202.

Відомості про авторів:

Коноплицький Віктор Сергійович – д.мед.н., проф., зав. каф. дитячої хірургії Вінницького НМУ імені М.І. Пирогова. Адреса: м. Вінниця, вул. Пирогова, 56.

Погорілий Василь Васильович – д.мед.н., проф. каф. дитячої хірургії Вінницького НМУ імені М.І. Пирогова. Адреса: м. Вінниця, вул. Пирогова, 56.

Каніковський Олег Євгенович – д.мед.н., проф., зав. каф. хірургії медичного факультету №2 Вінницького НМУ імені М.І. Пирогова. Адреса: м. Вінниця, вул. Пирогова, 56.

Головащенко Олександр Сергійович – Вінницька обласна дитяча клінічна лікарня. Адреса: м. Вінниця, вул. Хмельницьке шосе, 108.

Коробко Юрій Євгенійович – Вінницький НМУ ім. М.І. Пирогова. Адреса: м. Вінниця, вул. Пирогова, 56.

Белясов Денис Валентинович – Вінницький НМУ імені М.І. Пирогова. Адреса: м. Вінниця, вул. Пирогова, 56.

Стаття надійшла до редакції 03.11.2018 р., прийнята до друку 29.01.2019 р.

XVII ESPU EDUCATIONAL COURSE

June 21-22, 2019

Mannheim, Germany

Dear colleagues

On behalf of the ESPU Educational Committee, we have the pleasure of inviting you to the 17th Educational Course in Paediatric Urology in Mannheim, Germany. Friday morning will focus on live surgery demonstrations on standard paediatric urology surgery like different kind of orchidopexy or reflux surgery with many useful tips and tricks. Friday afternoon and Saturday until noon will be dedicated to the wide spectrum of main topics in our field, allowing plenty of time for lively and intensive discussion. The Course will provide an excellent overview of the basics in clinical decision making paediatric urology. Friday late afternoon we will have a separate workshop on daytime lower urinary tract conditions and enuresis. Our aim is to provide opportunity for hearty discussion, dialogue and fruitful exchange of opinion in our chosen field of Paediatric Urology.

Raimund Stein & Berk Burgu (Chair of the EC)

Online registration: [espu.org/registration/mannheim](https://www.espu.org/registration/mannheim)

More information: https://www.espu.org/images/events/XVII_ESPU_Educational_Course_2019_program.pdf