

УДК 616.36-006.85-089.843-053,2

О.Г. Котенко, М.С. Григорян, О.В. Гриненко, А.В. Гусев, О.О. Коршак, О.М. Остапишен,
О.О. Попов, Д.О. Федоров

Хірургічне лікування гепатобластоми

Національний інститут хірургії та трансплантології імені О.О. Шалімова НАМН України,
м. Київ

PAEDIATRIC SURGERY.UKRAINE.2019.2(63):29-35; DOI 10.15574/PS.2019.63.29

Мета: дослідити і покращити результати хірургічного лікування дітей з гепатобластою.

Матеріали і методи. Проведено хірургічне лікування 90 дітей з гепатобластою: 81 пацієнту виконана резекція печінки, а 9 дітям з нерезектабельною формою гепатобластоми виконана трансплантація частини печінки від живого родинного донора.

Результати. Більш важкі післяопераційні ускладнення (від III-b до V ступеня за Dindo–Clavien) спостерігалися у резекційній групі пацієнтів. Післяопераційна летальність після резекції печінки склала 5% (n=4), а після трансплантації печінки летальних випадків не було. 5-річна безрецидивна виживаність у трансплантаційній групі склала 69,2% проти 62,5% у резекційній групі, а загальна виживаність – 75% проти 71% відповідно.

Висновки. Резекційні та трансплантаційні технології є ефективними методами хірургічного лікування гепатобластоми у дітей та у поєднанні з хіміотерапією дозволяють отримати хороший довгостроковий результат. Найближчі та віддалені результати після трансплантації печінки кращі, ніж після резекції печінки, незважаючи на більший об'єм пухлинного ураження печінки у пацієнтів трансплантаційної групи. Трансплантація печінки є єдиним ефективним методом хірургічного лікування у дітей з нерезектабельною гепатобластою.

Ключові слова: гепатобластома, діти, резекція печінки, трансплантація печінки.

Surgical treatment of hepatoblastoma

O.G. Kotenko, M.S. Grygorian, O.V. Grynenko, A.V. Gusev, O.O. Korshak, O.M. Ostapyshen, O.O. Popov, D.O. Fedorov
Shalimov National Institute of Surgery and Transplantology, Kyiv, Ukraine

Objective. To study and improve the results of surgical treatment of children with hepatoblastoma.

Materials and methods. The experience of surgical treatment of 90 children with hepatoblastoma is presented: 81 patients who underwent liver resection, and in 9 cases with a nonresectable hepatoblastoma a living-donor liver transplantation was performed.

Results. More severe postoperative complications (from III-b to V degree according to Dindo–Clavien) were observed in the resection group of patients. Postoperative mortality after liver resection was 5% (n=4), and there were no lethal cases after liver transplantation. The 5-year relapse-free survival rate in the transplant group was 69.2% versus 62.5% in the resection group, and the overall survival rate was 75% versus 71%, respectively.

Conclusions. Resection and transplantation technologies are effective methods of surgical treatment of hepatoblastoma in children, and in combination with chemotherapy, they can produce a good long-term results. The immediate and long-term results after liver transplantation are better than after liver resection, even though transplantation group patients have a larger tumor lesion in the liver. Liver transplantation is a good treatment option for children with unresectable hepatoblastoma.

Key words: hepatoblastoma, children, liver resection, liver transplantation.

Хирургическое лечение гепатобластомы

О.Г. Котенко, М.С. Григорян, А.В. Гриненко, А.В. Гусев, А.А. Коршак, А.Н. Остапишен, А.О. Попов, Д.А. Федоров
Национальный институт хирургии и трансплантологии имени А.А. Шалимова НАМН Украины, г. Киев

Цель: исследовать и улучшить результаты хирургического лечения детей с гепатобластомой.

Материалы и методы. Проведено хирургическое лечение 90 детей с гепатобластомой: 81 пациенту выполнена резекция печени, а 9 детям с нерезектабельной формой гепатобластомы выполнена трансплантация части печени от живого семейного донора.

Результаты. Более тяжелые послеоперационные осложнения (от III-b до V степени по Dindo–Clavien) наблюдались в резекционной группе пациентов. Послеоперационная летальность после резекции печени составила 5% (n=4), а после трансплантации печени летальных случаев не было. 5-летняя безрецидивная выживаемость в трансплантационной группе составила 69,2% против 62,5% в резекционной группе, а общая выживаемость – 75% против 71% соответственно.

Выводы. Резекционные и трансплантационные технологии являются эффективными методами хирургического лечения гепатобластомы у детей и в сочетании с химиотерапией позволяют получить хороший долгосрочный результат. Ближайшие и отдаленные результаты после трансплантации

Оригінальні дослідження. Абдомінальна хірургія

печени лучше, чем после резекции печени, даже несмотря на больший объем опухолевого поражения печени у пациентов трансплантационной группы. Трансплантация печени является единственным эффективным методом хирургического лечения у детей с нерезектабельной гепатобластомой.

Ключевые слова: гепатобластома, дети, резекция печени, трансплантация печени.

Вступ

Первинні пухлини печінки у дітей становлять до 5% усіх злоякісних новоутворень дитячого віку. Серед них найчастіше зустрічається гепатобластома, яку виявляють переважно у дітей до чотирьох років. Виконання радикальної операції з повним видаленням пухлини є головним принципом мультиmodalного лікування гепатобластоми [5]. Завдяки ефективним схемам хіміотерапії та інноваційним хірургічним технологіям результати лікування значно покращились, у тому числі після трансплантації печінки, з актуаріальною 3- і 5-річною виживаністю після трансплантації печінки 84,3% і 77,3% відповідно [10]. Оптимальні терміни і методи виконання радикального хірургічного втручання шляхом резекції печінки або трансплантації печінки залишаються дискусійними, і тактика хірургічного лікування значно відрізняється у всьому світі [3].

За даними SIOPEL, проведення на першому етапі неоад'ювантної хіміотерапії з метою зменшення розмірів пухлини дозволяє домогтися кращої демаркації пухлини від нормальної паренхіми печінки і підвищити шанси на безпечну повну резекцію пухлини; другим етапом є виконання радикальної операції [2]. COG рекомендує первинне проведення хірургічного лікування відразу ж після визначення резектабельності гепатобластоми, неоад'ювантна хіміотерапія показана тільки у пацієнтів з ініціально неоперабельними пухлинами та у пацієнтів з віддаленими метастазами [7]. JPLT вважає, що радикальне хірургічне втручання – резекція печінки, трансплантація печінки, резекція позапечінкових метастазів у легені, у головному мозку, в черевній порожнині – виконують при резектабельності та операбельності пухлини, неоад'ювантна хіміотерапія показана селективно для потенційного зменшення в розмірах пухлини [8].

На даний час існує система дохірургічного визначення стадії гепатобластоми у дітей PRETEXT (pretreatment extent of disease) відповідно рекомендацій SIOPEL [4]. Стадія PRETEXT визначається на підставі поширення пухлини на секції печінки за даними MPT або KT:

- PRETEXT I – пухлина виявлена в межах однієї секції печінки;
- PRETEXT II – у двох секціях печінки;

- PRETEXT III – пухлина виявлена у трьох секціях печінки, вільна від пухлини тільки одна секція;
- PRETEXT IV – рак виявлений у всіх чотирьох секціях печінки.

Резекція печінки показана при PRETEXT I, II, III. Показанням до трансплантації печінки є гепатобластома PRETEXT IV з пухлинним ураженням усіх чотирьох секцій печінки і PRETEXT III з настільки близьким розташуванням до судин воріт печінки або печінкових вен, що мало ймовірно домогтися «tumor free margin» резекційної площини, при відсутності за даними KT і MPT віддалених метастазів.

Мета: дослідити і покращити результати хірургічного лікування дітей з гепатобластомою.

Матеріал і методи дослідження

За період із січня 2005 по травень 2019 р. у відділенні трансплантації і хірургії печінки Національного інституту хірургії та трансплантології імені О.О. Шалімова всього було прооперовано 90 дітей з гепатобластомою, з яких 81 пацієнту виконана резекція печінки, а в 9 випадках нерезектабельної гепатобластоми виконана трансплантація частини печінки від живого родинного донора.

Дослідження виконані відповідно до принципів Гельсінської Декларації. Протокол дослідження ухвалений Локальним етичним комітетом (ЛЕК) установи. На проведення втручання було отримано поінформовану згоду батьків дітей (або їхніх опікунів).

За основними показниками (табл. 1) статистично значущих відмінностей між резекційною і трансплантаційною групами не виявлено, крім одного критерію – рефрактерність до хіміотерапії була значно вищою у трансплантаційній групі. Це пов'язано, передусім, з тим, що у трансплантаційній групі у 78% випадках при патогістологічному аналізі спостерігався змішаний епітеліально-мезенхімальний тип гепатобластоми, як правило, нечутливий до хіміотерапії.

Усі пацієнти трансплантаційної групи були в групі високого і вкрай високого ризику по системі CHICS (табл. 2). У зв'язку з чим, за протоколами SIOPEL, перед хірургічним лікуванням пацієнтам середнього, високого і вкрай високого ризику були проведені курси неоад'ювантної поліхіміотерапії за схемою

Таблиця 1

Основна характеристика резекційної та трансплантаційної груп пацієнтів із гепатобластомою

Характеристика	Резекційна група (n=81)	Трансплантаційна група (n=9)	P
Вік, міс.	28 (6–59)	39 (8–66)	0,650
Стать (ч/ж)	58/23	6/3	0,840
Неоад'ювантна хіміотерапія, n (%)	65 (80%)	9 (100%)	0,200
AFP ≥ 100 ng/ml, n(%)	60 (74%)	9 (100%)	0,180
Позапечінкові метастази, n(%)	4 (7%)	-	0,480
Білірубін (mmol/l)	24,7±7,2	28,3±9,5	0,560
АСТ (U/L)	52,7±7,4	65,2±8,6	0,740
АЛТ (U/L)	67,6±6,3	76,4±7,3	0,760
Протромбиновий час, с	17,6±1,2	18,5±2,5	0,850
Рефрактерність до хіміотерапії, n(%)	20 (24,7%)	5 (66,6%)	0,034*

Примітка: * – significant difference.

Таблиця 2

Кількість пацієнтів з гепатобластомою, розподілених за групами ризику по системі CHICS

Група ризику	Резекційна група	Трансплантаційна група
Intermediate risk (IR*), n (%)	47 (58%)	-
High risk (HR**), n (%)	15 (18,5%)	4 (44,4%)
Very high risk (VHR***), n (%)	7 (8,7%)	5 (65,6%)
Разом	81	9

Примітка: *IR – група середнього ризику, **HR – група високого ризику, ***VHR – група вкрай високого ризику.

PLADO або Super-PLADO, а після хірургічного лікування – ще додатково ад'ювантна поліхіміотерапія за тією самою схемою.

Тактика хірургічного лікування гепатобластоми у нашому відділенні наведена на рис. 1.

З оперативних втручань при гепатобластомі основну частину складають обширні резекції печінки, у 12% випадків із судинними і міліарними реконструкціями (табл. 3).

Нами виконано 9 трансплантацій печінки від живого родинного донора, одна з яких у комбінації з мультівісцеральною резекцією при гепатобластомі з пухлинним тромбозом вен порталної системи (табл. 3).

Інтраопераційний вигляд гепатобластоми PRETEXT III у дитини та вигляд після правобічної трисекцієюктомії з тотальною каудальною лобектомією показано на рис. 2–3. Макропрепарат після резекції печінки представлений на рис. 4.

Інтраопераційний вигляд хворого з гепатобластомою PRETEXT IV з тотальним ураженням печінки наведено на рис. 5. Після гепатектомії дитині виконана трансплантація лівої латеральної секції печінки від живого родинного донора (рис. 6, 7).

При трансплантації печінки реципієнтами були 6 хлопчиків і 3 дівчинки віком від 8 місяців до 9 років (табл. 4). Донорами стали батьки. У сімох випадках використовували графт лівої латеральної секції печінки, в одному випадку – ліву частку печінки і в

одному випадку – сегмент 3 печінки у 8-місячного малюка.

Результати дослідження

Основні інтраопераційні та післяопераційні показники в обох групах показані у табл. 5. Більш важкі післяопераційні ускладнення від III-b до V ступеня за Dindo–Clavien спостерігалися у резекційній групі пацієнтів (табл. 6,7). Післяопераційна летальність після резекції печінки склала 5% (n=4), але після трансплантації печінки жодна дитина у нас не померла. 5-річна безрецидивна виживаність у трансплантаційній групі склала 69,2% проти 62,5% у резекційній групі (рис. 8), а загальна виживаність – 75% проти 71% відповідно (рис. 9).

Обговорення

Особливу складність становлять пацієнти з гепатобластомою PRETEXT IV та пухлинним

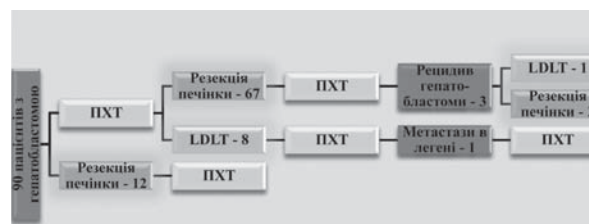


Рис. 1. Тактика хірургічного лікування гепатобластоми

Оригінальні дослідження. Абдомінальна хірургія

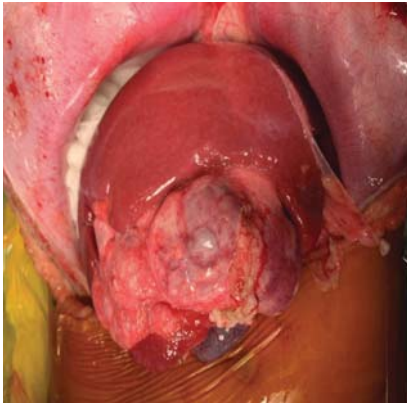


Рис. 2. Інтраопераційний вигляд гепатобластоми PRETEXT III

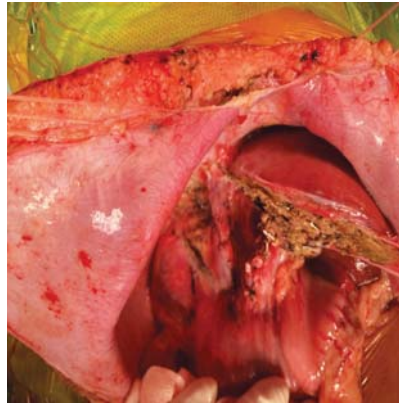

Рис. 3. Інтраопераційний вигляд після правобічної трисекціоектомії з тотальною каудальною лобектомією

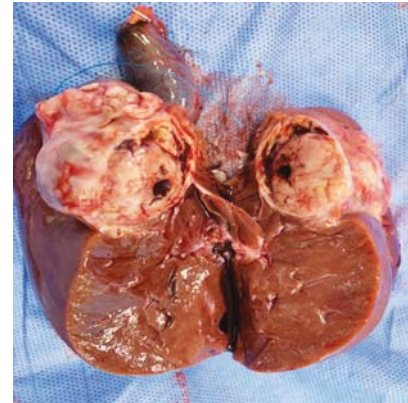


Рис. 4. Макропрепарат видаленої гепатобластоми у розрізі

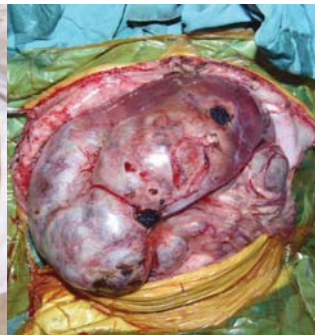
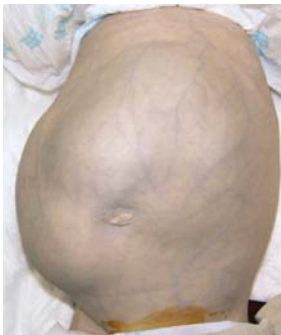

Рис. 5. Інтраопераційний вигляд гепатобластоми PRETEXT IV

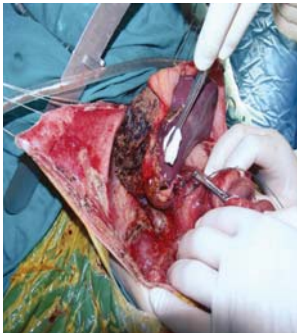

Рис. 6. Інтраопераційний вигляд судинних анастомозів після трансплантації лівої латеральної секції печінки від живого родинного донора

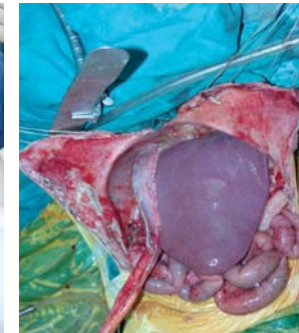


Рис. 7. Остаточний інтраопераційний вигляд після трансплантації лівої латеральної секції печінки від живого родинного донора

тромбозом ворітної вени, що в багатьох країнах є протипоказанням до хірургічного лікування. У світовій практиці описані всього три випадки успішного хірургічного лікування гепатобластоми з пухлинним тромбозом ворітної вени з позитивним результатом.

У 2015 році вийшла публікація з Miller School of Medicine Університету Майами, у якій показано досвід трансплантації печінки і мультивісцеральної трансплантації комплексу – шлунок, підшлункова залоза, тонкий і товстий кишечник – у трирічної

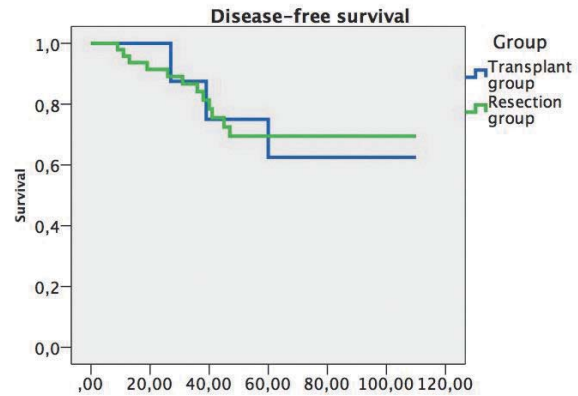


Рис. 8. Безрецидивна виживаність після трансплантації і резекції печінки у пацієнтів з гепатобластомою

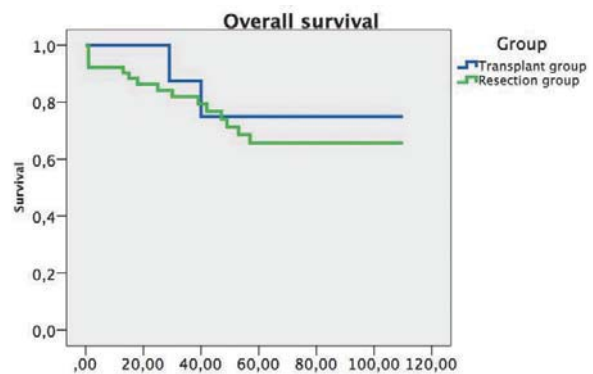


Рис. 9. Загальна виживаність після трансплантації і резекції печінки у пацієнтів з гепатобластомою

дитини з рецидивом гепатобластоми і пухлинним тромбозом ворітної і верхньобрижової вен [6].

У 2016 році японські хірурги з університетської клініки Осака описали випадок, у якому дитині віком 2,5 року з нерезектабельною гепатобластомою і пухлинним тромбозом стовбура ворітної вени виконали трансплантацію печінки з резекцією і портопластиком [9].

Таблиця 3
Операції при гепатобластомі

Тип операції	Кількість
Правобічна трисекціоектомія з тотальною каудальною лобектомією	23
Правобічна гемігепатектомія	9
Правобічна гемігепатектомія з тотальною каудальною лобектомією	6
Розширена правобічна гемігепатектомія (+Sg 4a) з тотальною каудальною лобектомією	5
Лівобічна гемігепатектомія	4
Лівобічна латеральна секціоектомія	3
Лівобічна трисекціоектомія з тотальною каудальною лобектомією	3
Передня резекція (Sg 4a,5,6) печінки	3
Передня резекція (Sg 5,6) печінки	2
Мезогепатектомія	2
Розширена правобічна гемігепатектомія (+Sg 8) з тотальною каудальною лобектомією і резекцією середньої печінкової вени	2
Розширена правобічна гемігепатектомія (+Sg 8) з тотальною каудальною лобектомією і резекцією середньої печінкової вени, спленектомія	2
Лівобічна гемігепатектомія з тотальною каудальною лобектомією	1
Задня резекція печінки (Sg 1,4b,7,8) з резекцією правої і серединної печінкових вен	1
Правобічна трисекціоектомія з тотальною каудальною лобектомією, резекція і пластика лівої печінкової вени	1
Правобічна трисекціоектомія	1
Розширена правобічна гемігепатектомія (+Sg 4a)	1
Лівобічна трисекціоектомія	1
Правобічна трисекціоектомія з тотальною каудальною лобектомією, тромбектомія із воротної вени, резекція і протезування нижньої порожнистої вени	1
Правобічна трисекціоектомія з тотальною каудальною лобектомією, пластика воротної вени, резекція гепатикохоледоха, гепатикоєюностомія	1
Розширена правобічна гемігепатектомія (+Sg 4a) з тотальною каудальною лобектомією, атипова резекція Sg2 печінки	1
Правобічна гемігепатектомія, атипова резекція Sg 2,3 печінки	1
Розширена лівобічна гемігепатектомія (+Sg 8) з тотальною каудальною лобектомією і резекцією середньої печінкової вени, енуклеація метастазів із Sg 5 і 7 печінки	1
Правобічна трисекціоектомія з тотальною каудальною лобектомією, резекція і пластика воротної вени	1
Розширена лівобічна гемігепатектомія (+Sg 8) з тотальною каудальною лобектомією	1
Розширена лівобічна гемігепатектомія (+Sg 8)	1
Правобічна трисекціоектомія з тотальною каудальною лобектомією, тромбектомія із нижньої порожнистої вени і правого передсердя, резекція і протезування нижньої порожнистої вени	1
Резекція Sg 7 печінки	1
Резекція Sg 5 печінки	1
Трансплантація лівої латеральної секції печінки від живого родинного донора	7
Трансплантація лівої долі печінки від живого родинного донора	1
Трансплантація лівої латеральної секції печінки від живого родинного донора і мультивісцеральна резекція	1
Разом	90

У 2017 році іспанські хірурги з Мадрида під керівництвом Manuel Vicente López Santamaría з університетської клініки La Paz презентували випадок у трирічної дитини з нерезектабельною гепатобластомою і тотальним пухлинним тромбозом воротної, селезінкової і верхньобрижових вен, якій виконали трансплантацію печінки і мультивісцеральну трансплантацію комплексу – шлунок, підшлункова залоза, тонкий і товстий кишечник [1].

17 лютого 2014 року у відділення трансплантації і хірургії печінки Національного інституту хірургії та трансплантології імені О.О. Шалімова була госпіталізована дівчинка віком 4 роки 11 місяців з діагнозом гепатобластоми PRETEXT IV з мультифокальним білобарним ураженням печінки і пухлинним тромбозом стовбура та внутрішньопечінкових гілок воротної вени, конфлюенса верхньобрижової і селезінкової вен (стан після 7 блоків поліхіміотерапії

Оригінальні дослідження. Абдомінальна хірургія

Таблиця 4

Характеристика реципієнтів після трансплантації частини печінки від живого родинного донора при гепатобластомі

№	Стать	Вік	Донор печінки	Графт печінки	Терміни госпіталізації (діб)
1	ч	8 міс.	мати	сегмент 3 печінки	70
2	ж	10 міс.	батько	ліва латеральна секція печінки	35
3	ч	1 р. 6 міс.	батько	ліва латеральна секція печінки	41
4	ч	2 р. 3 міс.	мати	ліва латеральна секція печінки	54
5	ч	3 р. 3 міс.	мати	ліва латеральна секція печінки	69
6	ж	4 р. 3 міс.	мати	ліва латеральна секція печінки	35
7	ч	4 р. 5 міс.	мати	ліва латеральна секція печінки	33
8	ж	4 р. 11 міс.	мати	ліва латеральна секція печінки	104
9	ч	9 р. 8 міс.	батько	ліва частка печінки	112

Таблиця 5

Інтраопераційні показники при резекції і трансплантації печінки

Показник	Резекційна група (n=81)	Трансплантаційна група (n=9)	p
Час операції (хв.)	240±185	890±181	0,650
Крововтрата (мл)	205±160	460±183	0,680
Час теплової ішемії (хв.)	30±15	-	0,720
Час холодової ішемії (хв.)	-	55±15	0,760
Кількість релапаротомій	6 (11,5%)	1 (12,5%)	0,930
Післяопераційний період (дні)	21±7	48±17	0,630
Морбідність	17,3%	11,1%	0,910
Летальність	4 (5%)	0 (0%)	0,950

Таблиця 6

Ускладнення по класифікації Dindo-Clavien, p<0,046

Ступінь	Резекційна група	Трансплантаційна група	P
I	4	1	0,64
II	1	1	0,62
IIIa	5	1	0,80
IIIb	4	1	0,64
IVa	2	-	0,57
IVb	2	-	0,57
V	4	-	0,95

Таблиця 7

Основні післяопераційні ускладнення

Ускладнення	Резекційна група, n (%)	Трансплантаційна група, n (%)
Гостра перфоративна виразка кишечника	2 (2,5%)	-
Ексудативний плеврит	2 (2,5%)	1 (11,1%)
Підтікання жовчі	4 (4,9%)	1 (11,1%)
Інфекція п/о рани	3 (3,7%)	1 (11,1%)
Пневмонія	3 (3,7%)	1 (11,1%)
Сепсис, поліорганна недостатність	2 (2,5%)	-
Внутрішньочеревна кровотеча	2 (2,5%)	-
Шлунково-кишкова кровотеча	1 (1,2%)	-

у режимі Super-PLADO) та вродженою вадою розвитку – агенезією правої нирки. 20 лютого 2014 року виконана операція: гепатектомія, гастродуоденопанкреатектомія, спленектомія, розширена лімфаденектомія, езофагоєюностомія, мезентерико-кавальне

шунтування, ортотопічна трансплантація лівої латеральної секції печінки від живого родинного донора (матері) з қава-портальною транспозицією. Пацієнтка виписана на 104 післяопераційну добу в задовільному стані. Протягом п'яти років у пацієнтки спо-

стерігається стійка ремісія, на контрольних обстеженнях рецидиву гепатобластоми не виявлено.

Висновки

1. Резекційні та трансплантаційні технології є ефективними методами хірургічного лікування гепатобластоми у дітей та у поєднанні з хіміотерапією дозволяють отримати хороший довгостроковий результат.

2. Найближчі та віддалені результати після трансплантації печінки кращі, ніж після резекції печінки, навіть попри те, що у пацієнтів трансплантаційної групи спостерігається більший об'єм пухлинного ураження печінки.

3. Трансплантація печінки є єдиним ефективним методом хірургічного лікування у дітей з нерезектабельною гепатобластомою, що показує хороші результати загальної та безрецидивної виживаності.

Дане дослідження є фрагментом планової НДР. Фінансування за рахунок держбюджету.

Автори заявляють про відсутність конфлікту інтересів.

Література

1. Ane Andres, Francisco Hernandez, Carlos Sanchez-Montenegro, Martha Romo et al. (2017, Jun). Primary multivisceral transplantation in a child with hepatoblastoma and portomesenteric thrombosis. *Transplantation*. 101;62: 113.
2. Aronson DC, Czauderna P, Maibach R, Perilongo G, Morland B. (2014, Oct.). The treatment of hepatoblastoma: Its evolution and

the current status as per the SIOPEL trials. *J Indian Assoc Pediatr Surg*.19(4): 201–7.

3. Czauderna P, Otte JB, Aronson DC, Gauthier F et al. (2005, May). Guidelines for surgical treatment of hepatoblastoma in the modern era – recommendations from the Childhood Liver Tumour Strategy Group of the International Society of Paediatric Oncology (SIOPEL). *Eur J. Cancer*.41(7): 1031–36.
4. Derek J. Roebuck, Daniel Aronson, Philippe Clapuyt, Piotr Czauderna et al. (2007, Feb.). 2005 PRETEXT: a revised staging system for primary malignant liver tumours of childhood developed by the SIOPEL group. *Pediatr Radiology*. 37(2): 123–132.
5. Hishiki Tomoro (2013, Dec.). Current therapeutic strategies for childhood hepatic tumors: surgical and interventional treatments for hepatoblastoma. *International Journal of Clinical Oncology*.18(6): 962–68.
6. Inbal Samuk, Akin Tekin, Panagiotis Tryphonopoulos, Ignacio G. Pinto et al. (2016, Apr.). Abdominal transplantation for unresectable tumors in children: the zooming out principle. *Pediatric Surgery International*. 32(4): 337–46.
7. Marcio M. Malogolowkin, Howard M. Katzenstein, Rebecka L. Meyers, Mark D. Krailo et al. (2011, Aug 20). Complete Surgical Resection Is Curative for Children With Hepatoblastoma With Pure Fetal Histology: A Report From the Children's Oncology Group. *Journal of Clinical Oncology*.29(24): 3301–3306.
8. Miyamura T, Yoshida R, Yagi T, Matsukawa H et al. (2011, Aug). Successful treatment of unresectable advanced hepatoblastoma: living liver transplantation after surgical removal of lung metastasis. *Pediatr Transplant*. 15(5): E87–91.
9. Natsumi Tanaka, Takehisa Ueno, Yuichi Takama, Hiroaki Yamanaka et al. (2016). A Case of Hepatoblastoma With Main Portal Vein Invasion Successfully Treated by Living-Donor Liver Transplantation. *Journal of the Japanese Society of Pediatric Surgeons*. 52;4: 949–953.
10. Sakamoto S, Kasahara M, Mizuta K, Kuroda T et al. (2014, Mar). Nationwide survey of the outcomes of living donor liver transplantation for hepatoblastoma in Japan. *Liver Transplantation*. 20(3): 333–46.

Відомості про авторів:

Котенко Олег Геннадійович – д.мед.н., заст. директора ДУ «Національний інститут хірургії та трансплантології імені О.О. Шалімова НАМН України». Адреса: м. Київ, вул. Героїв Севастополя, 30; тел. (044) 408-18-00.

Григорян Марат Славович – лікар-хірург, н.с. відділу трансплантації і хірургії печінки ДУ «Національний інститут хірургії та трансплантології імені О.О. Шалімова НАМН України». Адреса: м. Київ, вул. Героїв Севастополя, 30; тел. (044) 408-18-00.

Гриненко Олександр Валентинович – хірург-трансплантолог, н.с. відділу трансплантації і хірургії печінки ДУ «Національний інститут хірургії та трансплантології імені О.О. Шалімова НАМН України». Адреса: м. Київ, вул. Героїв Севастополя, 30; тел. (044) 408-18-00.

Гусев Андрій Віталійович – хірург-трансплантолог, ст.н.с. відділу трансплантації і хірургії печінки ДУ «Національний інститут хірургії та трансплантології імені О.О. Шалімова НАМН України». Адреса: м. Київ, вул. Героїв Севастополя, 30; тел. (044) 408-18-00.

Коршак Олександр Олександрович – лікар-хірург відділу трансплантації і хірургії печінки ДУ «Національний інститут хірургії та трансплантології імені О.О. Шалімова НАМН України». Адреса: м. Київ, вул. Героїв Севастополя, 30; тел. (044) 408-18-00.

Остапишен Олександр Миколайович – лікар-хірург, трансплантолог відділу трансплантації і хірургії печінки ДУ «Національний інститут хірургії та трансплантології імені О.О. Шалімова НАМН України». Адреса: м. Київ, вул. Героїв Севастополя, 30; тел. (044) 408-18-00.

Попов Олексій Олегович – лікар-хірург, н.с. відділу трансплантації і хірургії печінки ДУ «Національний інститут хірургії та трансплантології імені О.О. Шалімова НАМН України». Адреса: м. Київ, вул. Героїв Севастополя, 30; тел. (044) 408-18-00.

Федоров Денис Олександрович – лікар-хірург, н.с. відділу трансплантації і хірургії печінки ДУ «Національний інститут хірургії та трансплантології імені О.О. Шалімова НАМН України». Адреса: м. Київ, вул. Героїв Севастополя, 30; тел. (044) 408-18-00.

Стаття надійшла до редакції 11.02.2019 р., прийнята до друку 10.06.2019 р.