



П. А. Бездітко,
І. М. Безкоровайна,
О. П. Мужичук

РОЛЬ ВАЗОПРОЛІФЕРАТИВНИХ ФАКТОРІВ VEGF, PEDF У РОЗВИТКУ ТА ПРОГРЕСУВАННІ НЕОВАСКУЛЯРНОЇ ГЛАУКОМИ

*Харківський національний
медичний університет*

*ВДНЗ «Українська медична
стоматологічна академія»,
м. Полтава*

© П. А. Бездітко,
І. М. Безкоровайна,
О. П. Мужичук

Резюме. У статті подано результати дослідження вазопроліферативних факторів VEGF та PEDF на експериментальній моделі неоваскулярної глаукоми діабетичного генезу у щурів на різних стадіях її розвитку, показано їх взаємодія та вплив на неоваскуляризацію переднього відрізка очного яблука. Розвиток моделі неоваскулярної глаукоми характеризувався появою ішемії заднього відрізка ока та процесами неоангіогенезу, спочатку в задньому, а далі в передньому відрізках, наприкінці експерименту — утворенням фіброваскулярної мембрани в куті передньої камери. Визначено, що дисбаланс в системі про- та антиангіогенних факторів відіграє пускову роль у розвитку вторинної неоваскулярної глаукоми.

Ключові слова: *неоваскулярна глаукома, вазопроліферативні фактори VEGF, PEDF.*

Вступ

Провідною теорією патогенезу вторинної неоваскулярної глаукоми, прийнятою до теперішнього часу, є припущення I.C. Michaelson (1948) про існування ангіогенного фактора, що продукується ішемізованою сітківкою, дифундує через склисте тіло в передню камеру і викликає ріст нових судин як у задньому, так і в передньому відрізках ока [3]: при оклюзії ретинальних капілярів, коли виникає ішемія ретинальної тканини, вона не гине, а виробляє вазоформативний чинник, здатний стимулювати утворення нових судин.

Ангіогенний фактор отримав назву VEGF (Vascular Endothelial Growth Factor), він має біохімічну, поліпептидну природу. Цей термін був вперше використаний в 1982 році при вивченні специфічної мітогенної активності ендотелію телят [12]. У людини ген сімейства VEGF локалізований на хромосомі 6p [11]. Судинний фактор росту ендотелію є сильним стимулятором ангіогенезу і проліферації ендотеліальних клітин — підвищує проникність судин, стимулює міграцію ендотеліальних клітин, є інгібітором апоптозу, індукує не тільки ретинальну неоваскуляризацію, але і при проникненні в передній відділ ока, стимулює новоутворення судин на райдужці [8]. Таким чином, VEGF має специфічну мітогенну активність відносно до ендотелію кровоносних судин, здатний секретуватися і вільно дифундувати в середовищах, а його синтез значно зростає в умовах ішемії. Завдяки цим властивостям він здатний відігравати значну роль у патогенезі неоваскуляризації, а його секреція повинна регулюватися факторами гіпоксії-ішемії. Природним антиангіогенним чинником є фактор пігментного епітелію PEDF (Pigment Epithelium-Derived Factor). Саме він надавав інгібуючу дію в експерименті, де за допомогою VEGF проводи-

лася індукція міграції та проліферації ендотеліальних клітин із метою отримання ретинальної і хоріоїдальної неоваскуляризації [5, 6, 9]. Автори припустили, що ангіогенез індукується зниженням вмісту PEDF з одночасним підвищенням VEGF. На користь цієї гіпотези говорять результати, отримані при дослідженні вмісту PEDF у внутрішньоочній рідині і в склистому тілі пацієнтів з проліферативною діабетичною ретинопатією і без неї, де виявлено статистично достовірне зниження концентрації PEDF в групі з проліферацією [10, 13]. Відповідно до сучасної теорії ангіогенного гомеостазу баланс між проангіогенними факторами та інгібіторами ангіогенезу відіграє ключову роль як у регуляції розвитку судинного русла в ембріональному періоді [14], так і надалі в підтримці нормальної структури і функціонування судин уже зрілих тканин [4, 14]. Відомо, що в різних тканинах, у тому числі і в сітківці, інгібітори ангіогенезу в нормі превалюють над проангіогенними чинниками. Під дією патологічних ростових сигналів відбувається активація локального синтезу стимуляторів ангіогенезу і одночасне зниження вмісту антиангіогенних факторів, які є їх антагоністами, що призводить до появи новостворених судин певної локалізації [4, 7, 14]. Незважаючи на існування теоретичного і експериментального обґрунтування порушень у системі про- і антиангіогенних факторів при діабетичній ретинопатії, у доступній літературі відсутні дослідження концентрації VEGF і PEDF в сироватці крові пацієнтів із вторинною неоваскулярною глаукомою, при різних стадіях цього процесу, що і обґрунтувало мету нашого дослідження.

Метою дослідження є вивчення стану системи вазопроліферативних факторів на підставі системної секреції VEGF і PEDF при експериментальному моделюванні вторинної неоваскулярної

глаукоми (НВГ) у щурів на фоні стрептозотозинного діабету.

Матеріал і методи

Концентрацію VEGF і PEDF визначали в сироватці крові щурів із морфологічно підтвердженими [1] різними стадіями неоваскулярного процесу. Загалом дослідження були проведені у 40 щурів з НВГ діабетичного генезу та 5 інтактних тварин. Кров забиралася однократно з хвостової вени в кількості 2,0 мл, стандартним шляхом отримували сироватку, заморожували проби.

Рівні VEGF і PEDF у сироватці крові визначалися методом імуноферментного аналізу (ІФА), з використанням наборів для кількісного визначення VEGF ELISA Kit, BioSource International Inc., USA і для PEDF Chemi Kine Pigment Epithelium-Derived Factor Sandwich ELISA Kit, Cytomicron International Inc., USA.

Чутливість тест-системи для визначення VEGF становила 5—1500 пг/мл. Чутливість тест-системи для визначення PEDF становила 0,9—62,5 нг/мл. Дані тести базуються на «сендвіч-методі» твердофазного ІФА.

Усі експерименти проводили з дотриманням етичних норм, передбачених міжнародними принципами Європейської конвенції про захист хребетних тварин, які використовуються для експериментів та в інших наукових цілях (Страсбург, 1985) та норм біомедичної етики відповідного Закону України «Про захист тварин від жорстокого поводження» (Київ, 2006).

Результати дослідження та їх обговорення

VEGF виявлена у всіх досліджуваних пробах (100%) контролю, у той час як рівні PEDF у всіх випадках контролю виявилися нижчими чутливості тест-системи, що підтверджується даними літератури [2], тому в подальшому дослідженні ми визначали рівень загального PEDF (після обробки проб сечовиною перед проведенням ІФА).

В експерименті біохімічні дослідження проводилися в наступні терміни, які узгоджувалися й відповідають стадіям розвитку НВГ [1]:

а) до введення стрептозотозину у здорових щурів, що слугувало контролем;

б) в динаміці моделювання неоваскулярної глаукоми:

— через 4 міс. експерименту — 120—130 днів після введення стрептозотозину — отримані морфологічні дані, відповідні прерубеотичній стадії НВГ;

— через 5 міс. експерименту — 130—148 днів після введення стрептозотозину — отримані клініко-морфологічні дані, відповідні стадії преглаукоми (рубеозу райдужки) НВГ;

— через 5,5 міс. експерименту — 150—170 днів після введення стрептозотозину — отримані клініко-морфологічні дані, відповідні відкритокутової стадії НВГ;

— через 12 міс. експерименту — 180 і більше днів після введення стрептозотозину: отримані клініко-морфологічні дані, відповідні закритокутової стадії НВГ.

Розвиток моделі неоваскулярної глаукоми характеризувався появою ішемії заднього відрізка очного яблука та неоваскулярними процесами, спочатку в задньому, далі в передньому відрізках, а наприкінці експерименту — утворенням фіброваскулярної мембрани в куті передньої камери [1].

Біохімічні дослідження динаміки рівня VEGF в плазмі периферичної крові тварин представлена в табл. 1. Як видно з даних таблиці, вже в терміні розвитку прерубеотичної стадії НВГ (4 міс.) рівень VEGF був майже на 20% вище, ніж у контролі ($p < 0,05$) і далі прогресивно підвищувався. Через 6 міс. експерименту вміст VEGF в плазмі крові в експериментальних тварин був вищим, ніж в контролі, більше ніж у 2 рази ($p < 0,05$).

Таблиця 1

Вміст VEGF у плазмі крові щурів у динаміці моделювання НВГ

Контроль	М	63,7
	m	5,4
	%	100
Прерубеотична стадія НВГ	М	75,7
	m	6,5
	%	119
Стадія преглаукоми НВГ	М	88,9
	m	5,2
	%	140
Відкритокутова стадія НВГ	М	101,7
	m	4,8
	%	160
Закритокутова стадія НВГ	М	132,3
	m	12,5
	%	208

Вміст PEDF у плазмі крові експериментальних тварин PEDF у динаміці моделювання НВГ на фоні стрептозотозинного діабету у щурів подано в табл. 2.

Таблиця 2

Вміст PEDF (мкг/мл) у плазмі крові щурів у динаміці моделювання НВГ

Контроль	М	4,53
	m	0,58
	%	100
Прерубеотична стадія НВГ	М	6,61
	m	1,32
	%	146
Стадія преглаукоми НВГ	М	4,17
	m	0,61
	%	92
Відкритокутова стадія НВГ	М	3,01
	m	1,04
	%	66
Закритокутова стадія НВГ	М	2,17
	m	0,53
	%	48

Як видно з даних таблиці, достовірні зміни PEDF відзначені у порівнянні з контролем вже в прерубеотичну стадію НВГ. На цей термін його рівень підвищився на 49% ($p < 0,05$) у порівнянні з контролем. На наступному етапі спостереження, на початку появи неоваскулярних змін переднього



відрізку в експериментальних очах, цей показник значно знизився ($p < 0,05$), навіть став нижче контрольного рівня на 8%, хоча різниця не була достовірною ($p > 0,05$), і далі тенденція до зниження продовжувалась, вже з достовірною різницею, у відкритокутовій та закритокутовій стадіях неоваскулярної глаукоми ($p < 0,05$). У пізній стадії виявлено зниження рівня PEDF більше ніж удвічі.

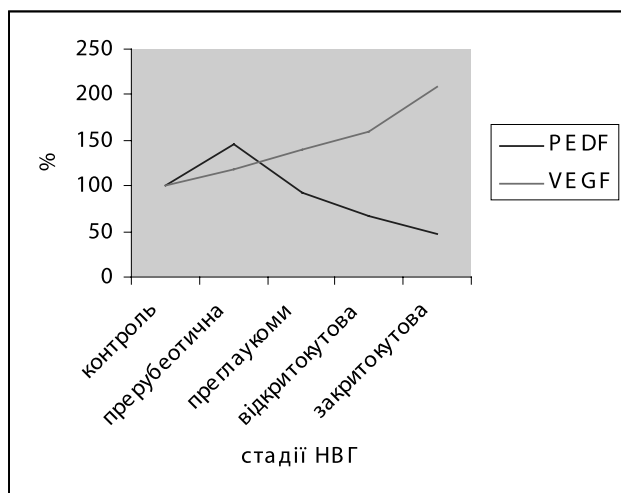


Рис. 1. Зміни вмісту вазопроліферативних факторів VEGF та PEDF у плазмі крові щурів із моделлю неоваскулярної глаукоми на фоні стрептозотозинного діабету в різні стадії розвитку моделі захворювання (%)

Аналіз отриманих результатів досліджень показав (рис. 1), що вміст вазопроліферативного фактора VEGF суттєво підвищується в перші місяці моделювання НВГ. Можна вважати, що це значне (на 20%) підвищення рівня VEGF у плазмі крові експериментальних тварин певною мірою забезпечує пусковий механізм початку неоваскуляризації. На більш пізніх стадіях спостереження, з появою перших новоутворених судин не лише в задньому, але й в передньому відрізку очного яблука, рівень VEGF прогресивно підвищується, а через 6 місяців вміст цього ангіогенного факто-

ра більше ніж в 2 рази перевищував контрольне значення. Позитивна кореляція між рівнем про- та антиангіогенного (PEDF) факторів у крові тварин з експериментальною неоваскулярною глаукомою, починаючи зі стадії преглаукоми та наявності перших неоваскулярних змін у передньому відрізку ока, додатково свідчить на користь патогенетичної ролі виявленого взаємозв'язку, якщо розглядати його відповідно до раніше описаних результатів постадійного перебігу клініко-морфологічних змін [1].

Зміни вмісту PEDF у крові експериментальних тварин були менш показовими, ніж зміни вмісту VEGF, проте все ж виявлено достовірне зниження рівня PEDF через 5 місяців від початку експерименту, хоча низькі його показники служать значною перепоною для широкомасштабних досліджень, як і нерівномірний хід змін цього фактора — спочатку підвищення, очевидно, як компенсаторна відповідь на підвищення VEGF, а надалі різке зниження, яке стимулює появу новоутворених судин у передньому відрізку ока. Недостатній вміст цього антиангіогенного фактора сприяє поширенню неоваскуляризації, як і перевищення вмісту VEGF. Порушення балансу в системі про- та ангіогенних факторів VEGF та PEDF направлене на вазопроліферацію, має патогенетичний вплив на розвиток та прогресування НВГ.

Висновки

Таким чином, отримані нами в експерименті на моделі неоваскулярної глаукоми на фоні стрептозотозинного цукрового діабету, дані дисбалансу про- та ангіогенних факторів, підтверджують значну роль системи вазопроліферативних факторів у розвитку неоваскуляризації, уточнюють постадійний перебіг біохімічних змін та вказують на необхідність глибокого вивчення їх у клініці, у зв'язку з причинним захворюванням для визначення алгоритмів діагностики та патогенетичного лікування розвитку НВГ у пацієнтів.

ЛІТЕРАТУРА

1. *Бездітко П.А.* Моделювання вторинної неоваскулярної глаукоми у щурів на фоні стрептозотозинного діабету/ П.А. Бездітко, І.М. Безкоровайна//Проблеми, досягнення і перспективи розвитку медико-біологічних наук і практичного здравоохранення: матер. Науч.-практ.конф., посвященної 75-летию кафедри офтальмології Кримського ГМУ ім. С.І. Георгієвського «Азаровские чтения». — 2010. — Т. 146. — Ч. 1. — С. 12—14.
2. *Левкіна О.А.* Трансклеральная диодная лазеркоагуляция сетчатки как первый этап хирургического лечения пациентов с пролиферативной диабетической ретинопатией: автореф. дис. на соиск. науч.степ.канд.мед.наук / О.А. Левкіна. — М., 2009. — 24 с.
3. *Ashton N.* Neovascularisation in ocular disease/ N. Ashton// Trans.Ophthalmol.Soc.U.K. — 1961. — Vol.81. — P. 125—144.
4. *Bouck N. P.* PEDF: anti-angiogenic guardian of ocular function/ N. P. Bouck//Trends. Мої. Med. — 2002. — Vol. 8, №7. — P. 330—334.
5. *Duh E.J.* Pigment epithelium-derived factor suppresses ischemia-induced retinal and horoidal neovascularization and VEGF-induced migration and growth/ E.J. Duh, H. S. Yang, I. Suzuma//Invest. Ophthalmol. Vis. Sci. — 2002. — Vol.43, №3. — P.821—829.
6. *Funatsu H.* Increased levels of vascular endothelial growth factor and interleukin-6 in the aqueous humor of diabetics with macular edema/ H. Funatsu, H. Yamashita, H. Noma // Am. J. Ophthalmol. — 2002. — Vol. 133, №1. — P. 70—77.
7. *Gao G.* Unbalanced expression of VEGF and PEDF in ischemia-induced retinal neovascularization/ G. Gao //FEBS Lett. — 2001. — Vol. 489, №2—3. — P. 270—276.
8. *Lutty G.A.* Localization of vascular endothelial growth factor in human retina and choroids/ G.A. Lutty, D.S. McLeod, C. Merges// Arch. Ophthalmol. — 1996. — Vol. 114, №. 8. — P. 971—977.
9. *Mori K.* Pigment epithelium-derived factor inhibits retinal and horoidal neovascularization/ K. Mori, E. Duh, P. Gehlbach// J. Cell. Physiol. — 2002. — Vol.188, №.2. — P.253—263.
10. *Ogata N.* Plasma concentration of pigment epithelium-derived factor in patients with diabetic retinopathy/ N. Ogata, M. Matsuoka, K. Matsuyama, C. Shima, A. Tajika, T. Nishiyama, K. Minamino//J. Clin. Endocrinol. Metab. — 2007. — Vol. 92, №3. — P. 1176—1179.



11. *Robinson C. J.* The splice variants of vascular endothelial growth factor (VEGF) and their receptors/ C. J. Robinson, S.E. Stringer//J. Cell. Sci. — 2001. — Vol. 114. — P. 853—865.

12. *Schlingemann R.O.* Role of vascular permeability factor/vascular endothelial growth factor in eye disease/ R.O. Schlingemann, V.W.M. van Hinsbergh //Br. J. Ophthalmol. — 1997. — Vol. 81, №4. — P. 501—512.

13. *Spranger J.* Loss of the antiangiogenic pigment epithelium-derived factor in patients with angiogenic eye disease/ J. Spranger, M. Osterhoff, M. Reimonn//Diabetes. — 2002. — Vol. 50, №12. — P. 2641—2645.

14. *Tombran-Tink J.* Ocular angiogenesis. Diseases, mechanisms and therapeutics/ J. Tombran-Tink, C. J. Barnstable. — New Jersey, 2006. — P.412.

РОЛЬ
ВАЗОПРОЛИФЕРАТИВНЫХ
ФАКТОРОВ VEGF,
PEDF В РАЗВИТИИ И
ПРОГРЕССИРОВАНИИ
НЕОВАСКУЛЯРНОЙ
ГЛАУКОМЫ

*П. А. Бездетко,
И. Н. Безкоровайная,
Е. П. Мужичук*

Резюме. В статье представлены результаты исследования вазо-пролиферативных факторов VEGF и PEDF на экспериментальной модели неоваскулярной глаукомы диабетического генеза у крыс в различные стадии ее развития, показано их взаимодействие и влияние на неоваскуляризацию переднего отрезка яблока. Развитие модели неоваскулярной глаукомы характеризовалось наличием ишемии заднего отрезка глаза и процессами неоангиогенеза сначала в заднем, а затем в переднем отрезках глазного яблока, к концу эксперимента — образованием фиброваскулярной мембраны в углу передней камеры. Определено, что дисбаланс в системе про- и антиангиогенных факторов играет пусковую роль в развитии вторичной неоваскулярной глаукомы.

Ключевые слова: *неоваскулярная глаукома, вазопрولیферативные факторы VEGF, PEDF.*

ROLE VAZOPROLIFERATIVE
FACTORS VEGF, PEDF
IN THE DEVELOPMENT
AND PROGRESSION OF
NEOVASCULAR GLAUCOMA

*P. A. Bezdetko,
I. N. Bezkorovajnaja,
O. P. Murhychuk*

Summary. The article presents the results of the study vazoproliferative factors VEGF and PEDF in an experimental model of diabetic neovascular glaucoma genesis in rats at different various stages of its development, demonstrates their interaction and influence on neovascularization of the anterior segment of the eyeball. Development of neovascular glaucoma model characterized by the presence of ischemia posterior segment of the eye and processes neoangiogeneza first in the back, then to the anterior segment of the eyeball, and by the end of the experiment — the formation of fibrovascular membranes in the corner of the front of the camera. Determined that the imbalance in the system of pro- and antiangiogenic factors plays a role in the development of the launcher secondary neovascular glaucoma.

Key words: *neovascular glaucoma, vazoproliferative factors VEGF, PEDF.*