

## ЗАМІЩЕННЯ ОБШИРНИХ ДЕФЕКТІВ ГОЛОВИ КОМБІНОВАНИМИ АУТОТРАНСПЛАНТАТАМИ З ВКЛЮЧЕННЯМ ВЕЛИКОГО ГРУДНОГО І НАЙШИРШОГО М'ЯЗІВ СПИНИ

Д. С. Аветіков, В. М. Соколов, С. О. Ставицький, І. В. Яценко, К. П. Локес

Українська медична стоматологічна академія, м. Полтава

## COVERAGE OF VAST DEFECTS OF THE HEAD USING COMBINED AUTOTRANSPLANTS WITH INCLUSION OF M. PECTORALIS MAJOR AND M. LATISSIMUS DORSI

D. S. Avetikov, V. M. Sokolov, S. O. Stavyskiy, I. V. Yatsenko, K. P. Lokes

Найчастіше ефект пластичної операції залежить не тільки від мобільності того чи іншого клаптя, а насамперед, від стану дефекту [1–6]. Більшість дефектів і деформацій обличчя можна усунути за допомогою одного з класичних методів, проте, найбільш складні дефекти з втратою тканин кількох анатомічних ділянок не можна замінити одним клаптем [7–9].

У дослідженні представлено найбільш доцільне, на наш погляд, поєднане застосування ангиосомних складних клаптів для усунення дефектів голови та шиї.

У 57 хворих з приводу дефектів і деформацій голови та шиї здійснені пластичні й реконструктивні операції з використанням комбінованих ангиосомних ауто трансплантатів, а також застосовані інші види пластичних операцій. У 30 хворих проведений клінічний аналіз та виконані операції за модифікованими і новими методами, на підставі аналізу даних, отриманих під час топографоанатомічних досліджень. У 28 пацієнтів проведено комп'ютерне моделювання головних живильних судин артеріалізованих ауто трансплантатів, побудованих за ангиосомним типом. Наводимо спостереження.

Хворий М., госпіталізований у клініку з діагнозом: великий проникаючий дефект середньої та нижньої зон обличчя після комбінованого лікування злоякісної пухлини (рис. 1). Втрачені тканини відновлені з використанням двох артеріалізованих клаптів з передньої та задньої—бічної поверхні грудей.

Щоб виключити вплив несприятливих місцевих умов, необхідно видалити всі значно змінені м'які тканини, інфіковані ділянки нижньощелепної кістки і надійно укрити дефект. Крім реконструкції втрачених анатомічних утворень і відновлення фізіологічного змикання порожнини рота, необхідно було відновити контури підборіддя, домогтися його пружності, відповідності за формою і забарвленням іншим ділянкам обличчя.

Під час заміщення великих наскрізних дефектів бічного відділу обличчя може скластися ситуація, коли відсутні щока, вилична кістка, очна ямка, бічні відділи носа; наскрізний дефект може поширюватися на привушно—жувальну ділянку. Дефект такої локалізації та обсягу може утворитися після електричного опіку або видалення поширеної злоякісної пухлини.

Виконання відновних операцій утруднене через виражені рубцеві зміни всіх навколишніх тканин. Шкіра над збереженою кісткою стоншена, вкрита виразками, що виникають мимовільно або внаслідок незначної травми. Умови для приживлення переміщених на дефект тканин вкрай несприятливі.

Проте, необхідно не тільки відновити зовнішній покрив обличчя, а й створити повноцінну епітеліальну ус-

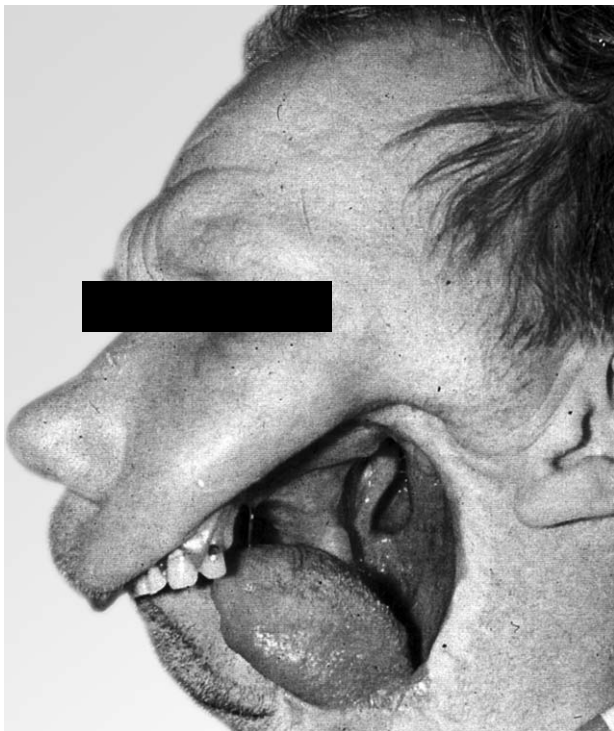


Рис. 1.  
Хворий М.  
Субтотальний дефект верхньої та нижньої щелеп зліва до операції.

тилку усіх відсутніх відділів порожнини рота, верхньої щелепи і порожнини носа, а також видалити рубці біля гілки щелепи (якщо вона збереглась), усунути позасуглобову контрактуру.

Операція може бути виконана одномоментно з використанням двох складних ангіосомних клаптів з включенням великого грудного (*m. pectoralis major*) і найширшого (*m. latissimus dorsi*) м'яза спини. Відновне лікування за такої ситуації, як і за відсутності нижньої зони обличчя, необхідно здійснювати шляхом переміщення на дефект багатошарових клаптів з незалежними від місцевих умов джерелами кровопостачання. Оскільки дефект розташований в одній площині, для його повноцінного закриття достатньо накласти дві різні за величиною шкірно—м'язові площадки.

Клапоть, що включає великий грудний м'яз, розташовують шкірою всередину на місце відсутньої слизової оболонки і верхньощелепної пазухи. Шкірно—фасціальна площадка клаптя за розмірами має відповідати м'язовій устилиці. Щільно підшити клапоть до збереженої слизової оболонки технічно складно, тому в деяких місцях його підвішують до отворів, утворених у кортикальних пластинках збережених кісток. Шви накладають негерметично; тісне прилягання фрагментів великого грудного м'яза і навіть звисання їх ззовні над лінією швів зумовлюють ущільнення периферії рани. При прорізуванні окремих швів клапоть не відвисає, оскільки його м'язова частина приростає до навколишніх тканин. На більш широкій і ретельніше підготовленій сприймаючій поверхні більш імовірно приживлення клаптя.

Ширини і довжини складного клаптя зі спини достатньо для закриття дефекту бічної частини обличчя, тому під час підготовки реципієнтного ложа висікають всю рубцево—змінену й атрофовану шкіру. При поєднанню застосовуванні наведених способів пластики істотно полегшується проведення судинної ніжки клаптя зі спини на шию і бічні відділи обличчя.

Для запобігання ускладнень слід формувати дно порожнини рота з максимальним висуненням грудного клаптя з рота. Для створення червоної облямівки периферійний відділ грудного клаптя відгинають вниз під прямим кутом, накладаючи напівкруглі шви на підшкірний прошарок. Червону облямівку нижньої губи відновлюють з залишків власних тканин клаптя червоної облямівки верхньої губи на живильній ніжці, яку переміщують за методом Аббе (рис. 2).

Усі пластичні коригувальні операції здійснюють протягом 2 — 2,5 міс, кісткову пластику — через 6 — 8 міс. Збережена живильна ніжка клаптя з великого грудного м'яза забезпечує достатнє кровопостачання сформованих тканин, внаслідок чого створюються сприятливі

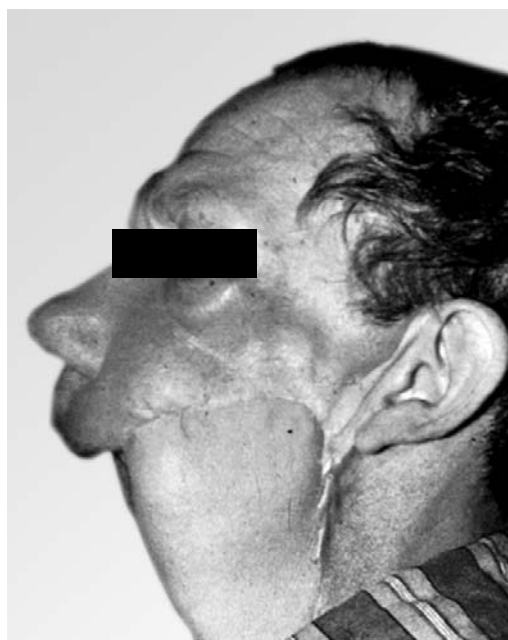


Рис. 2.  
Фото після операції.

умови для приживлення кісткового трансплантата. Пересадження кісткового аутогенного трансплантата, проведене у 5 хворих, дозволило в усіх відновити безперервність нижньої щелепи.

## ВИСНОВКИ

1. Для заміщення великих дефектів голови та шиї доцільно використовувати артеріалізовані аутогенні трансплантати, побудовані за ангіосомним типом, з таких анатомічних областей:

— ангіосомний шкірно—м'язовий клапоть на основі великого грудного м'яза на живильній ніжці, що включає грудо—надплечову артерію;

— ангіосомний шкірно—фасціально—жировий вільний трансплантат з лопаткової ділянки на мікроанастомозах.

2. Комп'ютерне моделювання дозволяє найбільш раціонально використовувати мікрохірургічну техніку, що суттєво впливає на зменшення частоти ускладнень після операції.

3. Наступним етапом, як правило, виконують коригувальні косметичні операції. Функціональний і косметичний результат операцій задовільний.

## ЛІТЕРАТУРА

1. Аветіков Д. С. Комп'ютерне прогнозування і можливості косметичної ринопластики при деформаціях зовнішнього носа / Д. С. Аветіков, В. М. Соколов // Актуальні проблеми сучасної медицини. — 2002. — Т. 2, № 2(4). — С. 71 — 73.

2. Аветіков Д. С. Корелятивна комп'ютерна модель судинної системи голови як шлях вдосконалення методик проведення реконструктивних та пластичних операцій у хворих з дефектами і деформаціями тканин щелепно—лицевої ділянки / Д. С. Аветіков, В. В. Суворовікін, О. В. Фернебок // Пробл. екології та медицини. — 2006. — № 1—2. — С. 8 — 11.

3. Аветіков Д. С. Лікування і профілактика ускладнень, пов'язаних з порушенням кровообігу в ангіосомних аутотрансплантатах при проведенні пластичних реконструктивних операцій на голові та шиї / Д. С. Аветіков // Там же. — 2005. — Т. 9, № 5—6. — С. 34 — 35.
4. Балон Л. Р. Восстановление дефектов челюстно—лицевой области и органов шеи / Л. Р. Балон, Б. К. Костур. — Л.: Медицина, 1989. — 192 с.
5. Современные представления о регуляции процесса заживления ран / С. Л. Вялов, К. П. Пшенисов, П. Куиндоз [и др.] // Анналы пласт. реконстр. и эстет. хирургии. — 2000. — № 2. — С. 49 — 57.
6. Джексон И. Т. Последние достижения в пластической хирургии: пер. с англ. / И. Т. Джексон. — М.: Медицина, 1985. — 322 с.
7. Неробеев А. И. Пластика дефектов мягких тканей головы и шеи / А. И. Неробеев // Хирургия. — 2003. — № 11. — С. 68 — 71.
8. Неробеев А. И. Пластика обширных дефектов тканей лица сложными лоскутами с осевым сосудистым рисунком / А. И. Неробеев // Травмы челюстно—лицевой области. — М.: Медицина, 1998. — С. 327 — 338.
9. Ariyan S. The sternocleidomastoid myocutaneous flap / S. Ariyan // Laryngoscope. — 2002. — Vol. 90. — P. 676 — 679.



## НАУКОВО-МЕДИЧНЕ ВИДАВНИЦТВО “ЛІГА - ІНФОРМ”

Медичне видавництво «ЛІГА-ІНФОРМ» (м. Київ) запрошує до співпраці авторів медичної літератури.

Ми беремо на себе всі турботи про Вашу монографію: від редагування та створення оригінал-макету до поліграфічного виконання.

Видавництво, створене на базі журналу «Клінічна хірургія», допоможе видати книги з медицини, підручники, атласи, монографії.

Медичне видавництво «ЛІГА-ІНФОРМ» запрошує до взаємовигідної співпраці також фармацевтичні компанії, які займаються виробництвом, розповсюдженням і просуванням на ринок України лікарських засобів, медичного устаткування, компанії фармацевтичної промисловості (організації та представництва).



ТОВ «Ліга-Інформ», 03680, м. Київ, вул. Героїв Севастополя, 30.  
Свідоцтво про внесення до Державного реєстру суб'єктів видавничої справи  
ДК № 1678 від 04.02.04.