КОРОТКІ ПОВІДОМЛЕННЯ

УДК 616.24–089.87–089.12

КОМБИНИРОВАННОЕ ПОВРЕЖДЕНИЕ ОБЩЕГО ПЕЧЕНОЧНОГО ПРОТОКА И ВЕТВИ ПРАВОЙ ПЕЧЕНОЧНОЙ АРТЕРИИ, ОСЛОЖНЕННОЕ ГЕМОБИЛИЕЙ

А. В. Скумс, А. И. Литвин, В. А. Кондратюк, И. В. Жалко—Титаренко, А. А. Скумс, А. В. Стоколос, В. П. Михальчевский

Национальный институт хирургии и трансплантологии имени А. А. Шалимова НАМН Украины, г. Киев

COMBINED INJURIES COMMON HEPATIC DUCT AND THE BRANCH OF THE RIGHT HEPATIC ARTERY, COMPLICATED HEMOBILIA

A. V. Skums, A. I. Litvin, V. A. Kondratyuk, I. V. Zhalko—Titarenko, A. A. Skums, A. V. Stokolos, V. P. Michahlchevkiy

Комбинированные повреждения желчных протоков и сосудов наблюдают с частотой 12 — 61% (в среднем 25%) в структуре всех повреждений желчных протоков при выполнении холецистэктомии [1]. Их последствиями могут быть инфаркт, абсцедирование или атрофия доли печени, внутрибрюшное кровотечение или образование псевдоаневризмы в сочетании с симптомами повреждения протоков. Псевдоаневризма печеночной артерии является причиной гемобилии в 10% наблюдений [2]. Представляем собственное наблюдение.

Пациентка М., 25 лет, госпитализирована в клинику 16.05.14 с жалобами на боль в области операционной раны, наличие в правой подреберной области дренажной трубки, по которой выделяется желчь, общую слабость.

24.04.14 по месту жительства выполнена лапароскопическая однопортовая холецистэктомия по поводу хронического калькулезного холецистита. В связи с возникновением желчного перитонита 28.04.14 выполнена лапаротомия. Во время операции выявлено повреждение желчного протока, сформирован гепатикоеюноанастомоз с петлей тонкой кишки, выключенной по Ру. После операции возникла частичная несостоятельность швов анастомоза, что сопровождалось выделением по дренажной трубке до 400 мл желчи в сутки.

При осмотре состояние больной удовлетворительное. В правой подреберной области имеется дренаж, по которому выделяется желчь. Живот мягкий, умеренно болезненный в области операционной раны. Анализ крови: эр. $4{,}26 \times 10^{12}$ в 1 л, Hb 112 г/л, л. $6{,}6 \times 10^{9}$ в 1 л, общий билирубин 16,9 мкмоль/л, АлАТ 269 мЕд/л, АсАТ 71 мЕд/л. По данным УЗИ, печень не увеличена, однородная, внутрипеченочные желчные протоки не расширены. Долевые печеночные протоки диаметром 2 — 3 мм. Позади гепатикоеюноанастомоза определяется дренажная трубка. Скопления жидкости в околопеченочном углублении не обнаружены. Фистулохолангиография: контрастное вещество заполняет умеренно расширенные долевые печеночные протоки, стенозированные в зоне конфлюэнса. В проекции общего желчного протока видны металлические клипсы (*рис. 1*). Магниторезонансная холангиография: умеренная дилатация внутрипеченочных желчных протоков. Долевые печеночные протоки диаметром до 6 мм, их конфлюэнс и общий печеночный проток не визуализируются. Дистальный отдел общего желчного протока не расширен.

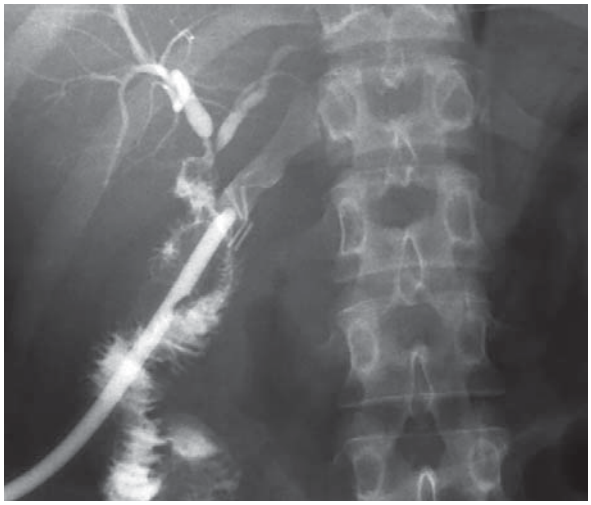

Рис. 1.
Фистулохолангиография.

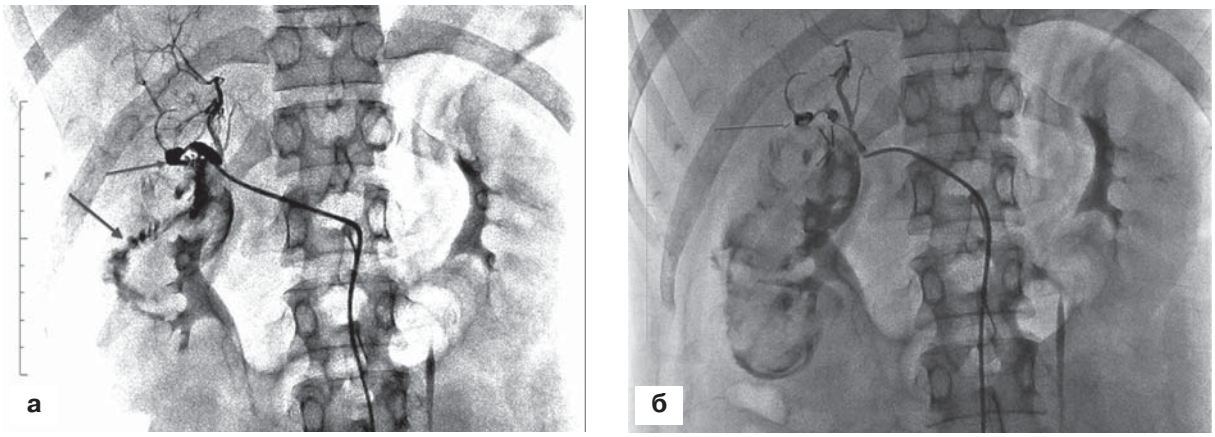

Рис. 2.
Целиакомезентерикография.
а - до эмболизации; б - после эмболизации.

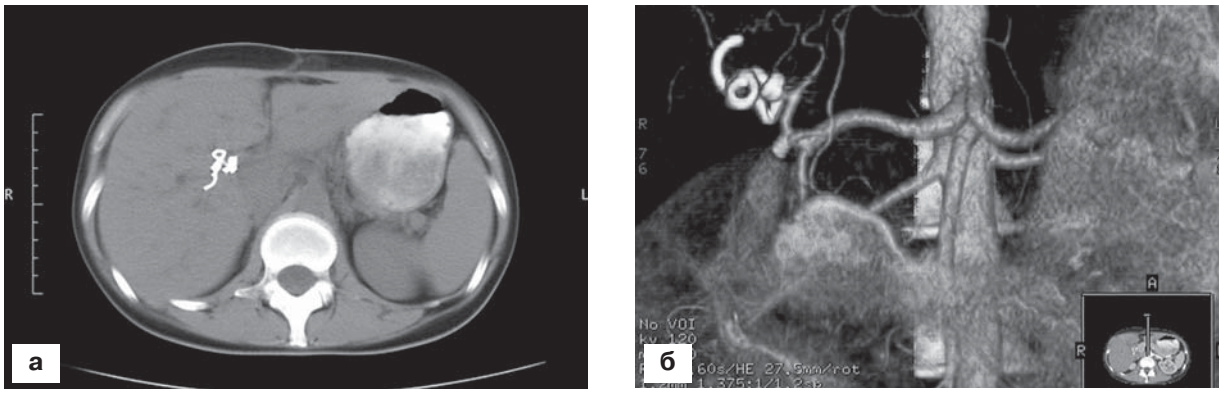

Рис. 3.
Спиральная компьютерная томография.
а - горизонтальная проекция; б - с 3D реконструкцией сосудов.

Заключение: умеренная билиарная гипертензия с блоком на уровне конфлюэнса печеночных протоков.

17.05.14 г. по дренажу выделилось незначительное количество крови, кровотечение остановилось самостоятельно. 20.05.14 в связи с прекращением желчеистечения дренаж удален. В тот же день у пациентки возникло острое желудочно—кишечное кровотечение, что проявлялось бледностью, слабостью, головокружением, снижением артериального давления до 12,0/80,0 кПа (90/60 мм рт. ст.), тахикардией (частота сокращений сердца 100 в 1 мин), меленой, снижением уровня гемоглобина до 66 г/л.

Проведена гемостатическая терапия, включавшая переливание одногруппной свежезамороженой плазмы и эритроцитной массы, кровотечение остановлено. Предположено, что источник кровотечения локализован в зоне ранее выполненной операции, проведена целиакомезентерикография. Обнаружены псевдоаневризма передней ветви правой печеночной артерии, истечение контрастного вещества в просвет кишки. С использованием металлических спиралей осуществлена эмболизация артерии дистальнее и проксимальнее псевдоаневризмы, а также ее полости (*рис. 2 а, б*). Кровотечение остановлено.

27.05.14, после улучшения состояния, пациентка выписана для амбулаторного лечения по месту жительства.

В последующие месяцы пациентка отмечала приступы хронического холангита, сопровождавшиеся желтухой, повышением температуры тела до 39°С, ознобом.

15.09.14 повторно госпитализирована в клинику с указанными жалобами. Биохимический анализ крови: общий билирубин 172 мкмоль/л, прямой 101,1 мкмоль/л; АлАТ 97 мЕд/л, АсАТ 67 мЕд/л. УЗИ: печень увеличена, внутрипеченочные желчные протоки расширены. Левый печеночный проток диаметром 6 мм, правый — 8 мм, визуализируется задняя стенка их конфлюэнса. Общий печеночный проток не дифференцируется, в его проекции несколько клипс. Заключение: обтурационная желтуха с блоком на уровне конфлюэнса печеночных протоков. Спиральная компьютерная томография: печень обычного расположения, размеров и формы, с четкими контурами, паренхима гомогенная. Внутрипеченочные желчные ходы расширены до 8 мм.

Рис. 4.
Петля металлической спирали в зоне эмболизированной псевдоаневризмы.



Рис. 5.
Этап формирования бигепатикоеюноанастомоза с пластикой конфлюэнса печеночных протоков.

Конфлюэнс общего печеночного протока не определяется. Отмечена окклюзия металлическими спиралями сегментарной ветви правой печеночной артерии (*рис. 3 а, б*).

Клинический диагноз: сочетанное повреждение общего печеночного протока (тип IV по H. Bismuth) и правой печеночной артерии, псевдоаневризма сегментарной ветви правой печеночной артерии, осложненная гемобилией, стеноз гепатикоеюноанастомоза, обтурационная желтуха, хронический холангиогепатит.

18.09.14 выполнена операция — бигепатикоеюностомия с петлей тонкой кишки, выключенной по Ру. При ревизии печень увеличена, с признаками холестатического гепатита. Выделен и разобщен ранее сформированный гепатикоеюноанастомоз. Соустье полностью стенозировано, просвет общего печеночного протока не дифференцируется, поступление желчи не отмечено. На гепатодуоденальной связке на месте ранее эмболизированной псевдоаневризмы обнаружена петля металлической спирали, которая удалена (*рис. 4*). Произведено низведение и рассечение воротной пластинки по Hepp—Couinaud, продольно рассечен левый печеночный проток на протяжении 2 см. Через его просвет обнаружен правый печеночный проток, передняя стенка которого рассечена на протяжении 1 см. Осуществлена пластика конфлюэнса печеночных протоков с помощью отдельных узловых швов PDS 5—0 (*рис. 5*). Сформирован бигепатикоеюноанастомоз с петлей тонкой кишки, выключенной по Ру. Течение послеоперационного периода без осложнений.

26.09.14 пациентка в удовлетворительном состоянии выписана для амбулаторного лечения по месту жительства.

Осмотрена в клинике через 3 мес. Состояние удовлетворительное, жалоб нет.

Приведенное наблюдение демонстрирует сложность проблемы хирургического лечения пациентов по поводу комбинированного повреждения желчных протоков и сосудов при выполнении холецистэктомии. Очевидна необходимость индивидуализированной хирургической тактики и мультидисциплинарного подхода для достижения положительного результата у таких пациентов.

ЛИТЕРАТУРА

1. Strasberg S. M. An analytical review of vasculobiliary injury in laparoscopic and open cholecystectomy / S. M. Strasberg, W. S. Helton // HPB. — 2011. — Vol. 13. — P. 1 — 14.
2. Life—threatening hemobilia caused by hepatic artery pseudoaneurysm: A rare complication of chronic cholangitis / T—T. Liu, M—C. Hou, H—C. Lin [et al.] // World J. Gastroenterol. — 2003. — Vol. 9, N 12. — P. 2883 — 2884.