

## ОПЫТ ПОЛНОСТЬЮ ЧРЕСКОЖНОГО ЭНДОПРОТЕЗИРОВАНИЯ АНЕВРИЗМ ИНФРАРЕНАЛЬНОЙ ЧАСТИ АОРТЫ

С. Н. Фуркало, И. В. Хасянова, Е. А. Власенко, П. А. Гиндич

Национальный институт хирургии и трансплантологии имени А. А. Шалимова НАМН Украины, г. Киев

## EXPERIENCE OF TOTALLY TRANSCUTANEOUS ENDOPROSTHESIS OF THE INFRARENAL AORTA ANEURYSM

S. N. Furkalo, I. V. Khasyanova, E. A. Vlasenko, P. A. Gindich

Shalimov National Institute of Surgery and Transplantology, Kyiv

### Реферат

Эндоваскулярное эндопротезирование аневризмы инфраренальной части аорты — миниинвазивный высокотехнологичный способ лечения жизнеугрожающей патологии. Представлен опыт полностью чрескожного эндопротезирования инфраренальной части аорты у 6 пациентов. Возможность зашивания общей бедренной артерии (ОБА) с применением устройства Prostar XL оценивали на этапе расчета размеров эндопротеза по данным компьютерной томографии (КТ) и ультразвукового дуплексного сканирования (УЗДС) с учетом рекомендаций производителя. При чрескожном зашивании ОБА осложнений не было. Отсутствие секционного доступа к ОБА позволило избежать таких осложнений, как невралгия, парестезия, серома, нагноение операционной раны. При двустороннем зашивании ОБА уменьшилась длительность лечения больных в стационаре.

**Ключевые слова:** аневризма инфраренальной части аорты; эндопротезирование аорты; устройство для чрескожного зашивания общей бедренной артерии.

### Abstract

Endovascular endoprosthesis infrarenal aorta constitutes a miniinvasive highly technological method of treatment of a life-threatening pathology. Experience of transcatheter endoprosthesis of infrarenal aorta in 6 patients was presented. Possibility of a common femoral artery (CFA) suturing, using Prostar XL apparatus, was estimated on a stage of the endoprosthesis dimensions calculation in accordance to a CT and duplex US scanning data and recommendations of manufacturer. In transcatheter CFA suturing the complications were absent. Absence of a sectional access to CFA have permitted to avoid such complications, as neuralgia, paresthesia, seroma, suppuration of operative wound. In bilateral suturing of CFA a duration of the patients stationary state have reduced.

**Keywords:** infrarenal aorta aneurysm; aortal endoprosthesis; apparatus for transcatheter suturing of a common femoral artery.

Риск возникновения осложнений в месте пункции ОБА после эндоваскулярных вмешательств с использованием антиагрегантной и антикоагулянтной терапии обусловил необходимость создания устройств для ее эндоваскулярного закрытия [1]. Существующие закрывающие устройства принципиально разделяют на несколько групп, наиболее часто применяют два типа: устройства с использованием коллагеновой пробки и устройства шовного типа с заложенными иглами и нитями [2]. Устройства первого типа давно и широко используют во всем мире и в нашей стране, однако их применение ограничено размером предварительного установленного интродюсера — до 9 F (1 F соответствует 0,33 мм), при его большем диаметре требуется применение шовных устройств [3]. Первые публикации об использовании устройства для закрытия пункционного доступа

размером до 24 F — Prostar XL привнесены в 1999 г. [1]. Мы применяем устройство с июля 2015 г. при эндопротезировании инфраренальной части аорты.

Аневризма брюшной части аорты является одним из наиболее прогностически неблагоприятных заболеваний в сосудистой хирургии, ее закономерным исходом является разрыв. Частота возникновения заболевания прогрессивно увеличивается с возрастом, что сопровождается наличием у пациентов тяжелых сопутствующих заболеваний, существенно увеличивающих риск периоперационных осложнений и летальности. Высокая смертность у тяжело больных, травматичность, значительная частота осложнений после выполнения классической сосудистой операции обуславливают необходимость применения миниинвазивных методов, одним из которых в хирургии аневризм аорты

стало эндоваскулярное эндопротезирование. Будучи высокоэффективным, эндопротезирование аорты с каждым годом все шире применяют при аневризмах аорты, расширяются показания к проведению этой процедуры.

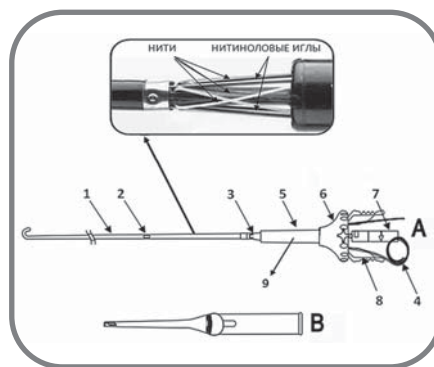
В первых протезах доставляющие системы были большого диаметра, что требовало применения секционного доступа к подвздошным или бедренным артериям. Накопленный опыт и расширение показаний к эндопротезированию стали постоянным движущим фактором совершенствования конструкций эндопротезов, разработки новых устройств для осуществления полностью чрескожного эндопротезирования аорты [4]. Данные мультицентрового рандомизированного исследования PEVAR свидетельствуют о безопасности и эффективности применяемых сегодня зашивающих устройств [5].

## МАТЕРИАЛЫ И МЕТОДЫ ИССЛЕДОВАНИЯ

В клинике с 2005 по 2016 г. выполнены 110 операций эндоваскулярного эндопротезирования инфраренальной части аорты. У 6 больных при эндопротезировании использовали устройства для чрескожного зашивания бедренных артерий Prostar XL [6], что позволило выполнить его полностью эндоваскулярно, без секционного доступа к ОБА. У 2 больных методика чрескожного зашивания ОБА использована с одной, у 4 — с двух сторон. Всем пациентам имплантированы бифуркационные эндопротезы "Endurant—II"—Medtronic. Диаметр доставляющей системы основной части и контралатеральной ножки 18 F. У больных, которым произведено чрескожное зашивание ОБА с одной стороны, с противоположной стороны доступ осуществляли путем стандартного поперечного разреза над паховой связкой с его последующим послойным зашиванием.

Полностью эндоваскулярное эндопротезирование аорты можно проводить под местным обезболиванием, без применения эпидуральной анестезии.

Использование чрескожных зашивающих устройств Prostar XL и Perclose ProGlide противопоказано при кальцинозе передней стенки, массивном кальцинозе задней стенки ОБА, захватывающем более 50% окружности, стенозе в месте пункции более 50%, выраженном ожирении, когда мануальная компрессия затруднительна, использовании зашивающих устройств ранее, высокой бифуркации бедренной артерии, диаметре артерии в месте пункции менее 5 мм. Кроме того, при планировании использования чрескожных зашивающих устройств необходимо учитывать такие анатомические характеристики: извитость артерий подвздошного сегмента, кальциноз артерий подвздошного сегмента, состояние бифуркации аорты, выраженность ангиляции проксимальной и дистальной шеек аневризматического мешка, что затрудняет введение устройства и его правильное расположе-



Устройство Prostar XL.  
На увеличении показано  
взаиморасположение нитей и игл.  
А - основная часть;  
В - толкатель (пушер) для завязывания  
узлов  
(обозначения в тексте).

ние.

С учетом перечисленных противопоказаний и анатомических особенностей, у 2 пациентов выполнено одностороннее, у 4 — двустороннее зашивание пункционных доступов с использованием систем Prostar XL.

Для достижения успеха манипуляции важен первый этап ее выполнения — скрупулезная пункция ОБА, которую выполняют строго через переднюю стенку ОБА, для чего используют костные ориентиры, функции goad map и ангиографический контроль корректности пункции.

Применение зашивающего устройства типа Prostar XL предусматривает его предварительную загрузку, то есть устройство устанавливают в артерии вначале вмешательства, затем выполняют основной этап вмешательства с использованием доставляющих систем и интродьюсеров большого диаметра, на заключительном этапе закрывают место пункции артерии путем наложения швов на ее стенку.

**Техника выполнения.** Комплект для чрескожного закрытия пункционного отверстия Prostar XL (см. рисунок) состоит из самого устройства (А) и толкателя для узла (В).

Основная часть устройства представляет собой телескопическую систему из двух полых футляров и пластиковой воронкоподобной втулки. Проксимальный футляр меньшего диаметра (1) имеет J-образный ко-

нец, в средней части — входной порт для проводника (2), в дистальной — боковое отверстие для попадания крови (3) в выведенную через втулку трубку (4), которая показывает правильное расположение устройства в просвете артерии. Дистальный футляр большего диаметра в виде цилиндра (5) входит во втулку (6) и содержит 4 нитиноловые иглы с прикрепленными к их концам нитями, одна из них белая, вторая — зеленая. Иглы высвобождаются путем тракции за кольцо (7), в собранном виде фиксированное блокирующим устройством (8). На передней стороне дистального края втулки расположен маркер для позиционирования устройства в виде четырехконечной звезды (9).

Первым этапом выполняют пункцию ОБА, при условии ее адекватности по проводнику заводят зашивающее устройство под углом 45° к коже до появления крови в просвете маркировочной канюли, что свидетельствует о его правильном расположении.

Удерживая основную часть устройства левой рукой, правой поворачивают кольцо на 90° против часовой стрелки и осуществляют его тракцию, что способствует высвобождению игл с нитями из футляра.

Следующий этап — извлечение игл и высвобождение нитей с помощью иглодержателя. Первой извлекают заднюю иглу, для ее извлечения требуется несколько большее усилие, затем извлекают остальные иглы.

После того, как все нити вместе с иглами выведены из устройства, для устранения провисания шва натягивают все нити, затем иглы отрезают как можно ближе к месту фиксации к ним нитей. Продолжая удерживать дистальные концы нитей, оператор подтягивает устройство до образования дугоподобного изгиба его проксимального футляра. Убедившись, что нити не переплетены вокруг футляра, их в произвольной очередности захватывают у проксимальной части цилиндрического футляра и полностью выводят из него. Одну пару нитей (зеленую и белую) укладывают в краниальном направлении, вторую — в каудальном,

предварительно проверив их свободное скольжение. Устройство полностью извлекают, продвигая проводник через порт проксимально в аорту. По проводнику заводят интродюсер необходимого размера и выполняют основную часть операции. По окончании операции завязывают нити скользящими узлами, вначале зеленую, затем белую, не затягивая их полностью.

Одну нить фиксируют в левой руке с натяжением как направляющую, вторую, более длинную, обвивают вокруг направляющей 5 раз, формируют узел путем продевания конца свободной нити в проксимальную и дистальную петли.

После формирования узлов интродюсер удаляют, оставив 0,035" проводник в просвете артерии, и с помощью пушера затягивают узлы до передней стенки ОБА. Перед окончательным затягиванием узлов проводник удаляют.

Направляющую нить прочно фиксируют левой рукой и продевают в пушер, по ней узел затягивают под кожей до передней стенки артерии, второй конец нити не затягивают.

Убедившись в адекватности гемостаза, на кожу накладывают П-подобный шов и асептическую повязку. В некоторых ситуациях возможно наложение давящей повязки на 4 — 6 ч.

## РЕЗУЛЬТАТЫ И ИХ ОБСУЖДЕНИЕ

В клинике при протезировании аневризмы брюшной части аорты у 6 пациентов использовали 10 зашивающих устройств Prostar XL. Решение об использовании Prostar XL принимали в соответствии с инструкцией по его применению с уче-

том анатомических особенностей места пункции после проведения мультиспиральной компьютерной томографии (МСКТ) и ангиографии. В 8 наблюдениях процесс зашивания был успешным, достигнут эффективный гемостаз, в 2 — осуществлена конверсия вследствие обрыва нити при завязывании второго узла, первый узел был завязан успешно, однако его было недостаточно для эффективного гемостаза, место пункции зашивали открытым способом. В одном наблюдении обрыв нити произошел из-за неправильного наложения пушера, во втором — нить порвалась при контакте с плотной рентгеннегативной атеросклеротической бляшкой, расположенной непосредственно в месте пункции, хотя по данным МСКТ, проведенной перед эндопротезированием, выраженный кальциноз не выявлен.

Раны зажили первичным натяжением, после эндоваскулярного зашивания ОБА осложнений не было. Пациентов активизировали через 12 — 18 ч после операции, все самостоятельно ходили. Также после операции требовалось меньше обезболивающих препаратов. Особенно это показательно у пациентов при одностороннем эндоваскулярном зашивании ОБА, когда отмечали асимметрию боли: выраженные болевые ощущения на стороне классического доступа и практически их полное отсутствие — на стороне эндоваскулярного зашивания. Значительно уменьшилась продолжительность доступа и закрытия пункционного отверстия: при открытой методике в общем для одного доступа она составила 24 — 95 мин (в среднем 46,5 мин), при использовании зашивающего устройства 8 —

17 мин (в среднем 12,3 мин). Кровопотеря при проведении полностью эндоваскулярного эндопротезирования аорты в среднем 20 мл за процедуру, что не вызывало изменения уровня гемоглобина после операции, в то же время, в 1—е сутки после эндопротезирования с использованием открытых доступов он снизился в среднем на 25 г/л.

Таким образом, эффективность зашивания места пункции ОБА с использованием устройства Prostar XL составила 80%, что соответствует данным литературы на этапе освоения методики. Все пациенты после эндоваскулярного зашивания места пункции выписаны в более ранние сроки.

## ВЫВОДЫ

1. Полностью эндоваскулярное протезирование аорты эффективно и безопасно, существенно уменьшается продолжительность вмешательства и период лечения пациента в стационаре, полностью восстанавливается объем движений в тазобедренных суставах в первые сутки после операции, обеспечен дополнительный комфорт пациенту.

2. Осложнений, угрожающих жизни или ухудшающих ее качество, при проведении процедуры не было. При конверсии в открытое вмешательство значительного кровотечения не было, не потребовались дополнительные методы анестезии, кроме местной инфльтрационной.

3. Необходимо проведение МСКТ и ангиографии непосредственно места пункции для исключения кальцинирующего атеросклероза.

## ЛИТЕРАТУРА

1. Haas P. C., Krajcer Z., Diethrich E. B. Closure of large percutaneous access site using the Prostar XL Percutaneous Vascular Surgery device // *J. Endovasc. Surg.* — 1999. — Vol. 6. — P. 168 — 170.
2. Safety and efficacy of the Prostar XL vascular closing device for percutaneous closure of large arterial access sites / C. V. Steger, S. Heller, M. Heuschmid et al. // *Radiology. Res. Pract.* — 2013. Article ID 875484, 6 p.
3. Percutaneous suture-mediated closure versus surgical arteriotomy in endovascular aortic aneurysm repair / V. Etezadi, B. T. Katzen, A. Naiem et al. // *J. Vasc. Intervent. Radiol.* — 2011. — Vol. 22, N 2. — P. 142 — 147.
4. Vercauteren R. W., De Roover D. Preclosure for PEVAR // *Endovasc. Today.* — 2014. — N 3. — P. 74 — 77.
5. A multicenter, randomized, controlled trial of totally percutaneous access versus open femoral exposure for endovascular aortic aneurism repair (the PEVAR trial) / P. R. Nelson, Z. Krajcer, N. Kansal et al. // *J. Vasc. Surg.* — 2014. — Vol. 59, N 5. — P. 1181 — 1193.
6. A systematic literature review of the efficacy and safety of the Prostar XL device for the closure of large femoral arterial access sites in patients undergoing percutaneous endovascular aortic procedures / S. Haulon, R. Hassen Khodja, C. W. Proudfoot, E. Samuels // *Eur. J. Vasc. Endovasc. Surg.* — 2011. — Vol. 41, N 2. — P. 201 — 213.