УДК 616.13–089.844:616.13–073.432.19

ОБГРУНТУВАННЯ ПОКАЗАНЬ ДО ПРОФУНДОПЛАСТИКИ НА ПІДСТАВІ ДАНИХ УЛЬТРАЗВУКОВОГО ДУПЛЕКСНОГО СКАНУВАННЯ

В. І. Русин, В. В. Корсак, Ф. В. Горленко, В. В. Русин, О. В. Лангазо
Ужгородський національний університет, медичний факультет

BACKGROUND OF PROFUNDOPLASTIC INDICATIONS ON THE DATA OF ULTRASONIC DUPLEX SCANNING

V. I. Rusyn, V. V. Korsak, F. V. Horlenko, V. V. Rusyn, O. V. Lanhazo
Uzhgorod National University, Faculty of Medicine

Реферат
Проаналізовані результати комплексного обстеження й хірургічного лікування 182 хворих з приводу критичної ішемії тканин при облітеруючому атеросклерозі судин нижніх кінцівок (НК). На основі результатів ультразвукового дуплексного сканування (УЗДС) артерій НК визначені показання до виконання різних видів профундопластики.
Ключові слова: облітеруючий атеросклероз судин нижніх кінцівок; глибока артерія стегна; ультразвукове дуплексне сканування артерій нижніх кінцівок; профундопластика.
Abstract
The results of complex examination and surgical treatment of 182 patients with critical ischemia of tissues in the obliterative atherosclerosis of the vessels of the lower extremities (LE) were analyzed. On the basis of the results of ultrasound duplex scanning of the arteries of the LE, indications for the implementation of various types of profundoplasty have been determined.
Keywords: obliteration atherosclerosis of the vessels of the lower extremities; deep thigh artery; ultrasound duplex scanning of arteries of the lower extremities; profundoplasty.

Критична ішемія тканин НК є основним показанням до виконання первинної реконструктивної операції, оскільки лише відновлення магістрального кровотоку здатне зберегти НК та покращити якість життя пацієнтів [1, 2]. Проте, у 17 – 70% хворих за критичної ішемії тканин НК внаслідок ураження дистального судинного русла немає умов для виконання реконструктивних операцій, що зумовлює високу частоту первинної ампутації НК – 25 – 90% [3, 4].

Відсутність умов для виконання реконструктивної операції з приводу атеросклеротичного оклюзійно–стенотичного ураження судин стегново–підколінно–гомілкового сегмента змушує хірургів розробляти і впроваджувати непрямі хірургічні методи реваскуляризації, спрямовані на покращення колатерального кровообігу, збільшення об'єму мікроциркуляторного русла, стимуляцію неоангіогенезу, до яких належать профундопластика, поперекова симпатектомія, декомпресійна перфорація великогомілкової кістки, пересадження тканин на судинній ніжці [5, 6].

МАТЕРІАЛИ І МЕТОДИ ДОСЛІДЖЕННЯ

Проаналізовані результати комплексного обстеження й хірургічного лікування у відділенні судинної хірургії Закарпатської обласної клінічної лікарні ім. Андрія Новака у 2000 – 2017 рр. 182 хворих з приводу критичної ішемії тканин на тлі оклюзійно–стенотичного ураження стегново–підколінно–гомілкового сегмента при облітеруючому атеросклерозі судин НК.

Всім пацієнтам перед оперативним втручанням проведене УЗДС артерій НК з кольоровим картуванням кровотоку. Дослідження проводили на апаратах: ALOKA 3500 (Японія) з лінійним трансдюсером з частотою 8–10 МГц, ESAOTE MY LAB 50 (Італія) з лінійним трансдюсером з частотою 8 – 12 МГц, ZONARE (США) з лінійним трансдюсером з частотою 8 – 10 МГц, TOSHIBA APLIO 400 (Японія) з лінійним трансдюсером з частотою 8 – 10 МГц.

До протоколу УЗДС включали візуалізацію артерій НК: загальної, поверхневої та глибокої артерій стегна, підколінної артерії, низхідної колінної артерії (*рис. 1*), задньої (ЗВГА) та передньої (ПВГА) великогомілкових артерій, малогомілкової артерії; встановлення діаметра артерій, структури їх стінки, комплексу інтима–медіа (КІМ); наявність атеросклеротичної бляшки, її протяжність; ступінь стенозу; картограму кровотоку (кольоровий потік, що відповідає справжньому діаметру судини), спектрограму кровотоку.

Параметри кровотоку визначали за допомогою дослідження у спектральному допплерівському режимі:

– пікова систолічна швидкість (ПСШ) кровотоку;
– максимальна кінцева діастолічна швидкість (КДШ) кровотоку;
– середня за часом максимальна швидкість кровотоку;
– індекс периферійного опору;
– індекс пульсації (ІП);
– систоло–діастолічне співвідношення;
– об'ємна швидкість кровотоку (ОШК).

Для визначення функціональних можливостей реваскуляризації глибокої артерії стегна (ГАС) визначали глибокостегново–підколінний ін-

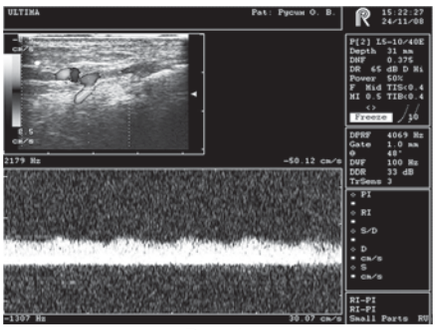

Рис. 1.
УЗДС підколінної артерії.
Збережений колатеральний кровоток по низхідній артерії коліна при оклюзії підколінної артерії.

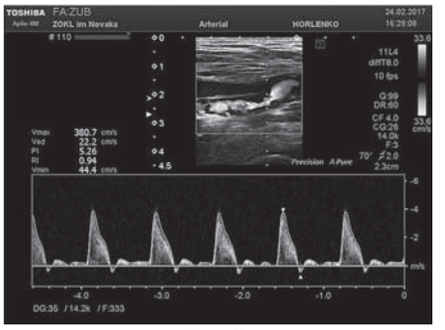

Рис. 2.
УЗДС ГАС.
Спектральний аналіз: збільшення ПСШ та стеноз понад 70% просвіту протяжністю більше 1,5 см.

декс (ГПІ) за формулою: ГПІ = ВК – НК/НК, де ВК – регіонарний систолічний тиск в артеріях вище коліна; НК – тиск в дистальних артеріях гомілки. При збереженні прохідності підколінної та гомілкових артерій цей показник становив 0,2 – 0,3, при оклюзії зазначених артерій він помітно збільшувався. ГПІ більше 0,4 свідчив про збільшення резистентності системи навколишнього кровообігу і недостатні функціональні резерви ГАС [5, 7].

Ступінь стенозу артерій НК визначали за діаметром судин. При порушенні візуалізації атеросклеротичної бляшки рівень стенозу визначали за допомогою критеріїв швидкості (за Cossman та співавт., 2007). Ці критерії основані на вимірюванні ПСШ в зоні стенозу і співвідношенні ПСШ в зоні стенозу і точці, розташованій на 1 – 2 см проксимальніше зони стенозу в неураженому сегменті.

За даними УЗДС оцінювали придатність великої підшкірної вени для пластики. Дослідження слід проводити в поперечній і поздовжній площинах сканування. Прохідність вени оцінювали шляхом її компресії, кольорового картування та реєстрації допплерівської кривої. Вимірювали діаметр вени на стегні та гомілці. Велику підшкірну вену вважали придатною для шунтування за її діаметра 4 мм і більше, відсутності варикозної трансформації, прохідності глибоких вен НК.

РЕЗУЛЬТАТИ ТА ЇХ ОБГОВОРЕННЯ

При критичному стенозі ГАС ПСШ має бути більше 400 см/с [8], з чим ми не можемо погодитися. Нормальний показник ПСШ у ГАС становить (52,6 ± 11,3) см/с [9]. При стенозі ГАС більше 75% просвіту ПСШ у зоні стенозу має перевищувати 200 см/с (*рис. 2*). За даними інших авторів, при гемодинамічно значущому стенозі ГАС ПСШ в зоні стенозу становить 180 см/с і більше [10].

При визначенні гемодинамічно значущих порушень кровотоку дистального русла встановлене найбільше зменшення усіх показників (ПСШ, КДШ, ІП), індексу кістково–плечового тиску (ІКПТ) та збільшення ОШК за ішемії тканин НК IV ступеня. Зменшення цих показників за критичної ішемії тканин НК свідчило про декомпенсацію колатерального кровотоку в артеріях гомілки (*табл. 1*).

На основі аналізу результатів УЗДС показаннями до виконання профундопластики вважали:

– наявність локальної оклюзії устя або стенозу ГАС більше 70% просвіту;

– оклюзію поверхневої стегнової артерії, дифузне оклюзійно–стенотичне ураження підколінної артерії та артерій гомілки;

– збільшення ПСШ в зоні стенозу

Таблиця 1. **Зміни показників УЗДС залежно від ступеня ішемії тканин НК** ($\bar{x} \pm m$)

Показник	ПВГА		ЗВГА	
	ступінь ішемії		ступінь ішемії	
	III-Б	IV	III-Б	IV
ПСШ, см/с	18,5 ± 2,4	14,2 ± 1,8	20,1 ± 2,5	17,2 ± 2,4
КДШ, см/с	3,8 ± 1,2	3,3 ± 1,4	4,5 ± 1,4	3,7 ± 1,3
ІП, ум.од.	2,92 ± 0,6	3,58 ± 0,5	2,9 ± 0,6	3,6 ± 0,5
ОШК, мл/хв	15,2 ± 3,3	20,1 ± 2,7	15,3 ± 3,3	19,8 ±2,7
ІКПТ	0,28 ± 0,11	0,23 ± 0,1	0,29 ± 0,11	0,26 ± 0,1

Таблиця 2. **Ультразвукові критерії вибору методу профундопластики**

Протяжність стенозу	Ступінь ураження	Вид реконструкції
До 4 см	Стеноз ГАС понад 70% (оклюзія)	Відкрита ЕАЕ з автовенозною латкою. Відкрита ЕАЕ з автоартеріальною латкою Відкрита ЕАЕ з алолаткою. Дисталізація біфуркації стегнової артерії з тромбЕАЕ та автовенозною латкою
4 - 10 см	Стеноз ГАС понад 70%	Відкрита ЕАЕ з автовенозною латкою. Відкрита ЕАЕ з алолаткою. Стегново-глибокостегнове автовенозне протезування. Стегново-глибокостегнове алопротезування. Профундопластика з використанням автоартеріальної вставки
Понад 10 см	Стеноз ГАС понад 70%	Стегново-глибокостегнове автовенозне протезування або шунтування. Стегново-глибокостегнове алопротезування
Дифузне ураження	Протяжний стеноз з оклюзією	Профундопластика не показана

Примітка. ЕАЕ - ендартеректомія.

понад 200 см/с за даними УЗДС артерій НК;

– ГПІ в межах 0,2 – 0,3;

– ІКПТ менше 0,45;

– діаметр ГАС не менше 4 мм за умови прохідності дистальних відділів та наявності колатеральних зв'язків з підколінною артерією, артеріями гомілки та стопи.

На наш погляд, до загальних критеріїв вибору методу профундопластики слід віднести такі: ступінь стенозу; протяжність стенозу; щільність атеросклеротичної бляшки; прохідність низхідної колінної артерії; прохідність артерій стопи (*табл. 2*); індивідуальними критеріями є протяжність, ступінь стенозу та щільність атеросклеротичної бляшки.

За наявності щільних атеросклеротичних бляшок здійснити адекватну ЕАЕ неможливо, у зв'язку з чим безпечніше виконати обхідні шунтувальні втручання.

Однією з важливих проблем при плануванні виду реконструкції з приводу оклюзійно–стенотичного ураження артерій стегново–підколінно–гомілкового сегмента є оцінка кровотоку по колатеральних гілках і стану артерій гомілки, оклюзія яких створює перешкоди для адекватного притоку крові до дистальних відділів НК і зумовлює незадовільні результати шунтувальних операцій.

ГАС є важливою судиною, що забезпечує колатеральний кровоток при оклюзійно–стенотичному ураженні артерій стегново–підколінно–гомілкового сегмента. За такого ураження до основних колатералей належать низхідна гілка бічної огинальної артерії стегна і пронизні гілки ГАС, що анастомозують з присередніми верхніми й нижніми колінними артеріями, литковими артеріями, передньою та задньою поворотними великогомілковими артеріями. Тому вважаємо виправданим здійснення протяжної профундопластики до третьої пронизної артерії (дистальніше 10 см від устя) у пацієнтів похилого віку. До методик профундопластики слід віднести такі:

– відкрита ЕАЕ з автовенозною латкою;

– відкрита ЕАЕ з автоартеріальною латкою;

– відкрита ЕАЕ з алолаткою;

– стегново–глибокостегнове автовенозне протезування;

– стегново–глибокостегнове алопротезування або алошунтування;

– профундопластика з використанням автоартеріальної вставки за Waibel;

– дисталізація біфуркації стегнової артерії з тромбендартеректомією та автовенозною латкою або без такої.

Дослідження у спектральному допплерівському режимі дозволяє отримати об'єктивну кількісну інформацію про наявність і характер змін показників локальної та системної гемодинаміки, стан магістрального й колатерального кровотоку. УЗДС магістральних артерій є неінвазивним методом діагностики, що гідно конкурує з ангіографією. При аналізі оцінюють якісні та кількісні показники кровотоку. До якісних характеристик допплерівського спектру відносять форму допплерівської кривої, локалізацію максимуму спектрального розподілу, наявність та вираженість спектрального «вікна». Таким чином, можна визначити тип артерії (з низьким або високим периферійним опором), ступінь функціональної активності органа, що кровопостачає артерія, наявність, характер та ступінь локального гемодинамічного зсуву та системних гемодинамічних порушень при ураженні судин, тип потоку (ламінарний, турбулентний), наявність локальних розладів гемодинаміки. Гемодинамічно значущому стенозу ГАС відповідає стеноз понад 75% просвіту та ПСШ у зоні стенозу понад 200 см/с.

Таким чином, УЗДС артерій НК є оптимальним неінвазивним методом для визначення показань до використання різних методів профундопластики. До основних ультразвукових критеріїв слід віднести ступінь, протяжність стенозу, щільність бляшки та величину ГПІ, що дозволяє відібрати пацієнтів для виконання профундопластики та обрати оптимальний спосіб реконструкції ГАС.

ЛІТЕРАТУРА/REFERENCES

1. Belov YuV. Rukovodstvo po sosudistoy khirurgii s atlasom operativnoy tekhniki. Moskva:DeNovo,2000.448 s. [In Russian].
2. Rusyn VI, Korsak VV, Rusyn AV, ta in. Klasyfikatsiia reokliuzii arterii stehnovo–pidkolinno–homilkovoho sehmenta z metoiu vyboru sposobu rekonstruktsii. Klinichna khirurhiia.2006;(9):49–52. [In Ukrainian].
3. Pyptiuk OV. Dosvid kompleksnoho likuvannia khronichnoi krytychnoi ishemii nyzhnikh kintsivok. Klinichna khirurhiia.2007;(2–3):117–8. [In Ukrainian].
4. Gyondyosi M, Strehblow C, Haumer M, et al. Vascular remodelling in atherosclerotic femoral arteries: three–dimensional US analysis. Radiology.2004;233(2):366–75.
5. Rusyn VI, Korsak VV, Chobei SM, ta in. Khirurhiia dystalnykh viddiliv terminalnoi aorty. Uzhhorod:Karpaty,2012.486 s. [In Ukrainian].
6. Hryn VK, Popandopulo AH, Shtutin OA, ta in. Shliakhy stymuliatsii nepriamoi revaskuliaryzatsii v likuvanni khronichnoi ishemii nyzhnikh kintsivok. Praktychna medytsyna.2008;14(5):35–8. [In Ukrainian].
7. Boren CH, Towne JB, Bemhard VM, et al. Profunda popliteal collateral index. A guide to successful profundaplasty. Arch Surg.1980;115(11):1366–72.
8. Alan PL, Dabbison PA, Pozniak MA, MakDiken VN. Klinichna dopplerivska ultrasonohrafiia; per. z angl. V. Paliuk, O. Shymechko. 2–he vyd. Lviv:Medytsyna svitu,2007.374 s. [In Ukrainian].
9. Leliuk VH, Leliuk SE. Ultrazvukovaya angiologiya. Moskva: Realnoe vremya, 2003.322 s. [In Russian].
10. Guch AA. Diagnostika i lechenie khronicheskoy arterialnoy nedostatochnosti nizhnikh konechnostey. Kirovograd;Kiev:Polium, 2005.360 s. [In Russian].