УДК 616–008.9–003.93:617.54+617.57+617.58]–001:547.962.9

НАКОПИЧЕННЯ КОЛАГЕНУ І І ІІІ ТИПУ У ХВОРИХ ПРИ МЕХАНІЧНОМУ ПОШКОДЖЕННІ ПОКРИВНИХ ТКАНИН ТУЛУБА ТА КІНЦІВОК

О. В. Пономаренко, І. С. Коваленко
Запорізький державний медичний університет

COLLAGES I AND III TYPE INCORPORATION IN PATIENTS WITH MECHANICAL DAMAGE OF COVERED TISSUES AND EXTREMITIES

O. V. Ponomarenko, I. S. Kovalenko
Zaporizhzhya State Medical University

Реферат

Мета дослідження. Вивчити особливості експресії та депонування колагену І і ІІІ типу в зразках шкіри з навколоранової зони у хворих з дефектами покривних тканин тулуба й кінцівок при механічному пошкодженні.

Матеріали і методи дослідження. Проаналізовані результати лікування 242 хворих, розподілених на 4 групи залежно від розмірів, глибини й тяжкості пошкодження м'яких тканин та інших структур тулуба й кінцівок.

Результати та їх обговорення. Проведене комплексне морфологічне дослідження біопсійного та операційного матеріалу фрагментів шкіри з навколоранової зони. Експресію та депонування колагену І і ІІІ типу проводили з використанням гістологічного, гістохімічного, імуногістохімічного досліджень та фотоцифрової морфометрії.

Висновки. 1. За даними мікроскопічного дослідження у зразках шкіри з навколоранової зони виявлені початкові ознаки рубцювання. 2. В зразках шкіри пацієнтів ІІІ групи встановлено статистично значущу різницю показників відносної площі накопичення колагену І і ІІІ типу (відповідно Т = 675; р = 0,005 і Т = 697; р = 0,033). 3. В IV групі, за критерієм рангової кореляції Спірмена, відзначений прямий зв'язок помірної сили між площею депонування колагену І і ІІІ типу (r_s = 0,52, z = 0,54).

Ключові слова: шкіра; дефект покривних тканин; мікроскопічне дослідження; депонування колагену; фотоцифрова морфометрія.

Abstract

The aim of the investigation. To study the peculiarities of expression and deposition of collagen type I and III in skin samples from the juxta–wound zone in patients with defects in the covered tissues and limbs with mechanical damage.

Materials and methods of research. The results of the treatment of 242 patients, divided into 4 groups, depending on the size, depth and severity of damage to soft tissues and other structures of the body and extremities, were analyzed.

Results and discussion. A complex morphological study of biopsy and surgical material of skin fragments from the juxta–wound zone has been carried out. Expression and deposition of collagen type I and III were performed using histological, histochemical, immunohistochemical studies and photocifer morphometry.

Conclusions 1. According to the microscopic study, in the skin samples from the juxta–wound zone, the initial signs of scar are revealed. 2. In skin samples of patients of group III, a statistically significant difference was found between the values of the relative area of accumulation of collagen type I and III (respectively, T = 675; p = 0.005 and T = 697; p = 0.033). 3. In group IV, according to the Spirman rank correlation criterion, a direct correlation between moderate force and the area of deposit of collagen type I and III (r_s = 0.52, z = 0.54) was noted.

Keywords: skin; defect of covered tissues; microscopic examination; deposition of collagen; photocifer morphometry.

Шкіра є найбільшим органом в організмі людини, що утворює ефективний бар'єр між тілом і зовнішнім середовищем. При пошкоджені шкіри активуються механізми репарації, що включають утворення грануляційної тканини, реепітелізацію, ангіогенез, а також матриксне ремоделювання, заключним етапом якої є формування рубця [1]. Синтез фібробластами колагену як основного структурного білка шкіри, що становить 85%, є невід'ємною складовою процесу фізіологічного рубцювання, який регулюється продукцією цитокінів (EGF, IGF–1, PDGF, TGF–β) і матриксних металопротеїназ [2, 3]. На ранніх стадіях фізіологічного загоєння пошкоджень шкіри під час формування грануляційної тканини, як правило, виявляють незрілий нестабільний колаген ІІІ типу, більша частина якого згодом замінюється на механічно стійкий зрілий, більш щільний колаген І типу [4].

Проте, за певних обставин, після оперативних втручань, травми та опіків загоєння дефектів шкіри відбувається шляхом гіпертрофічного рубцювання [5, 6], що спричиняє не лише косметичні дефекти, а й тяжкі функціональні розлади внаслідок анатомічної деформації, компресії або втрати рухливості суглобів. Формування гіпертрофічних рубців на місці пошкоджених тканин – це наслідок активної міграції фібробластів, що мають більш високу здатність до проліферації, продукції цитокінів, синтезу колагенів та інших молекул позаклітинного матриксу з надмірним їх депонуванням, ніж фібробласти неушкодженої шкіри [3, 7, 8]. Тому в останні роки велику увагу приділяють вивченню рівня експресії колагенів різного типу в умовах фізіологічної регенерації та формування гіпертрофічних рубців при пошкодженні шкіри [5, 9]. Проте, лише в поодиноких дослідженнях описані достовірні відмінності між

рівнем експресії колагену I і III типу у пацієнтів з дефектами покривних тканин тулуба й кінцівок після механічного пошкодження [10].

Мета дослідження: вивчити особливості експресії та депонування колагену I і III типу в зразках шкіри з навколоранової зони у хворих при механічному пошкодженні покривних тканин тулуба й кінцівок.

МАТЕРІАЛИ І МЕТОДИ ДОСЛІДЖЕННЯ

Проаналізовані результати лікування 242 постраждалих з дефектами покривних тканин тулуба й кінцівок, що виникли внаслідок механічного пошкодження в період 2008 – 2016 рр. Пацієнтам здійснено 697 оперативних втручань, з них 492 (70,6%) – з відновленням пошкоджених тканин.

Хворі розподілені на 4 групи залежно від розмірів, глибини й тяжкості пошкодження м'яких тканин та інших структур тулуба й кінцівок.

I група – 44 (18,2%) хворих з обмеженою (діаметром до 5 см) ділянкою пошкодження шкіри та навколишніх тканин до глибокої фасції. У них виконане 61 (8,8%) втручання.

II група – 67 (27,7%) хворих з великою та надвеликою рановою поверхнею, пошкодженням м'яких тканин глибше глибокої фасції. У них виконані 144 (20,7%) оперативних втручання.

III група – 90 (37,2%) хворих з дефектами покривних тканин, що виникли разом або внаслідок пошкодження кістково–суглобового апарату. У них виконані 272 (39%) операції.

IV група – 41 (16,94%) хворий з поєднаною або множинною травмою, що супроводжувалася пошкодженням магістральних судин, нервів, частковим або повним відокремленням кінцівки. В цій групі було виконано 220 (31,6%) операцій.

Комплексне морфологічне дослідження біопсійного та операційного матеріалу – фрагментів шкіри з навколоранової зони – проведене у 60 хворих II, III і IV груп. У хворих I групи біопсію не проводили у зв'язку з невеликими розмірами й глибиною дефекту.

Дослідження проводили відповідно до програми наукових досліджень кафедри медицини катастроф, військової медицини, анестезіології та інтенсивної терапії та Інституту клінічної патології ЗДМУ.

Біопсійний матеріал (шматочки шкіри розмірами 10 × 10 мм) вилучали під час оперативного втручання з навколоранової зони.

Для морфологічного й імуногістохімічного дослідження фрагменти шкіри фіксували в забуференому 10% розчині формаліну, заливали в парафін. На прецизійному ротаційному мікротомі HM 3600 (фірми «MICROM Laborgerate GmbH», Німеччина) виготовляли серійні зрізи завтовшки 4 мкм, розміщували їх на звичайні (для стандартного гістологічного фарбування) або адгезивні предметні скельця «Superfrost Plus» фірми «DAKO», Данія (для імуногістохімічних досліджень). Основні мікроскопічні зміни у тканині шкіри аналізували в мікропрепаратах, забарвлених гематоксиліном та еозином і за ван–Гізон [11]. Імуногістохімічні дослідження з використанням моноклональних антитіл проводили в парафінових зрізах шкіри за стандартизованими протоколами, детально викладеними у відповідних виданнях [12]. Після депарафінізації та регідратації зрізів здійснювали температурне демаскування антигенів (шляхом нагрівання на водяній бані у трис–ЕДТА буфері, pH 9,0), пригнічували активність ендогенної пероксидази 3% розчином перекису водню. Після інкубації з первинними антитілами проводили візуалізацію відповідних антигенів за допомогою системи детекції EnVision FLEX з діамінобензидином.

Накопичення колагену I і III типу визначали з використанням моноклональних антитіл Rb a–Hu Collagen I, Clone RAH C11 та Rb a–Hu Collagen III, Clone RAH C33 («Імтек», Росія).

Для оцінки відносної площі депонування колагенів I і III типу у фрагментах тканини шкіри препарати фотографували в 5 полях зору цифровою фотокамерою «Canon EOS 1000D» (Японія) в мікроскопі Axioplan 2 («Carl Zeiss», Німеччина) при збільшенні ×200 та аналізували з використанням програмного забезпечення Image J [13]. Для морфометричного визначення відносної площі імунопозитивних структур у відфільтрованому DAB–каналі зображення встановлювали стандартний «поріг чутливості» (інструмент «Threshold») для автоматичної сегментації цифрового зображення на два основних вида точок–пікселів (чорні і білі) з подальшим обчисленням співвідношення кількості чорних точок–пікселів (імунопозитивних зон) до загальної кількості пікселів у зображенні за формулою:

$$S_{від} = p_{поз} / p_{заг} \times 100,$$

де $S_{від}$ – відносна площа депонування колагену, %; $p_{поз}$ – кількість чорних точок–пікселів (імунопозитивних зон); $p_{заг}$ – загальна кількість пікселів в зображенні.

Результати аналізували на персональному комп'ютері за допомогою пакета у програмі Excel Microsoft Office 2013 та Statistica® for Windows 6.0 (StatSoft Inc., ліцензія № AXXR712D833214FAN5). Обчислювали медіану (Me), нижній і верхній квартилі (Q1; Q3), порівняння здійснювали за допомогою непараметричного Т–критерію Вілкоксона. Наявність зв'язків між площею експресії досліджуваних імуногістохімічних маркерів визначали шляхом обчислення критерію рангової кореляції Спірмена. Результати вважали достовірними при $p < 0,05$.

РЕЗУЛЬТАТИ ТА ЇХ ОБГОВОРЕННЯ

За даними гістологічного дослідження зрізів тканини з навколоранової зони, забарвлених гематоксиліном та еозином, у пацієнтів II групи відзначали зони з ознаками утворення рубця, в межах яких виявлені ділянки потовщення пласта епідермісу без нормальної хвилеподібної будови дермально–епідермального з'єднання та нечастим формуванням гребенів і сосочків дерми (*рис. 1*).

При дослідженні фрагментів шкіри, забарвлених за ван–Гізон, у поверхневій дермі і центральних її ділянках виявлені окремі паралельно орієнтовані нитки і тонкі зв'язки колагену, що мали сітчасту структуру, у глибших відділах дерми спостерігали безсистемно розташовані аномально товсті пучки колагенових волокон, між якими містилися скупчення клітин, передусім, фібробластів. При імуногістохімічному дослідженні фрагментів шкіри з застосуванням моноклональних анти-

Рис. 1.
Мікрофото.
Стоншення епідермісу з незначним формуванням сосочків дерми, значна кількість вертикально орієнтованих кровоносних судин, відсутність волосяних фолікулів і сальних залоз.
Забарвлення гематоксиліном та еозином.
Зб. ×200.

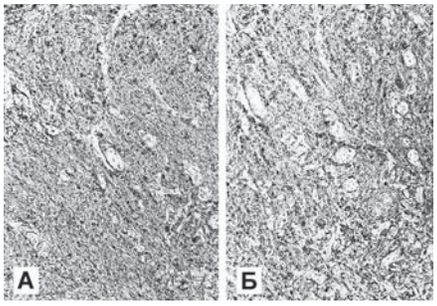

Рис. 2.
Мікрофото.
Депонування фібрилярного колагену I і III типу в усіх шарах дерми.
А – значне накопичення колагену I типу, Rb Hu anti–Collagen I, Clone RAH C11;
Б – значне накопичення колагену III типу, Rb Hu anti–Collagen III, Clone RAH C33.
Система візуалізації DAKO EnVision+System з DAB.
Зб. ×200.

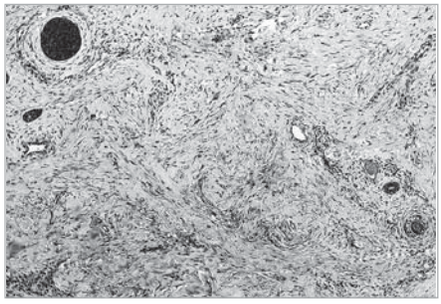

Рис. 3.
Мікрофото.
Вогнищева інфільтрація поодинокими лімфоцитами та формування поодиноких імуноцитарних інфільтратів навколо судинних структур дерми.
Забарвлення гематоксиліном та еозином.
Зб. ×200.

тіл до колагену I типу виявляли його виражену експресію, значне накопичення в усіх шарах дерми у вигляді хвилястих блідо– та інтенсивно–забарвлених поодиноких тонких пластинчастих волокнистих структур та більш товстих, хаотично переплетених колагенових волокон, зібраних в пучки фібрил (*рис. 2*). При імуногістохімічному дослідженні з моноклональними антитілами до колагену III типу також спостерігали виражену експресію, значне накопичення ембріонального колагену у вигляді блідо– та інтенсивно–забарвлених паралельних дермі неорганізованих тяжів фібрил різної товщини в усіх шарах дерми.

За результатами фотоцифрової морфометрії, мінімальне значення відносної площі депонування колагену I типу становило 12,23 (19,84; 26,48)%, максимальне – 44,34 (19,84; 26,48)%, медіана – 22,90 (19,84; 26,48)%. Мінімальне значення відносної площі депонування колагену III типу в тих самих зразках шкіри становило 14,66 (21,91; 30,93)%, максимальне – 46,56 (21,91; 30,93)%, медіана – 26,85 (21,91; 30,93)%. Таким чином, в структурах дерми у більшості пацієнтів цієї групи спостерігали більш щільне накопичення колагену III типу, ніж колагену I типу, що, за даними літератури, характерне для незрілої сполучної тканини на ранніх стадіях регенерації [14, 15] та може бути пов'язане з ранніми строками після оперативного втручання з приводу травматичного пошкодження тканин.

При гістологічному дослідженні зрізів тканини шкіри з навколоранової зони у пацієнтів III групи також виявляли порушення будови шкіри, що характеризувалось сплощенням дермально–епідермального з'єднання, відсутністю придатків шкіри (волосяних фолікулів, сальних і потових залоз). За даними гістохімічного дослідження фрагментів шкіри відзначали заміну сосочкового і сітчастого шару дерми рубцевою тканиною з надмірним накопиченням колагену, що характерне для формування гіпертрофічного рубця [5, 6]. Серед пучків колагенових волокон виявляли скупчення фібробластів та вогнищеву інфільтрацію лімфоцитами.

При аналізі цифрових зображень зразків шкіри з імунопозитивними зонами спостерігали інтенсивне накопичення колагену I і III типу у вигляді блідо– та темно–коричневих імунопозитивних близько розташованих тонких окремих та організованих у вузли волокон, переважно розташованих паралельно поверхні шкіри, що більш характерне для зрілих гіпертрофічних, а іноді келоїдних рубців [16]. Відносна площа депонування колагену I типу становила від 14,76 (20,30; 28,15) до 35,89 (20,30; 28,15)%, медіана – 23,64 (20,30; 28,15)%; колагену III типу – від 8,66 (18,25; 25,86) до 39,55 (18,25; 25,86)%, медіана – 22,73 (18,25; 25,86)%. Зрілий колаген I типу виявляють на вирішальних етапах формування рубця шкіри, його надмірне накопичення характеризує склеротичні зміни в тканинах, проте, синтез цього білка починається вже наприкінці першого тижня загоєння, після деградації ембріонального колагену III типу [3, 14]. Таким чином, переважання щільного колагену I типу в зразках шкіри пацієнтів III групи може свідчити про формування зрілого рубця або бути наслідком початкового дисбалансу між процесами синтезу та деградації протеїнів позаклітинного матриксу, що в подальшому може спричинити утворення гіпертрофічного чи навіть келоїдного рубця [17].

При мікроскопічному дослідженні біоптатів шкіри пацієнтів IV групи виявлені зони потовщення і стоншення епідермісу з незначним формуванням сосочків дерми, значна кількість вертикально орієнтованих кровоносних судин, відсутність волосяних фолікулів і сальних залоз. За даними гістохімічного дослідження відзначали ділянки з інтенсивним поширенням колагену та вогнищами часткової дезорганізації колагенових волокон. У деяких зонах, переважно навколо судинних структур дерми, спостерігали незначну вогнищеву інфільтрацію поодинокими лімфоцитами та формування поодиноких імуноцитарних інфільтратів (*рис. 3*).

В біоптатах шкіри під час комплексного імуногістохімічного і фотоцифрового морфометричного дослідження виявляли інтенсивне накопичення коричневих волокон колагену I і III типу в усіх шарах дерми.

Відносна площа накопичення колагену I типу становила від 6,04 (18,88; 32,11) до 38,83(18,88; 32,11)%, медіана була більша, ніж у попередніх групах, і становила 28,22

Б

(18,88; 32,11)%. Мінімальне значення відносної площі депонування колагену III типу становило 14,62 (18,04; 35,56)%, максимальне – 38,72 (18,04; 35,56)%, медіана також була більша, ніж у попередніх групах– 28,35 (18,04; 35,56)% і майже не різнилася від такої колагену I типу.

При порівнянні депонування колагену в зразках шкіри пацієнтів II і III груп за Т–критерієм Вілкоксона встановлена статистично значуща різниця відносної площі накопичення колагену I і III типу (Т = 675, p = 0,005 і Т = 697, p = 0,033). Проте, відмінності відносної площі депонування колагену I і III типу у пацієнтів IV групи статистично незначущі (Т = 523, p = 0,088).

Аналіз зв'язків з використанням критерію рангової кореляції Спірмена між відносною площею депонування колагену I і III типу свідчив, що у пацієнтів III і IV груп спостерігали прямий помірної сили зв'язок (r_s=0,52 і 0,54). При загоєнні дефектів шкіри відбувається поступове взаємозалежне накопичення основних видів колагену з помірною деградацією незрілого колагену III і модифікацією його в зрілий колаген I типу при дозріванні рубця. За коефіцієнтом Спірмена у пацієнтів II групи встановлено статистично незначущу кореляцію слабої сили (r_s = 0,22) між показниками накопичення колагену I і III типу.

ВИСНОВКИ

1. При мікроскопічному дослідженні зразків шкіри з навколоранової зони виявлені початкові ознаки рубцювання, що характеризувалось стоншенням пласту епідермісу, відсутністю нормального хвилеподібного дермально–епідермального з'єднання, надмірним накопиченням колагену в усіх шарах дерми у вигляді паралельно орієнтованих окремих і зібраних в пучки фібрил – у поверхневих відділах та безсистемно розташованих більш товстих пучків колагенових волокон – у глибоких шарах дерми, між якими містилися скупчення фібробластів.

2. В зразках шкіри пацієнтів з великою та надвеликою рановою поверхнею й пошкодженням м'яких тканин глибше глибокої фасції та з дефектами покривних тканин, що виникли одночасно або внаслідок пошкодження кістково–суглобового апарату, встановлено достовірну різницю між показниками відносної площі накопичення колагену I і III типу (відповідно Т = 675; p = 0,005 і Т = 697; p = 0,033).

3. За наявності дефектів покривних тканин, що виникли одночасно або внаслідок пошкодження кістково–суглобового апарату та поєднаної або множинної травми, що супроводжувалася пошкодженням магістральних судин, нервів, при аналізі зв'язків з використанням критерію рангової кореляції Спірмена встановлений прямий помірної сили зв'язок між площею депонування колагену I і III типу (r_s = 0,52 і 0,54).

ЛІТЕРАТУРА/REFERENCES

1. Reinke JM, Sorg H. Wound repair and regeneration. Eur Surg Res.2012;(49):35–43.
2. Chalmers RL. The evidence for the role of transforming growth factor–beta in the formation of abnormal scarring. Int Wound J.2011;(8):218–23.
3. Eming SA, Martin P, Tomic–Canic M. Wound repair and regeneration: Mechanisms, signaling, and translation. Sci Transl Med. 2014;6(265). Retrieved from https://www.ncbi.nlm.nih.gov/pmc/articles/PMC4973620/
4. Driskell RR, Lichtenberger BM, Hoste E, Kretzschmar K, et al. Distinct fibroblast lineages determine dermal architecture in skin development and repair. Nature.2013;504(7479):277–81.
5. Penn JW, Grobbelaar AO, Rolfe KJ. The role of the TGF–beta family in wound healing, burns and scarring: a review. Int J Burns Trauma.2012;(2):18–28.
6. Tan KT, McGrouther DA, Day AJ, Milner CM, et al. Characterization of hyaluronan and TSG–6 in skin scarring: differential distribution in keloid scars, normal scars and unscarred skin. J Eur Acad Dermatol Venerol.2011;25(3):317–27.
7. Liu J, Wang Y, Pan Q, Su Y, et al. Wnt/β–catenin pathway forms a negative feedback loop during TGF–β1 induced human normal skin fibroblast–to–myofibroblast transition. J Dermatol Sci.2012;(65):38–49.
8. Yates CC, Hebda P, Wells A. Skin wound healing and scarring: fetal wounds and regenerative restitution. Birth Defects Res C Embryo Today.2012;96(4):325–33.
9. Cheng J, Wang Y, Wang D, Wu Y. Identification of collagen 1 as a post–transcriptional target of miR–29b in skin fibroblasts: therapeutic implication for scar reduction. Am J Med Sci.2012;346:98–103.
10. Oliveira GV, Hawkins HK, Chinkes D, Burke A, et al. Hypertrophic versus non hypertrophic scars compared by immunohistochemistry and laser confocal microscopy: type I and III collagens. Int Wound J. 2009;6(6):445–52.
11. Lilli R. Patogistologicheskaya tekhnika i prakticheskaya gistokhimiya: per. s angl. Moskva:Mir,1969.506 s. [In Russian].
12. Dabbs DJ, editor. Diagnostic Immunohistochemistry. 3rd ed. Philadelphia: Saunders/Elsevier,2010.951 p.
13. Rasband WS, Image J. National Institutes of Health [Internet], Bethesda, Maryland. Avialabe from: USA – http://imagej.nih.gov/ij/, 1997–2016.
14. Shi H–X, Lin C, Lin B–B, Wang Zh–G, et al. The anti–scar effects of basic fibroblast growth factor on the wound repair in vitro and in vivo. PLoS One. [Internet].
2013;8(4). Available from: https://www.ncbi.nlm.nih.gov/pubmed/23565178?dopt=AbstractPlus.
15. Wolfram D, Tzankov A, Pulzl P, Piza–Katzer H. Hypertrophic scars and keloids – a review of their pathophysiology, risk factors, and therapeutic management. Dermatol Surg.2009;35:171–81.
16. Gauglitz GG, Korting HC, Pavicic T, et al. Hypertrophic scarring and keloids: pathomechanisms and current and emerging treatment strategies. Mol Med.2011;(17):113–25.
17. Xue M, Jackson ChJ. Extracellular matrix reorganization during wound healing and its impact on abnormal scarring. Advances in Wound Care.2015;4(3);119–36.