

UDC 615.242

<https://doi.org/10.24959/cphj.18.1466>**N. A. Tsubanova, D. S. Zhurenko, T. S. Sakharova***

Institute for Continuing Education of Pharmacy Professionals
at the National University of Pharmacy
National University of Pharmacy*

THE STUDY OF THE EFFECT OF A NEW GEL CONTAINING THE EXTRACT OF OAK BARK AND ALOE EXTRACT ON THE MUCOUS MEMBRANE OF THE ORAL CAVITY UNDER THE CONDITIONS OF THE EXPERIMENTAL STOMATITIS

Despite the advances in modern pharmacology, the effectiveness of most drugs for treating diseases of the mucous membrane of the oral cavity remains insufficient. Development of new complex drugs, which can affect the pathogenetic links of inflammatory diseases of the oral cavity, is currently relevant. In our opinion, the combination of a dry extract of aloe and a thick extract of oak bark in one dosage form is promising for creating a new medicinal product for the treatment of destructive inflammatory diseases of the oral cavity.

Aim. To study the effect of a new gel on the morphological state of the mucous membrane of the lower lip and gums of rats under conditions of the experimental stomatitis.

Materials and methods. The study of the effectiveness of the new gel was performed on the model of the experimental stomatitis. The experimental stomatitis in rats was modeled according to the standard method of a single 5-second application of a cotton swab with 10 % sodium hydroxide solution on the vestibule between the cutters of the mandible and the lower lip. The study was conducted on male rats weighing 180-220 g.

Results. Animals of the intact control group had the normal state of the surface of the lower lip and gums. In animals of the control group on the background of the experimental stomatitis significant destructive effects of the cells of the inner surface of the lower lip and gums were observed. In the mucous membrane of the lower lip the surface layers of the defect were fairly dense necrotic masses, the bottom is the granulation tissue that replaces the own plate of the mucous membrane, submucosal membrane and subordinate muscle fibers. Application of Metrogil-Denta gel contributed to the partial restoration of the parameters studied. In the mucous membrane of the lower lip in the place of the previous ulcers a soft scar covered with the multilayered epithelium was visible. Unlike the control pathology, in 83.3 % of rats treated with the new gel the ulcerous lesions in the mucous membrane of the lower lip were completely healed. A rather mature loose fibrous tissue filled the former defect, the surface was completely epithelized. There were also no noticeable destructive inflammatory changes in the mucous membrane of gums of these rats, only hypertrophy of the epithelium was observed. In some rats the process of healing defects accelerated before the time of observation, there was a replacement of their mild scar and complete epithelization of the surface, while in others on the day of the experiment the structural and functional status of the mucous membrane almost completely restored.

Conclusions. It has been found that the treatment with a new gel prevents development of destructive-inflammatory changes in the mucous membrane of the lower lip and gums in 83.3 % of rats, in some rats the process of healing defects accelerated, there was their replacement with soft scar and complete epithelization of the surface. The therapeutic effect of a new gel exceeds the effect of the reference drug Metrogil-Denta.

Key words: extract of oak bark; aloe extract; gel; stomatitis; mucous membrane of the oral cavity

Н. А. Цубанова, Д. С. Журенко, Т. С. Сахарова*

*Інститут підвищення кваліфікації спеціалістів фармації Національного фармацевтичного
університету
Національний фармацевтичний університет**

Дослідження впливу нового гелю, що містить екстракт кори дуба та екстракт алое, на слизові оболонки порожнини рота за умов експериментального стоматиту

Незважаючи на досягнення сучасної фармакології, ефективність більшості засобів для лікування захворювань слизової оболонки порожнини рота залишається недостатньо високою. Актуальним питанням сьогодення є розробка нових комплексних препаратів, здатних впливати на патогенетичні ланки запальних захворювань порожнини рота. Перспективним, на наш погляд, для створення нового лікарського засобу є поєднання сухого екстракту алое та густого екстракту кори дуба в одній лікарській формі, призначеній для лікування деструктивно-запальних захворювань порожнини рота.

Мета. Дослідження впливу нового гелю на морфологічний стан слизової оболонки нижньої губи та ясен щурів за умов експериментального стоматиту.

Матеріали та методи. Дослідження ефективності нового гелю проводили на моделі експериментального стоматиту. Експериментальний стоматит у щурів моделювали за стандартною методикою одноразовою 5-ти секундною аплікацією ватним тампоном із 10 % розчином натрію гідроксиду на пристінок між різцями нижньої щелепи та нижньою губою. Дослідження проведено на щурах самцях масою 180-220 г.

Результати. Тварини групи інтактного контролю мали нормальний стан поверхні нижньої губи та ясен. У тварин групи контрольної патології на тлі експериментального стоматиту відзначали значні деструктивні явища клітин внутрішньої поверхні нижньої губи та ясен. У слизовій нижньої губи поверхневі шари дефекту представляють собою доволі щільні некротичні маси, дно – грануляційна тканина, що заміщує власну пластинку слизової оболонки, підслизову оболонку та підлеглі м'язові волокна. Нанесення гелю «Метрогіл-Дента» сприяло частковому відновленню досліджуваних показників. У слизовій оболонці нижньої губи на місці колишніх виразок видно м'який рубець, прикритий багат шаровим епітелієм. На відміну від контрольної патології у 83,3 % щурів, яких лікували новим гелем, у слизовій оболонці нижньої губи виразкові пошкодження повністю загоєні. Колишній дефект заповнює доволі зріла пухка волокниста тканина, поверхня повністю епітелізована. У слизовій оболонці ясен цих щурів також відсутні помітні деструктивно-запальні зміни, помічено лише гіпертрофію епітелію. У частини щурів прискорювався процес загоєння дефектів до строку спостереження, відбувалося заміщення їх м'яким рубцем та повна епітелізація поверхні, а у інших – на день досліді практично повністю відновлювався структурно-функціональний статус слизової оболонки.

Висновки. Встановлено, що лікування новим гелем перешкоджає розвитку деструктивно-запальних змін у слизовій оболонці нижньої губи та ясен у 83,3 % щурів, у частини щурів прискорювався процес загоєння дефектів до строку спостереження, відбувалося заміщення їх м'яким рубцем та повна епітелізація поверхні. Лікувальний ефект нового гелю не поступався препарату порівняння «Метрогіл-Дента», а навіть дещо перевищував останній.

Ключові слова: екстракт кори дуба; екстракт алое; гель; стоматит; слизова оболонка порожнини рота

Н. А. Цубанова, Д. С. Журенко, Т. С. Сахарова*

Институт повышения квалификации специалистов фармации Национального фармацевтического университета

*Национальный фармацевтический университет**

Исследование влияния нового геля, содержащего экстракт коры дуба и экстракт алоэ, на слизистые оболочки полости рта в условиях экспериментального стоматита

Несмотря на достижения современной фармакологии, эффективность большинства средств для лечения заболеваний слизистой оболочки полости рта остается недостаточно высокой. Актуальным вопросом современности является разработка новых комплексных препаратов, способных влиять на патогенетические звенья воспалительных заболеваний полости рта. Перспективным, на наш взгляд, является сочетание сухого экстракта алоэ и густого экстракта коры дуба в одной лекарственной форме, предназначенной для лечения деструктивно-воспалительных заболеваний полости рта.

Цель. Исследование влияния нового геля на морфологическое состояние слизистой оболочки нижней губы и десен крыс в условиях экспериментального стоматита.

Материалы и методы. Исследование эффективности нового геля проводили на модели экспериментального стоматита. Экспериментальный стоматит у крыс моделировали по стандартной методике одноразовой 5-ти секундной аппликацией ватным тампоном с 10 % раствором натрия гидроксида на приросток между резцами нижней челюсти и нижней губой. Исследование проведено на крысах самцах массой 180-220 г.

Результаты. У животных группы интактного контроля было отмечено нормальное состояние поверхности нижней губы и десен. У животных группы контрольной патологии на фоне экспериментального стоматита отмечали значительные деструктивные явления клеток внутренней поверхности нижней губы и десен. В слизистой нижней губы поверхностные слои дефекта представляют собой довольно плотные некротические массы, дно – грануляционная ткань, замещающая собственную пластинку слизистой оболочки, подслизистую оболочку и подчиненные мышечные волокна. Нанесение геля «Метрогіл-Дента» способствовало частичному восстановлению исследуемых показателей. В слизистой оболочке нижней губы на месте бывших язв видно мягкий рубец, прикрытый многослойным эпителием. В отличие от контрольной патологии у 83,3 % крыс, которых лечили новым гелем, в слизистой оболочке нижней губы язвенные повреждения полностью зажили. Бывший дефект заполняет достаточно зрелая волокнистая ткань, поверхность полностью эпителизована. В слизистой оболочке десен этих крыс также отсутствуют заметные деструктивно-воспалительные изменения, замечено только гипертрофию эпителия. У части крыс ускорялся процесс заживления дефектов, происходили замещение их мягким рубцом и полная эпителизация поверхности, а у других в день опыта практически полностью восстанавливался структурно-функциональный статус слизистой оболочки.

Выводы. Установлено, что лечение новым гелем препятствует развитию деструктивно-воспалительных изменений в слизистой оболочке нижней губы и десен у 83,3 % крыс, у части крыс ускорялся процесс заживления дефектов, происходило замещение их мягким рубцом и полная эпителизация поверхности. Лечебный эффект нового геля не уступал препарату сравнения «Метрогіл-Дента», а даже несколько превышал последний.

Ключевые слова: экстракт коры дуба; экстракт алоэ; гель; стоматит; слизистая оболочка полости рта

Despite the advances in modern pharmacology, the effectiveness of most drugs for treating diseases of the mucous membrane of the oral cavity remains insufficient. The destructive inflammatory pathology of periodontal disease is one of the most difficult problems of dentistry. Diseases

of the oral cavity and mucous membrane are one of the most common medical problems [1, 2].

Periodontal diseases are widespread and affect negatively 20-50 % of the world's population. The relationship of periodontal diseases with development of systemic diseases, such as cardiovas-

cular diseases and diabetes, has been determined. Periodontal disease can increase the risk of cardiovascular diseases by 19 % among people with age of 20-64, and it is 44 % among people with age of 65 and over [3, 4].

The therapy of inflammatory diseases of the oral cavity includes medicinal products of both local and systemic use with the antimicrobial, anti-inflammatory, anti-allergic, immune-regulating, and other effects. In the complex of therapeutic measures an important role belongs to drugs that exhibit a combined effect. The range of medicines used in the treatment of oral cavity diseases is very limited. In this regard, it remains relevant to find effective drugs and ways of their use [5].

One of the promising directions in this area is the use of herbal medicines. The advantage of herbal medicines is their mild therapeutic action, the ability to complex impact on different parts of the pathological process, low toxicity, the possibility of the long-term use in different age groups. A rational combination of biologically active components in herbal medicines determines their clinical efficiency even when used in low doses [6, 7].

Development of new complex drugs, which can affect the pathogenetic links of inflammatory diseases of the oral cavity, is currently relevant.

The scientists of the National University of Pharmacy (NUPh) under the supervision of prof. N. V. Khokhlenkova developed a new gel containing the extract of oak bark and aloe extract for the treatment of inflammatory diseases of the oral cavity. As the previous studies show, a new gel exhibits a pronounced membrane-protective, antimicrobial, anti-inflammatory action and is promising in research and development of a new drug for the treatment of mucosal diseases of the oral cavity [8].

Aloe and oak bark can be considered to be promising objects among medicinal herbs [9].

Aloe medicines have the anti-inflammatory and analgesic effects. The aloe extract is a powerful biogenic stimulant accelerating the regeneration processes [10].

According to Fani M. the aloe extract exerts the antiseptic effect, and it is also effective for preventing dental caries and periodontal diseases [11].

The extract of oak bark contains tannins not less than 10 % calculated with reference to pyrogallol, phenolcarboxylic acids, catechins, and others. It is used in the treatment of periodontal disease as a component of a toothpaste, has a positive effect on the periodontal tissue, has the antiseptic, healing and general stimulating effect. The infusion of oak bark is used at all stages of treating the inflammatory diseases of the oral cavity in order to eliminate inflammation. The combination of a dry extract of aloe and a thick extract of oak bark in one dosage form is promising for the treatment of destructive inflammatory diseases of the oral cavity.

The **aim** of this work is to study the effect of a new gel on the morphological state of the mucous membrane of the lower lip and gums of rats under conditions of the experimental stomatitis.

Materials and methods

The experimental stomatitis in rats was modeled according to the standard method of a single 5-second application of a cotton swab with 10 % sodium hydroxide solution on the vestibule between the cutters of the mandible and the lower lip. The study was conducted on male rats weighing 180-220 g [12].

Animals were divided into the following groups (n = 8): intact control; control pathology; animals treated with the gel Metrogil-Denta (manufacturer "Johnson and Johnson Ukraine") on the background of model pathology; and animals treated with a new gel under conditions of the experimental stomatitis.

Application of the new gel and the reference drug Metrogil-Denta was started on the second day after the stomatitis modeling and continued for 10 days. Drugs were filled in the same area of the mouth once a day.

The histological studies were conducted under the supervision of Candidate of Biology (Ph D), senior researcher Yu. B. Laryanovska at the premises of the Central Research Laboratory of the NUPh. The object of the histological studies was the mucous membrane of the lower lip and tooth gums in rats with simulated stomatitis. On day 10 of the pathology the lower lip and tooth gums were removed from rats of all experimental groups, fixed in 10 % formalin solution, put in alcohols of the increasing strength, poured into paraffin. From the blocks the sections were cut with a thickness of 5-6 microns, and stained with hematoxylin and eosin.

The microscopic examination was carried out under a Granum microscope, and photographs of the microscopic images were taken with a Granum DCM 310 camera. The photos were processed on a Pentium 2.4 GHz computer using the Toup View program.

Results and discussion

Animals of the intact control group had the normal state of the surface of the lower lip and gums (Fig. 1, 2). The sagittal sections of the lower lip clearly distinguished all its zones (Fig. 1).

The outer surface of the lip was the normal skin with a typical epidermis, dermis, numerous hair follicles, and sebaceous glands. The connective tissue of the dermis under the epithelium was quite numerous, well-vascularized. The state of the fibrous structures was normal (Fig. 1).

The epithelium of gums was broad, multilayered, flat, keratinized. All layers were clearly traceable, cells were morphologically complete. The connec-

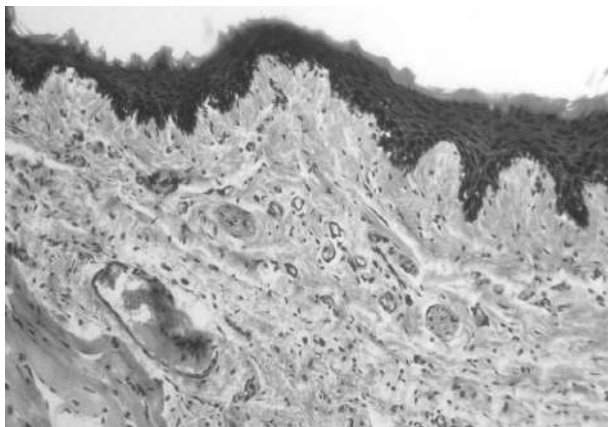


Fig. 1. The inner surface of the lower lip of the intact rat. The normal state of the mucous membrane. Hematoxylin-eosin. x100



Fig. 3. The inner surface of the lower lip of the rat after caustic soda application. The pelvic defect of the mucous membrane with necrotic masses in the surface layers, the granulation tissue in the bottom zone. Hematoxylin-eosin. x200

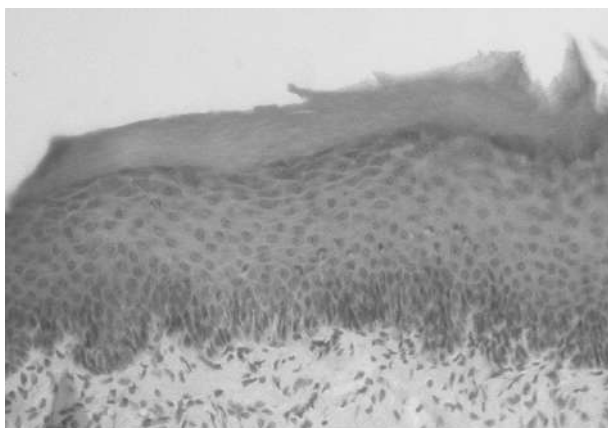


Fig. 2. Gums of the intact rat. The normal state of the multilayered planar squamous keratinized epithelium of the own plate of the mucous membrane. Hematoxylin-eosin. x200




Fig. 4. The rat's gums after application with caustic soda. Necrosis of the upper parts of the mucous membrane, the granulation tissue in the deep layers of the own plate, the boundary regeneration of the epithelium. Hematoxylin-eosin. x100

tive tissue papillae of the own plate of the gum mucosa were well developed, often deeply immersed in the epithelial layer. Vessels of the microcirculatory channel were moderately blood-filling, partially empty. The submucosal layer was absent (Fig. 2).

In animals of the control group on the background of the experimental stomatitis significant destructive effects of the cells of the inner surface of the lower lip and gums were observed. In the mucous membrane of the lower lip the surface layers of the defect were fairly dense necrotic masses, the bottom was the granulation tissue replacing the own plate of the mucous membrane, submucosal membrane and subordinate muscle fibers. Granulations were moderately vascularized, rich in the cellular content, with signs of fiber formation in deep zones (Fig. 3).

In the gums, the epithelial layer and the upper parts of its own plate were completely destroyed, visible edema was seen, and in the deep layers of its own plate of the mucosa there were cells of the granulation tissue. Unlike the mucous membrane

of the lip the marginal epithelization was clearly seen in the gums, but without differentiation of the layers in a narrow layer. The growth of the epithelial wedge occurred under the necrotic mass (Fig. 4).

Application of Metrogil-Denta gel contributed to the partial restoration of the parameters studied. In the mucous membrane of the lower lip in the place of the previous ulcers a soft scar covered with the multilayered epithelium was visible. Sometimes a minor hemorrhage was detected subepithelially (Fig. 5).

Unusual extensive ulcerative defects of the mucous membrane of the lower lip were detected in each third animal of this group. Necrotized tissues and a young granulation tissue (Fig. 6) filled approximately 1/2 of the defect volume.

The pelvic defect was also found in the mucous membrane on the area of the ascetic edge. Sequestration of destructive tissues, a distinct swelling of the sublingual region and marginal epithelization were observed (Fig. 7).

Unlike the control pathology, 83.3 % of rats treated with the new gel the ulcerous lesions were



Fig. 5. The inner surface of the lower lip of the rat treated with Metrogil-Denta. A soft scar covered with the multilayered keratinized epithelium in the mucous membrane. A minor hemorrhage subepithelially. Hematoxylin-eosin. x200



Fig. 7. The rat's gums treated with Metrogil-Denta. The pelvic defect of the mucous membrane with sequestration of dead tissues, marginal epithelization under necrosis. Hematoxylin-eosin. x200



Fig. 6. The inner surface of the lower lip of the rat treated with Metrogil-Denta. The pelvic defect of the mucous membrane filled with approximately 1/2 volume of the necrotic tissue and young granulation. Hematoxylin-eosin. x200

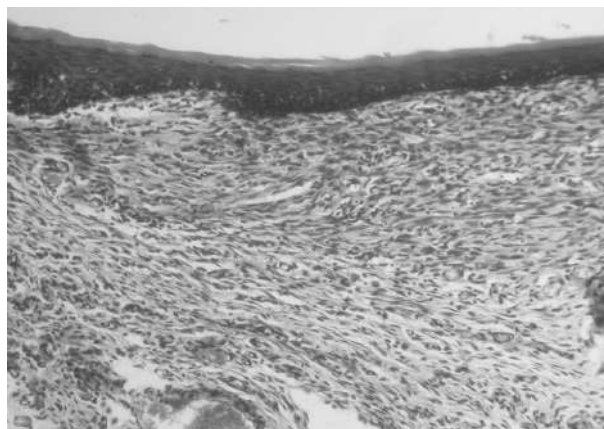


Fig. 8. The inner surface of the lower lip of the rat treated with the gel. The complete healing of the former defect in the mucous membrane. The newly formed fibrous tissue is covered by a slightly thickened epithelial layer without signs of acanthosis. Hematoxylin-eosin. x200

completely healed in the mucous membrane of the lower lip. A rather mature loose fibrous tissue filled the former defect, the surface was completely epithelized (Fig. 8).

After treatment with Metrogil-Denta in the oral vestibule there were no peptic ulcer damages of the lower lip and gums in 66.96 % of rats. There were also no noticeable destructive-inflammatory changes in the mucous membrane of gums of these rats, only hypertrophy of the epithelium was observed. In some rats the process of healing defects accelerated before the time of observation, there was a replacement of their mild scar and complete epithelization of the surface, while in others on the day of the experiment the structural and functional status of the mucous membrane almost completely restored.

The use of herbal medicines, namely phytotherapy with medicinal plants, involves the use of drugs that have the anti-inflammatory, astringent, anti-microbial and anti-allergic effects. The local and

internal use of medicinal plants and drugs on their basis is highly effective both in the treatment and in the prophylaxis of periodontal diseases.

CONCLUSIONS

The treatment with a new gel prevents development of destructive-inflammatory changes in the mucous membrane of the lower lip and gums in 83.3 % of rats, ulcerative lesions are completely healed. In the gums the destructive inflammatory changes in the epithelium and in the own plate of the mucous membrane are also absent, or there are insignificant remnants of the inflammatory reaction subepithelially. The therapeutic effect of a new gel on this experimental model exceeds the effect of the reference drug Metrogil-Denta.

The new gel based on the aloe extract and the extract of oak bark is promising for further studies and development of drugs for the treatment of the mucous membranes of the oral cavity.

Conflict of interests: authors have no conflict of interests to declare.

References

1. Perrell-Jones, C. What factors influence patient compliance with supportive periodontal therapy in a general practice setting? / C. Perrell-Jones, R. S. Ireland // *Br. Dent J.* – 2016. – Vol. 221, Issue 11. – P. 701–704. doi: 10.1038/sj.bdj.2016.904
2. Occlusal interventions for periodontitis in adults / P. Weston, Y. A. Yaziz, D. R. Moles et al. // *Cochrane Database Syst Rev.* – 2016. – Vol. 11. – P. 496–500. doi: 10.1002/14651858.cd004968.pub3
3. Nazir, M. A. Prevalence of periodontal disease, its association with systemic diseases and prevention / M. A. Nazir // *Int. J. Health Sci. (Qassim).* – 2017. – Vol. 11, Issue 2. – P. 72–80.
4. Relationship between periodontal disease, *Porphyromonas gingivalis*, peripheral vascular resistance markers and coronary artery disease in Asian Indians / J Shanker, P. Setty, P. Arvind et al. // *Thromb Res.* – 2013 – Vol. 132, Issue 1. – P. e8–e14. doi: 10.1016/j.thromres.2013.04.023
5. Shulga, L. I. Identification of effective dilutions of dental herbal remedy with antimicrobial activity / L. I. Shulga // *Ann. of Mechnikov Institute.* – 2015. – Vol. 2. – P. 237–241.
6. Piminov, O. F. Current approaches to the multi-vector search of perspective plant objects for new medicines / O. F. Piminov, L. I. Shulga, T. S. Beztseña // *Клінічна фармація.* – 2014. – Т. 18, № 3. – P. 61–66. doi: 10.24959/cphj.14.1309
7. Karygianni, L. Natural Antimicrobials and Oral Microorganisms / L. Karygianni // *A Systematic Review on Herbal Interventions for the Eradication of Multispecies Oral Biofilms.* – 2016. – Vol. 6. – 1529 p.
8. Дослідження ефективності нового гелю, що містить екстракт кори дуба та екстракт алое, за умов протамінового пародонтиту / Н. А. Цубанова, Н. В. Хохленкова, Д. С. Журенко, Іроко Імамузо Метью // *Укр. біофармац. журн.* – 2016. – № 2 (43). – С. 27–31.
9. Screening Study for Finding the Optimal Combination Gel Composition for the Treatment of Periodontal Disease, Which Contains Extracts of Aloe Vera and Oak Bark / N. A. Tsubanova, D. S. Zhurenko, N. V. Khokhlenkova et al. // *Asian J. of Pharmac.* – 2017. – Vol. 11, Issue 2. – P. 353–357.
10. Herbal extracts in oral health care – A review of the current scenario and its future needs / B. R. Chandra Shekar, R. Nagarajappa, S. Suma, R. Thakur / *Pharmacogn. Rev.* – 2015. – Vol. 9, Issue 18. – P. 87–92. doi: 10.4103/0973-7847.162101
11. Fani, M. Inhibitory activity of Aloe vera gel on some clinically isolated cariogenic and periodontopathic bacteria / M. Fani, J. Kohanteb // *J. Oral Sci.* – Vol. 54, Issue 1. – P. 15–21. doi: 10.2334/josnusd.54.15
12. Стефанів, І. В. Вплив стоматологічної настойки «Касдент» на перебіг генералізованого пародонтиту у щурів / І. В. Стефанів, Л. В. Яковлева, С. А. Гращенко // *Клінічна фармація.* – 2015. – Т. 19, № 3. – С. 56–61. doi: 10.24959/cphj.15.1349

References

1. Perrell-Jones, C., Ireland, R. S. (2016). What factors influence patient compliance with supportive periodontal therapy in a general practice setting? *BDJ*, 221 (11), 701–704. doi: 10.1038/sj.bdj.2016.904
2. Weston, P., Yaziz, Y. A., Moles, D. R., Needleman, I. (2016). Occlusal interventions for periodontitis in adults. *Cochrane Database of Systematic Reviews*. doi: 10.1002/14651858.cd004968.pub3
3. Nazir, M. A. (2017). Prevalence of periodontal disease, its association with systemic diseases and prevention. *Int J Health Sci (Qassim)*, 11 (2), 72–80.
4. Shanker, J., Setty, P., Arvind, P., Nair, J., Bhasker, D., Balakrishna, G., Kakkar, V. V. (2013). Relationship between Periodontal disease, *Porphyromonas gingivalis*, peripheral vascular resistance markers and Coronary Artery Disease in Asian Indians. *Thrombosis Research*, 132 (1), e8–e14. doi: 10.1016/j.thromres.2013.04.023
5. Shulga, L. I. (2015). Identification of effective dilutions of dental herbal remedy with antimicrobial activity. *Annals of Mechnikov Institute*, 2, 237–241.
6. Piminov, O. F., Shulga, L. I., Beztseña, T. S. (2014). Current approaches to the multi-vector search of perspective plant objects for new medicines. *Klinichna farmatsiia – Clinical Pharmacy*, 18 (3), 61–66. doi: 10.24959/cphj.14.1309
7. Karygianni, L. (2016). Natural Antimicrobials and Oral Microorganisms. *A Systematic Review on Herbal Interventions for the Eradication of Multispecies Oral Biofilms*, 6, 1529.
8. Tsubanova, N. A., Hochlenkova, N. V., Zhurenko, D. S., Matthew, I. I. (2016). *Ukrains'kij biopharmaceutičnij žurnal – Ukrainian biopharmaceutical journal*, 2 (43), 27–31.
9. Tsubanova, N. A., Zhurenko, D. S., Khokhlenkova, N. V. et al. (2017). Screening Study for Finding the Optimal Combination Gel Composition for the Treatment of Periodontal Disease, Which Contains Extracts of Aloe Vera and Oak Bark. *Asian Journal of Pharmaceutics*, 11 (2), 353–357.
10. Chandra Shekar, B., Nagarajappa, R., Suma, S., Thakur, R. (2015). Herbal extracts in oral health care – A review of the current scenario and its future needs. *Pharmacognosy Reviews*, 9 (18), 87. doi: 10.4103/0973-7847.162101
11. Fani, M., Kohanteb, J. (2012). Inhibitory activity of Aloe vera gel on some clinically isolated cariogenic and periodontopathic bacteria. *Journal of Oral Science*, 54 (1), 15–21. doi: 10.2334/josnusd.54.15
12. Stefaniv, I. V., Yakovleva, L. V., Graschenkova, S. A. (2015). *Klinichna farmatsiia – Clinical Pharmacy*, 19 (3), 56–61. doi: 10.24959/cphj.15.1349

Information about authors / Відомості про авторів / Інформація об авторах

Tsubanova N. A., Doctor of Pharmacy (Dr. habil.), professor of the Department of General Pharmacy and Safety of Drugs, Institute for Continuing Education of Pharmacy Professionals at the National University of Pharmacy (<https://orcid.org/0000-0002-9122-8291>). E-mail: tsubanova19@gmail.com

Цубанова Н. А., доктор фармацевтичних наук, професор кафедри загальної фармації та безпеки ліків, Інститут підвищення кваліфікації спеціалістів фармації Національного фармацевтичного університету (<https://orcid.org/0000-0002-9122-8291>). E-mail: tsubanova19@gmail.com

Zhubanova N. A., доктор фармацевтических наук, профессор кафедры общей фармации и безопасности лекарств, Институт повышения квалификации специалистов фармации Национального фармацевтического университета (<https://orcid.org/0000-0002-9122-8291>). E-mail: tsubanova19@gmail.com

Zhurenko D. S., postgraduate student of the Department of General Pharmacy and Safety of Drugs, Institute for Continuing Education of Pharmacy Professionals at the National University of Pharmacy (<https://orcid.org/0000-0002-5555-1091>). E-mail: zidikor@gmail.com

Журенко Д. С., аспірант кафедри загальної фармації та безпеки ліків, Інститут підвищення кваліфікації спеціалістів фармації Національного фармацевтичного університету (<https://orcid.org/0000-0002-5555-1091>). E-mail: zidikor@gmail.com

Журенко Д. С., аспірант кафедры общей фармации и безопасности лекарств, Институт повышения квалификации специалистов фармации Национального фармацевтического университета (<https://orcid.org/0000-0002-5555-1091>). E-mail: zidikor@gmail.com

Sakharova T., Doctor of Pharmacy (Dr. habil.), professor of the Department of Clinical Pharmacology and Clinical Pharmacy, National University of Pharmacy (<https://orcid.org/0000-0002-6815-1695>). E-mail: tass807@i.ua

Сахарова Т. С., доктор фармацевтичних наук, професор кафедри клінічної фармакології та клінічної фармації, Національний фармацевтичний університет (<https://orcid.org/0000-0002-6815-1695>). E-mail: tass807@i.ua

Сахарова Т. С., доктор фармацевтических наук, профессор кафедры клинической фармакологии и клинической фармации, Национальный фармацевтический университет (<https://orcid.org/0000-0002-6815-1695>). E-mail: tass807@i.ua

Mailing address: 17, Zakhysnykiv Ukrainy av., Kharkiv, 61001, Department of General Pharmacy and Safety of Drugs, Institute for Continuing Education of Pharmacy Professionals at the National University of Pharmacy. Tel. (057) 7322798

Адреса для листування: 61001, м. Харків, пл. захисників України, 17, кафедра загальної фармації та безпеки ліків ІПКСФ НФаУ. Тел. (057) 7322798

Адрес для переписки: г. Харьков, пл. Защитников Украины, 17, кафедра общей фармации и безопасности лекарств ИПКСФ НФаУ. Тел. (057) 7322798

Надійшла до редакції 08.06.2018 р.