

УДК 616-009.861

Копица Н. П., д-р мед. наук, заведуючий відделом**Родионова Ю. В.**, канд. мед. наук, мл. науч. сотрудник

Отдел профилактики и лечения неотложных состояний,

ГУ «Национальный институт терапии им. Л. Т. Малой НАМН Украины», г. Харьков, Украина

Случай спазма коронарных сосудов с развитием ангинозного приступа после приема амигрена

Резюме. В статье анализируется клинический случай, демонстрирующий побочный эффект амигрена – препарата, относящегося к широко используемой для лечения мигрени группе агонистов серотониновых рецепторов. Также рассматриваются возможные механизмы взаимосвязи между мигренью и сердечно-сосудистыми событиями. Данный клинический случай демонстрирует диагностические трудности у больных с болью в грудной клетке из-за разнообразия патогенетических механизмов, лежащих в основе их развития.

Ключевые слова: мигрень, ангинозный приступ, спазм коронарных сосудов, агонисты серотониновых рецепторов.

Клинический случай

Пациентка К., 46 лет, обратилась на консультацию в отдел профилактики и лечения неотложных состояний с жалобами на учащенное сердцебиение, ноющие боли в области сердца.

Считает себя больной в течение последних 5 дней, когда впервые в жизни появились давящие боли за грудиной и в межлопаточной области. Боли сопровождались сердцебиением, ощущением тяжести в голове, чувством страха смерти. После приема 10 мг анаприлина, 2 таблеток валерианы интенсивность болей уменьшилась. К моменту приезда бригады скорой медицинской помощи (СМП) боли прошли, их общая продолжительность была до 20 минут. При осмотре больной врачом СМП было зафиксировано умеренное повышение артериального давления (АД) – 135/85 мм рт. ст., и частоты сердечных сокращений (ЧСС) – 80 ударов в минуту. От госпитализации больная отказалась. На следующий день она обратилась в поликлинику по месту жительства, где после снятия электрокардиограммы (ЭКГ) была рекомендована консультация кардиолога в Национальном институте терапии им. Л. Т. Малой НАМН Украины.

В анамнезе эпизодов повышения АД не отмечает, ранее к кардиологу не обращалась. С подросткового возраста пациентка страдает приступами мигрени, чаще всего в предменструальный период.

Данные объективного обследования: рост – 162 см, вес – 60 кг. В легких дыхание везикулярное, хрипов нет, частота дыхательных движений (ЧДД) – 18 в минуту. Тоны сердца звучные, ритмичные. ЧСС – 80 ударов в минуту. АД – 120/75 мм рт. ст. Живот при пальпации мягкий, безболезненный. Печень, селезенка не пальпируются. Периферических отеков нет.

Данные дополнительных методов исследования: на ЭКГ от 09.02.2017 г. (на 2-й день после приступа) – ритм синусовый, правильный, отмечается нарушение процессов реполяризации (отрицательный зубец Т) в переднеперегородочных отделах левого желудочка (рисунок 1).

На ЭКГ в день осмотра 13.02.2017 г. (5-й день после приступа) (рисунок 2) отмечается положительная динамика: нормализация процессов реполяризации в переднеперегородочных отделах левого желудочка.

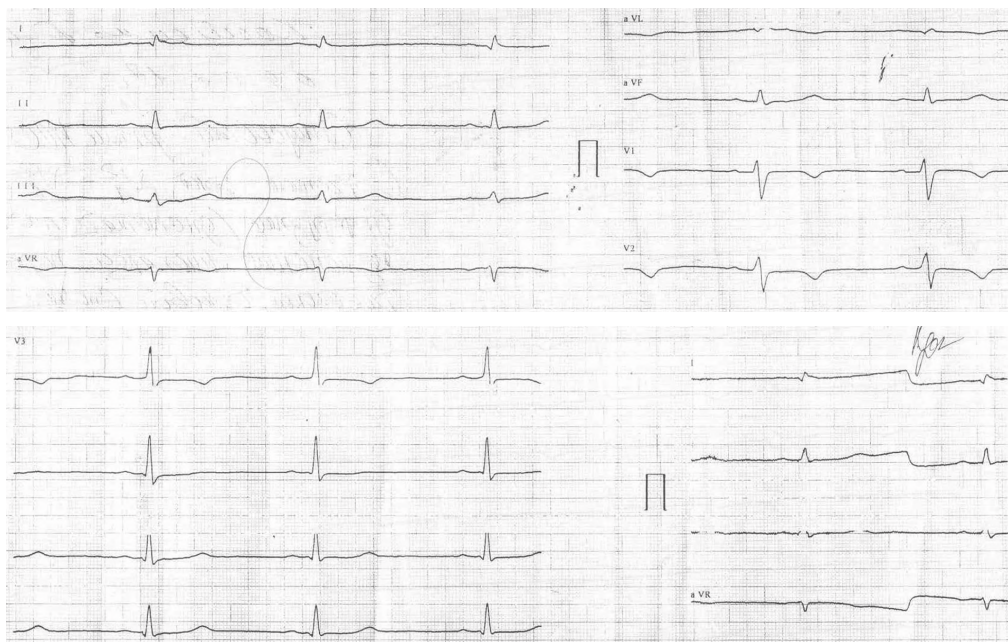

Рисунок 1. ЭКГ пациентки К., 46 лет, от 08.02.2017 г.

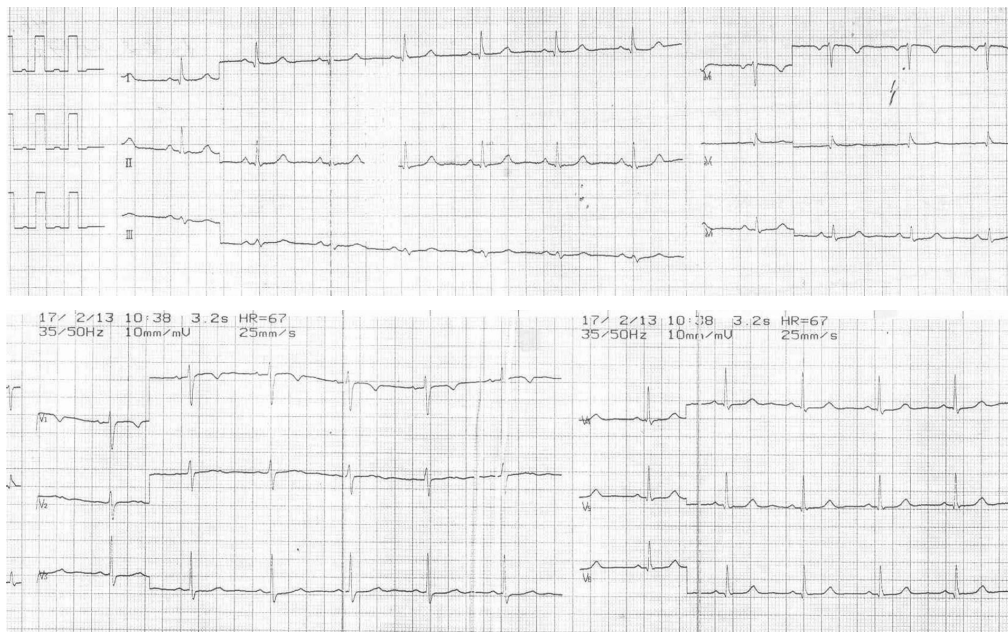


Рисунок 2. ЭКГ пациентки К., 46 лет, от 13.02.2017 г.

С учетом жалоб на типичные стенокардитические боли, длившиеся до 20 минут, наличия динамических изменений ЭКГ больной проведен комплекс исследований согласно протоколу по диагностике и лечению острого коронарного синдрома без элевации сегмента ST.

Кроме ЭКГ, в комплекс диагностических мероприятий входит ультразвуковое исследование с целью выявления нарушений сегментарной сократительной функции миокарда, определение маркера некроза тропонина, компьютерная томография коронарных сосудов, тредмил-тест.

Результаты эхокардиоскопии (13.02.2017 г.): диаметр аорты – 2,8 см, конечный систолический размер (КСР) – 2,9 см, конечный диастолический размер (КДР) – 4,6 см, толщина задней стенки левого желудочка (ТЗСЛЖ) – 0,8 см, толщина межжелудочковой перегородки (ТМЖП) – 0,8 см, конечный диастолический объем (КДО) – 97 мл, конечный систолический объем (КСО) – 32 мл, левое предсердие – 3,0 см, правый желудочек – 2,2 см, масса миокарда – 66 г, фракция выброса – 66 %.

Заключение: аорта уплотнена. Створки аортального клапана уплотнены. Раскрытие створок достаточное. Полости сердца не расширены. Признаков гипертрофии миокарда левого желудочка нет. Клапанный аппарат структурно сохранен. Зон гипо- и акинезии не выявлено. Сократительная функция миокарда в норме. Перикард без особенностей.

При лабораторном исследовании крови повышения уровня тропонина I не выявлено – 0,23 нг/мл при норме до 0,5 нг/мл, проведенный тредмил-тест – отрицательный. Данные компьютерной томографии коронарных сосудов не выявили атеросклеротических изменений коронарных артерий, уровень кальция – 0 %.

У пациентки также не выявлено факторов риска ишемической болезни сердца (ИБС): уровень общего холестерина – 4,4 ммоль/л, уровень холестерина липопротеидов низкой плотности – 2,8 ммоль/л, определялся нормальный индекс массы тела, уровень глюкозы крови – 5,1 ммоль/л, отсутствовала артериальная гипертензия и фактор курения.

Единственнымотягощающим, но недостаточно учитываемым в повседневной практике, фактором в данном клиническом случае является наличие мигрени.

Мигрень – заболевание, предположительно связанное с дисфункцией вазомоторной регуляции и проявляющееся приступами головной боли, обычно пульсирующего характера, часто сопровождающейся тошнотой, рвотой, фото- и фонофобией. Это часто встречающееся заболевание головного мозга, имеющее наследственную природу [2, 4].

По данным различных популяционных исследований, распространенность мигрени колеблется от 0,7 до 22 % [6]. Распространенность заболевания в общей популяции достигает 5–25 % среди женщин и 2–10 % среди мужчин [7].

Крупномасштабные исследования обнаружили связь между мигренью и болью в груди. В некоторых случаях мигрень была связана с ишемическими изменениями на ЭКГ. Описанный острый приступ мигрени у пациента, который использовал триптаны (5-НТ (1B/1D) агонисты рецепторов), сопровождался ангиной в виде боли в грудной клетке, изменениями ЭКГ с подъемом сегмента ST и замедлением коронарного кровотока в отсутствие каких-либо значительных обструктивных поражений коронарной артерии и без признаков какого-либо серьезного спазма эпикардальных коронарных артерий. Высказывается предположение, что замедление коронарного кро-

вотока является новым заболеванием, которое характеризуется острым, но повторяющимся нарушением функции микрососудов [9].

Взаимосвязь между мигренью и сердечно-сосудистыми заболеваниями объясняется общими генетическими либо экологическими факторами. Например, специфические гены могут предрасполагать как к мигрени, так и к сердечно-сосудистым заболеваниям [8].

В исследовании женского здоровья мигрень с аурой (но не мигрень без ауры) примерно в два раза увеличивала относительный риск крупных сердечно-сосудистых событий (ишемический инсульт, инфаркт миокарда, ишемическая ревааскуляризация, стенокардия, а также сердечно-сосудистая смерть).

В рамках Исследования здоровья врачей (The Physicians' Health Study) мужчины с мигренью (с аурой или без нее) были в группе повышенного риска сердечно-сосудистых заболеваний (HR (отношение рисков) 1,24; 95 % доверительный интервал (ДИ) 1,06–1,46). Наличие мигрени приводило к увеличению риска развития инфаркта миокарда на 42 % [5].

Результаты других исследований также подтверждают, что люди, страдающие от мигрени, подвержены большему риску инфаркта миокарда, хотя механизм этой взаимосвязи пока не установлен.

Частота инфарктов миокарда у людей, страдающих от мигрени, выше почти в 2 раза по сравнению с остальными, согласно исследованию, проведенному учеными в медицинском колледже им. Альберта Эйнштейна в Нью-Йорке.

В исследовании участвовали 6102 человека с мигренью и 5245 без мигрени. В первой группе частота инфаркта составила 4,1 %, а во второй – только 1,9 %. Интересно, что у пациентов, страдающих мигренью с аурой, риск инфаркта еще выше (в 3 раза выше по сравнению с людьми, не испытывающими тяжелых головных болей) [1].

Есть предположение, что развитие обоих заболеваний связано с генетическими нарушениями, но природа данных нарушений пока не ясна. В любом случае авторы исследования считают, что результаты их работы – это повод для всех людей, страдающих мигренью, быть особенно внимательными к своему здоровью и по возможности исключить прочие факторы риска развития сердечно-сосудистых заболеваний (курение, ожирение, высокий уровень холестерина, артериальная гипертензия).

Столь убедительных фактов того, что ангинозный приступ у пациентки К. обусловлен ИБС, мы не получили.

При тщательном анализе анамнеза нам удалось установить, что ангинозному эпизоду предшествовал приступ мигрени, в связи с чем больная приняла препарат амигрена, являющийся производным триптана – агониста серотониновых рецепторов типа 5-НТ_{1D}. Через 2 дня для купирования повторно развившегося приступа мигрени пациентка вновь приняла 1 таблетку амигрена и также ощутила боли за грудиной, сердцебиение.

Сердцебиение и боли носили менее интенсивный характер и были устранены приемом анаприлина.

Триптаны являются специфическим средством для снятия приступов мигрени. Их эффективность объясняется сужением расширенных во время приступа сосудов твердой мозговой оболочки и прекращением выделения болевых нейропептидов.

Согласно исследованиям, в более чем в 60 % случаев триптаны дают более ощутимый результат по сравнению с неспецифическими средствами, анальгетиками.

Фармакологические исследования суматриптана продемонстрировали, что он оказывает высокоспецифичное суживающее действие на сосуды головного мозга. В значительно меньшей степени он влияет на артерии другой локализации. Тем не менее, следует остерегаться сужения коронарных артерий.

Побочные эффекты триптанов встречаются у 6–8 % пациентов и включают: боль в груди, чувство сжатия грудной клетки, головокружение, сонливость, парестезии, ощущение жара и давления во всем теле [3].

Коронарный вазоспазм хорошо документирован как побочный эффект инъекционных подкожных форм суматриптана; только в одном случае коронарноспазм наступил после перорального приема суматриптана у пациента с изменениями коронарных артерий. Описывается случай коронарного вазоспазма, вызванный оральным приемом суматриптана даже при нормальных коронарных артериях [10].

У нас имеются все основания полагать, что развившийся у нашей пациентки приступ давящих болей за грудиной и в межлопаточной области с последующими изменениями на ЭКГ вызван именно приемом амигрена – препарата, относящегося к группе триптанов.

Цель нашей статьи заключается в том, что врачи и пациенты должны помнить о риске серьезных побочных эффектов этой группы препаратов, широко используемой в повседневной клинической практике.

Данный клинический случай демонстрирует диагностические трудности при болях в грудной клетке, разнообразии патогенетических механизмов, лежащих в их основе, возможные побочные эффекты медикаментозной терапии.

Копытська М. Р., Doctor of Medical Science, Head of Department

Родіонова Ж. В., Candidate of Medical Science, Junior Research Fellow

Department of Prevention and Treatment Urgent Conditions

GI “The Institute of Therapy named after L. T. Malaya of the NAMS of Ukraine”, Kharkiv, Ukraine

The case of coronary artery spasm with development of anginal attacks after taking amigren

Summary. The clinical case with demonstration of side effects of taking amigren is analyzed in the article. This drug belongs to the group of serotonin agonist and is widely used in the treatment of migraine. Chest pain attack with electrocardiography changes was developed after the patient K. 46 years old, who suffers migraine, taking amigren. There were not revealed any risk factors for coronary heart disease and obstructive changes in coronary vessels during patient’s examination. In addition to adverse pharmacological complications, there were analyzed the possible mechanisms of the relationship between migraine and cardiovascular events. This case also demonstrates the clinical diagnostic difficulties in patients with chest pain due to a variety of pathogenetic mechanisms, that underlying their development.

Key words: migraine, anginal attack, coronary artery spasm, serotonin agonists receptor.

СПИСОК ИСПОЛЬЗОВАННЫХ ИСТОЧНИКОВ

1. Migraine with aura may lead to heart attack, blood clots for women [Electronic resource] // American Academy of Neurology. – 2013. – Mode to access: www.aan.com/PressRoom/Home/PressRelease/1133. – Last access: 2017.
2. The international classification of headache disorders: Second edition / Headache Classification Subcommittee for the International Headache Society // Cephalalgia. – 2004. – Vol. 24. – P. 9–160.

-
3. Clinical features of withdrawal headache following overuse of triptans and other headache drugs / Z. Katsarava, G. Fritsche, M. Muessig, [et al.] // *Neurology*. – 2001. – Vol. 57. – P. 1694–1698.
 4. Kelman L. The relationship between migraine pain and other associated symptoms / L. Kelman, D. Tanis // *Cephalalgia*. – 2006. – Vol. 26. – P. 548–553.
 5. Migraine and risk of cardiovascular disease in men / T. Kurth, J. M. Gaziano, N. R. Cook, [et al.] // *Arch Intern Med*. – 2007. – Vol. 167. – P. 795–801.
 6. Lipton R. B. Migraine: Epidemiology, impact, and risk factors for progression / R. B. Lipton, M. E. Bigal // *Headache*. – 2005. – Vol. 45. – P. 3–13.
 7. Мищенко Т. С. Современные подходы в фармакотерапии мигрени / Т. С. Мищенко, В. Н. Мищенко // *Международный неврологический журнал*. – 2015. – № 1. – С. 90–98.
 8. Migraine and MTHFR C677T genotype in a population-based sample / A. I. Scher, G. M. Terwindt, W. M. Verschuren, [et al.] // *Ann Neurol*. – 2006. – Vol. 59. – P. 372–375.
 9. Uyarel H. Acute migraine attack, angina-like chest pain with documented ST-segment elevation and slow coronary flow / H. Uyarel, I. Erden, N. Cam // *Acta Cardiol*. – 2005. – Vol. 60. – P. 221–223.
 10. Wasson S. Coronary vasospasm and myocardial infarction induced by oral sumatriptan / S. Wasson, V. K. Jayam // *Clin Neuropharmacol*. – 2004. – Vol. 27. – P. 198–200.

REFERENCES

1. American Academy of Neurology (2013) *Migraine with aura may lead to heart attack, blood clots for women*. Available at: www.aan.com/PressRoom/Home/PressRelease/1133 (accessed 12 March 2017)
2. Headache Classification Subcommittee for the International Headache Society (2004) The international classification of headache disorders. Second edition. *Cephalalgia*, vol. 24, pp. 9–160.
3. Katsarava Z., Fritsche G., Muessig M., Diener H. C., Limmroth V. (2001) Clinical features of withdrawal headache following overuse of triptans and other headache drugs. *Neurology*, vol. 57, pp. 1694–1698.
4. Kelman L., Tanis D. (2006) The relationship between migraine pain and other associated symptoms. *Cephalalgia*, vol. 26, pp. 548–553.
5. Kurth T., Gaziano J. M., Cook N. R., Bubes V., Logroscino G., Diener H. C., Buring J. E. (2007) Migraine and risk of cardiovascular disease in men. *Arch Intern Med*, vol. 167, pp. 795–801.
6. Lipton R. B., Bigal M. E. (2005) Migraine: Epidemiology, impact, and risk factors for progression. *Headache*, vol. 45, pp. 3–13.
7. Mishchenko T. S., Mishchenko V. N. (2015) Sovremennye podkhody v farmakoterapii migreni [Modern approaches in the pharmacotherapy of migraine]. *Mezhdunarodnyi nevrologicheskii zhurnal*, vol. 1, pp. 90–98. (in Russ.)
8. Scher A. I., Terwindt G. M., Verschuren W. M., Kruit M. C., Blom H. J., Kowa H., Frants R. R., van den Maagdenberg A. M., van Buchem M., Ferrari M. D., Launer L. J. (2006) Migraine and MTHFR C677T genotype in a population-based sample. *Ann Neurol*, vol. 59, pp. 372–375.
9. Uyarel H., Erden I., Cam N. (2005) Acute migraine attack, angina-like chest pain with documented ST-segment elevation and slow coronary flow. *Acta Cardiol*, vol. 60, pp. 221–223.
10. Wasson S., Jayam V. K. (2004) Coronary vasospasm and myocardial infarction induced by oral sumatriptan. *Clin Neuropharmacol*, vol. 27, pp. 198–200.

Стаття надійшла в редакцію 24.03.2017 р.