УДК 616:127–07
https://doi.org/10.30702/card:sp.2019.10.038/0365770

Копица Н. П., д-р. мед. наук, профессор, заведующий отделом профилактики и лечения неотложных состояний
Исаева А. С., д-р. мед. наук, заведующая отделом комплексного снижения риска хронических неинфекционных заболеваний
Родионова Ю. В., канд. мед. наук, научный сотрудник отдела профилактики и лечения неотложных состояний
Титаренко Н. В., канд. мед. наук, научный сотрудник отдела профилактики и лечения неотложных состояний
ГУ «Национальный институт терапии имени Л. Т. Малой Национальной академии медицинских наук Украины», г. Харьков, Украина

Перипартальная кардиомиопатия: трудности диагностики

Резюме. В статье представлены современные представления об относительно редком жизнеугрожающем поражении сердца – перипартальной кардиомиопатии, развивающейся к концу беременности или в течение нескольких месяцев после родов. Приведены эпидемиологические данные, патогенетические механизмы, особенности клинической картины и критерии диагностики заболевания. Особое внимание уделено последним рекомендациям по лечению больных с этой патологией, включая применение супрессора секреции пролактина – бромокриптина.
Ключевые слова: перипартальная кардиомиопатия, сердечная недостаточность, лечение, бромокриптин.

Перипартальная кардиомиопатия (ПКМП) – редкая форма сердечной недостаточности (СН), встречающаяся в 1 случае из 3–4 тыс. нормальных родоразрешений. Согласно определению экспертов рабочей группы по изучению ПКМП Ассоциации по СН Европейского общества кардиологов (ESC), «перипартальная кардиомиопатия является идиопатической кардиомиопатией, представленной СН вследствие систолической дисфункции левого желудочка (ЛЖ), развившейся к концу беременности или в течение нескольких месяцев после родов». Диагноз ПКМП устанавливают методом исключения других причин СН. При ПКМП ЛЖ может быть не расширен, однако фракция выброса (ФВ) практически всегда ниже 45 % [26]. Но следует отметить, что сроки развития ПКМП на сегодняшний день не имеют жестких рамок. Согласно Demakis J. G. и соавт. [5], болезнь чаще всего

© Копица Н. П., Исаева А. С., Родионова Ю. В., Титаренко Н. В., 2019

манифестирует в первые недели после родов, хотя может себя проявлять и задолго до них.

Большинство пациенток с диагностированной ПКМП не сталкивались ранее с сердечными заболеваниями. Причину развития болезни идентифицировать очень сложно. Сердечная недостаточность при ПКМП может носить временный характер, однако иногда она может приобретать тяжелое течение и угрожать жизни.

Распространенность ПКМП широко варьирует, что, вероятно, связано с социально-экономическими и генетическими факторами, и составляет от 1 случая на 299 новорожденных на Гаити, что может быть связано с расовой принадлежностью. Согласно эпидемиологическим данным, ПКМП чаще встречается у чернокожих женщин, к тому же с более тяжелым течением. Так, в ходе обследования населения в штате Северная Каролина (США) в 2003 году заболеваемость ПКМП у чернокожих женщин была в 4 раза выше, чем у женщин европеоидной расы (1 : 1087 против 1 : 4266). Уровень смертности в течение 5 лет наблюдения был также в 4 раза выше (24 против 6 %). В ходе одноцентрового исследования случай-контроль в Джорджии и Теннесси (США) было обнаружено 16-кратное увеличение заболеваемости ПКМП у негроидных женщин по сравнению с женщинами европеоидной расы [26].

Хотя вирусные, аутоиммунные и идиопатические факторы могут быть предрасполагающими, этиология этого состояния окончательно не выяснена. Ученые полагают, что развитие данного типа кардиомиопатии может быть связано с особенностями питания беременных, образа жизни, медицинских условий или с генетическими факторами. Считают, что ПКМП является следствием несбалансированного оксидативного стресса, который приводит к протеолитическому разрушению пролактина с образованием проапоптотических фрагментов и сильного ангиостатического фактора.

Первое описание СН, развившейся во время беременности, относится к середине XIX века. В 30-х г. XX в. опубликованы две серии случаев ассоциированной с беременностью СН, которые были названы «postpartal heart failure». Возникновение без определенной причины кардиомегалии и застойной СН после родов у ранее здоровых женщин было впервые описано Германом и Кингом в 1930 году.

В 1971 году Demakis J. и соавт. предложили первые диагностические критерии ПКМП, которые включали развитие СН на последнем месяце беременности или в течение 5 месяцев после родов при отсутствии выявленной причины раннее диагностированной патологии сердца [5]. В 1997 году Hibbard J. и соавт. предложили дополнительный эхокардиографический критерий: снижение ФВ ЛЖ менее 45 %, фракции укорочения (ФУ) – менее 30 % или их сочетание. Проведенные исследования позволили сформулировать новую патогенетическую тео-

рию, согласно которой выделенный из гипофиза к концу беременности пролактин в условиях повышенного окислительного стресса в миокарде при участии катепсина D протеолитически расщепляется на низкомолекулярный фрагмент весом 16 кДа. Это приводит к повышенной экспрессии микроРНК-146а в эндотелиальных клетках, что обеспечивает антиангиогенное и проапоптическое действие [13]. На основании данной теории были предложены биомаркеры (NT-proBNP, ADMA, Cathepsin D) и новые терапевтические мишени ПКМП. Подтверждают эту теорию данные, демонстрирующие благоприятное влияние присоединения бромокриптина, вызывающего фармакологическое ингибирование пролактина, на стандартную терапию СН при ПКМП. К факторам риска развития перипартальной КМП относят многоплодную беременность, артериальную гипертензию и преэклампсию, длительное лечение агонистами β-адренорецепторов, курение, принадлежность к негроидной расе [14, 15, 26, 27].

Современные диагностические критерии ПКМП включают:

– возникновение симптомов СН в последний месяц беременности или первые 5 месяцев после родов;

– отсутствие другой выявленной причины для развития СН;

– отсутствие распознанного сердечного заболевания до последнего месяца беременности;

– эхокардиографические критерии: ФВ ЛЖ менее 45 % и/или ФУ менее 30 %, конечный диастолический размер (КДР) ЛЖ > 2,7 см/м^2.

Выделяют формы с дилатацией и без дилатации полости ЛЖ, однако снижение ФВ является обязательным для постановки диагноза.

Обязательным условием для диагностики является использование эхокардиографии (ЭхоКГ), которая позволяет установить наличие и степень систолической дисфункции ЛЖ и одновременно исключить другие причины СН [17]. Сейчас актуальным становится введение магнитно-резонансной томографии (МРТ) в диагностике ПКМП. В 2015 году в Германии провели исследование 34 пациенток с ПКМП, у которых кроме ЛЖ дисфункции (ФВ ЛЖ 29,7 ± 12,8 %) и дилатации (у 91 %) наблюдались (у 35 %) правожелудочковая дисфункция (ФВ ПЖ 42,9 ± 13,9 %) и дилатация ПЖ (у 24 %) [12].

Количество публикаций, посвященных роли биомаркеров в диагностике и оценке течения ПКМП, ограничено. Haghikia A. и соавт. провели обследование 106 новых диагностированных случаев у пациенток с ПКМП и измеряли концентрацию Т-тропонина в течение 2 недель от начала заболевания. Они обнаружили, что начальная концентрация Т-тропонина (> 0,04 ng/ml) при левожелудочковой дисфункции была повышена [11]. Fett J. D. и соавт. показали, что NT-proBNP и уровень С-реактивного белка повышаются у пациенток с острой ПКМП [7]. Forster O. и соавт. указали, что уровень С-реактивного белка был одинаковым у пациенток с полным выздоровлением

и невыздоровевшими, а средний показатель NT-proBNP в сыворотке крови был незначительно повышен у невыздоровевших [8].

Сердечная недостаточность при ПКМП может развиться очень быстро, поэтому следует выполнять рекомендации по лечению острой СН [24].

Опубликованы сообщения о хорошем клиническом эффекте с нормализацией систолической функции ЛЖ при использовании бромокриптина [6, 16, 19], угнетающего секрецию пролактина за счет связывания с дофаминовыми рецепторами и плейотропных эффектов. В частности, ранее было отмечено его положительное влияние на артериальное давление (АД), сосудистое сопротивление и сывороточные уровни норадреналина [26]. Кроме того, показано, что бромокриптин увеличивает ударный объем (УО) и уменьшает давление наполнения ЛЖ. По результатам многочисленных сообщений показано, что терапия бромокриптином является эффективным и перспективным методом лечения больных с ПКМП [10, 26, 28]. В исследовании Haghikia A. et al. получены убедительные результаты, свидетельствующие, что лечение бромокриптином в комбинации с традиционной терапией СН (β-АБ, ингибиторы ангиотензинпревращающего фермента (иАПФ), блокаторами рецепторов ангиотензина II) сопровождалось значительным улучшением состояния больных и параметров гемодинамики [10].

Для подтверждения изложенных выше данных представляем клинический случай из нашей практики. Пациентка Е., 46 лет, была переведена из ГУ «Института общей и неотложной хирургии имени В. Т. Зайцева НАМН Украины» в отделение интенсивной терапии ГУ «Института терапии имени Л. Т. Малой НАМНУ» 04.10.2018 г. с диагнозом: Некоронарогенное поражение миокарда. Послеродовая кардиомиопатия? Феномен Такоцубо? Острая левожелудочковая недостаточность (ОЛЖН). Отек легких (01.10.2018 г.). СН II А ст. Правосторонняя нижнедолевая пневмония. Состояние после планового кесарева сечения (01.10.2018 г.). Анемия.

Заболела остро 01.10.2018 г., когда в раннем послеоперационном периоде (плановое кесарево сечение) развилась острая сердечная недостаточность (ОСН). Из анамнеза известно, что у пациентки вторая беременность, которая протекала на фоне повышения АД до 130/90 мм рт. ст. (рабочее 90/60 мм рт. ст.) с выраженным отечным синдромом.

При поступлении в отделение реанимации ГУ «Институт общей и неотложной хирургии имени В. Т. Зайцева НАМН Украины» состояние было крайне тяжелым, пациентка находилась в положение полусидя. Кожные покровы бледные, холодные, цианотичные. Выраженное диспноэ. Частота дыхательных движений (ЧДД) – 34 в минуту. SPO_2 – 75 %. Аускультативно в легких множество влажных хрипов, резко ос-

лабленное в нижних отделах справа. Тоны сердца глухие, ритмичные, учащены. Частота сердечных сокращений (ЧСС) – 140 ударов в минуту. Артериальное давление – 70/40 мм рт. ст. Печень и селезенка не пальпируются. Симптом Пастернацкого отрицательный с обеих сторон. Пастозность голеней и стоп.

Результаты электрокардиографии (ЭКГ): ритм синусовый, правильный, ускоренный, признаки очагово-некротических поражений миокарда в переднеперегородочных и верхушечнобоковых отделах ЛЖ (рисунок 1).

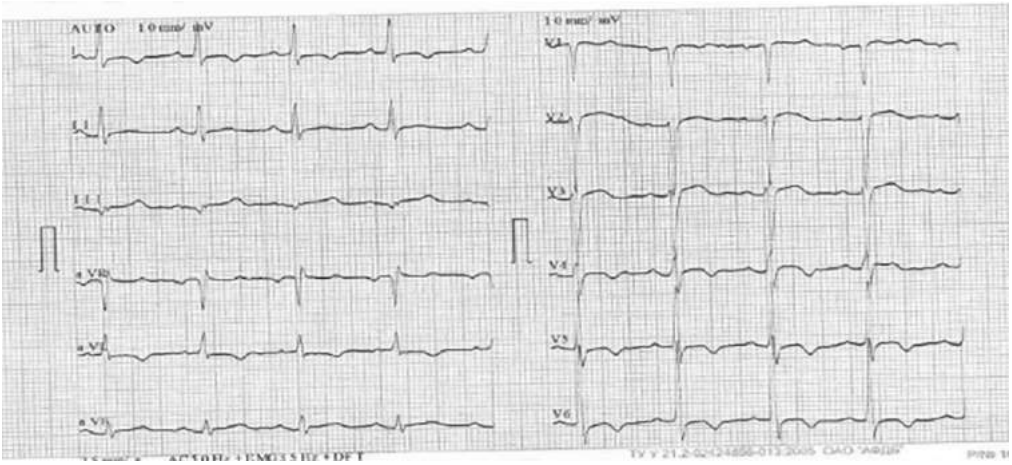

Рисунок 1. ЭКГ больной Е., 46 лет, на момент поступления

Ультразвуковое исследование (УЗИ) сердца (02.10.2018 г.): диаметр аорты 2,3 см, градиент давления 5,0 мм рт. ст., КДР – 5,4 см, конечный систолический размер (КСР) – 3,2 см, толщина межжелудочковой перегородки (ТМЖП) – 1,0 см, толщина задней стенки левого желудочка (ТЗСЛЖ) – 1,0 см, размер левого предсердия (ЛП) – 3,2 см, правого предсердия (ПП) – 3,8 см, легочная гипертензия до 22 мм рт. ст. ФВ – 37 %, систолическое давление в ПЖ 24 мм рт. ст. Заключение: гипокинез верхушечных сегментов ЛЖ, снижение сократимости миокарда ЛЖ.

УЗИ сосудов нижних конечностей 08.10.2018 г.: бедренные, подколенные вены проходимы с обеих сторон, сжимаемы.

Продольный стрейн в 4-камерной позиции – 15,8 %, в 3-камерной – 12,56 %, в 2-камерной – 9,4 %, более снижен в сегментах задней стенки и боковой. Глобальный продольный стрейн – 12,59 %.

Глобальный продольный стрейн – 9,16 % (нормальные значения – 19–20 %), наиболее снижен в сегментах верхушки, задней стенки (рисунок 2).

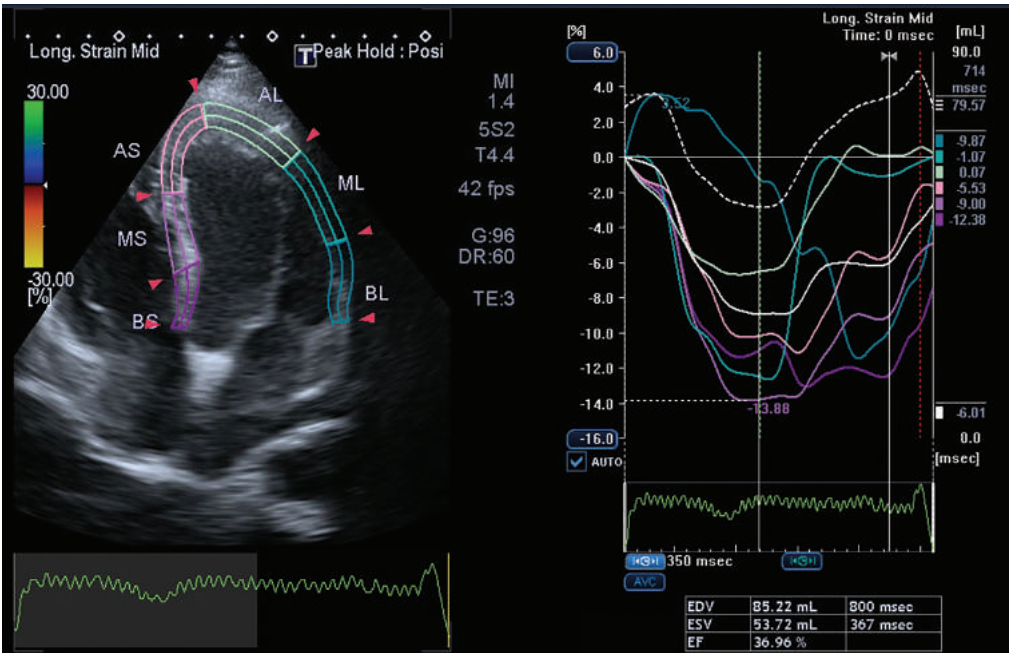

Рисунок 2. Кривые продольного стрейна в апикальной четырехкамерной позиции

Выполнена коронаровентрикулография – коронарные артерии ангиографически интактны. Конечное диастолическое давление – 21 мл рт. ст. Снижение сократимости ЛЖ.

При поступлении в связи с выраженной дыхательной недостаточностью больная была переведена на искусственную вентиляцию легких. Проводимая терапия: добутамин, фуросемид, низкомолекулярный гепарин, оксигенотерапия, антибиотикотерапия.

Лабораторные методы исследования.

Клинический анализ крови 03.10.2018 г.: гемоглобин 103 г/л, эритроциты – 3,65 х 10^{12}/л, лейкоциты 9,8 х 10^{9}/л, палочкоядерные – 8 %, сегментоядерные – 70 %, моноциты – 2 %, лимфоциты – 14 %, тромбоциты – 278 х 10^{9}/л, скорость оседания эритроцитов (СОЭ) – 53 мм/ч.

Биохимический анализ крови 03.10.2018 г.: глюкоза – 4,97 ммоль/л, мочевина – 6,4 ммоль/л, креатинин – 64 мкмоль/л; аспартатаминотрансфераза (АСТ) – 409 Е/л, аланинаминотрансфераза (АЛТ) – 426 Е/л, билирубин общий – 9,0 ммоль/л: билирубин прямой – 2,0 ммоль/л, билирубин непрямой – 7,0 ммоль/л, щелочная фосфатаза – 183 Е/л, амилаза – 281 Е/л, С-реактивный белок – 28 мг/л, мочевая кислота – 254 мкмоль/л, общий белок – 49 г/л, гамма-глутаминтранспептидаза – 32,2 Е/л, протромбиновое время – 13,4 с, международное нормализованное отношение – 1,10, фибриноген – 5,42 г/л.

D-димер 10.10.2018 г. – 3,54 (при норме до 0,5 мкг FEU/мл).

Тропонин I (Тн) – 40 нг/мл (норма до 0,5 нг/мл).

NT-proBNP – 930 пг/мл (норма до 125 пг/мл).

В данном клиническом случае проводилась дифференциальная диагностика ПКМП с острым коронарным синдромом (ОКС) (инфаркт миокарда), кардиомиопатией Такоцубо и миокардитом.

Частота ОКС оставляет 3-6 случаев на 100 тыс. беременных. Диагностические критерии ОКС у беременных соответствуют общепринятым: болевой синдром в грудной клетке, изменения на ЭКГ и наличие биохимических маркеров некроза миокарда. Необходимо иметь в виду, что наличие отрицательного зубца Т на ЭКГ часто отмечается при беременности и не связано с ишемической болезнью сердца (ИБС), но увеличение содержания тропонина Т является маркером ОКС. Этиология ИБС при беременности отличается от таковой в общей популяции. В основе большинства случаев ИБС лежат не атеросклеротические механизмы, в том числе спонтанная диссекция коронарной артерии (КА), ассоциированная с беременностью (43 %), нормальные коронарные артерии по данным ангиографии (18 %) и коронарный тромбоз (17 %) [11, 25, 30].

Связанный со спонтанной диссекцией КА, ОИМ встречается чаще всего на поздних сроках беременности или в раннем послеродовом периоде и преимущественно локализуется в левой коронарной артерии, часто с вовлечением нескольких артерий [1, 3]. Факторы, потенциально связанные с беременностью, включают изменяющиеся уровни эстрогена / прогестерона, приводящие к структурным изменениям в коронарном сосудистом русле, предсуществующую фиброзно-мышечную дисплазию или заболевания соединительной ткани, а также увеличение напряжения сдвига в КА, ассоциированное с родами [1, 25]. Механизмы возникновения ОИМ без обструкции коронарных артерий остаются до сих пор неясными и включают кратковременный коронарный спазм (повышенная сосудистая реактивность и/или применение производных спорыньи), отражают ограничения этой диагностической методики [1, 29]. Коронарный тромбоз в отсутствие атеросклеротического поражения, скорее всего, обусловлен гиперкоагуляцией, характерной для беременности [9], и может быть результатом парадоксальной эмболии [23].

У нашей больной были интактные КА, зона поражения охватывала несколько коронарных сосудов, это позволило нам исключить диагноз ОИМ.

Для кардиомиопатии Такоцубо характерны следующие диагностические критерии [22]:

1. Переходные аномалии движения региональной стенки миокарда ЛЖ или ПЖ, которым часто, но не всегда, предшествует стрессовый триггер (эмоциональный или физический).

2. Региональные нарушения обычно выходят за бассейн кровоснабжения одной коронарной артерии и часто проявляются циркулярной дисфункцией вовлеченного сегмента ЛЖ.

3. Отсутствие причины атеросклеротической болезни коронарных артерий, включая острый разрыв бляшки, тромбообразования и коронарную диссекцию или другие патологические состояния для объяснения картины временной дисфункции ЛЖ (например, гипертрофическая кардиомиопатия, вирусный миокардит).

4. Новые и обратимые аномалии ЭКГ (подъем сегмента ST, депрессия ST, блокада левой ножки пучка Гиса, инверсия Т-волны и/или пролонгация QTc) во время острой фазы (3 месяца).

5. Значительно повышен сывороточный натрийуретический пептид (BNP или NT-proBNP) во время острой фазы.

6. Положительное или относительно небольшое повышение Тн (несоответствие между уровнем Тн и количеством дисфункционального миокарда).

7. Восстановление систолической функции желудочков при визуализации сердца после 3-6 месяцев.

В нашем случае был высокий уровень Тн, что более характерно для ПКМП, и относительно невысокий уровень NT-proBNP, отсутствие характерного поражения по данным УЗИ.

Миокардит ранее считали одной из причин ПКМП. Самая высокая встречаемость миокардита при ПКМП (78 %) была отмечена Midei M. G. et al. [20]. В то же время воспалительные инфильтраты выявляли при биопсии и в контрольной группе, поэтому важно изучать другие причины ПКМП [7].

Поскольку симптоматика миокардита является полиморфной, целевая группа ESC 2013 года ввела строгие критерии клинически подозреваемого миокардита, а именно:

– нет ангиографического стеноза КА ≥ 50 %;

– неишемический рисунок при МРТ сердца.

Диагноз миокардита и его специфических этиопатогенетических форм может быть определен только при эндомиокардиальной биопсии (гистология, иммуногистология, инфекционные агенты с помощью полимеразной цепной реакции).

Данные диагностические исследования не проводились из-за отсутствия возможностей нашей клиники. Отсутствие характерных для ПКМП факторов риска, клинических признаков воспаления, четкая связь с беременностью, хороший ответ на терапию бромокриптином позволили нам установить диагноз ПКМП.

Таким образом, учитывая диагностические критерии, снижение сократимости ЛЖ с расширением всех полостей, возраст, курение, наличие преэклампсии, повторную беременность, анемию у пациентки без предшествующей патологии сердца, был установлен диа-

гноз: послеродовая (роды 01.10.2018 г.) кардиомиопатия. СН II А ст., III функциональный класс со сниженной систолической функцией ЛЖ (ФВ 37 %). ОЛЖН – отек легких (01.10.2018 г.). Состояние после кесарева сечения (01.10.2018 г.). Анемия. Токсический гепатит.

В динамике было проведено УЗИ сердца 14.10.2018 г. – сократительная функция ЛЖ по методу Симпсона 44 %. 18.10.2018 г. сократительная функция ЛЖ по методу Симпсона – 44,7 %, сохраняется гипокинез базальных отделов передней стенки.

Терапию проводили в соответствии с рекомендациями по лечению острой и хронической СН [18]: аспирин кардио, фуросемид, эноксапарин, карведилол, бромокриптин, эплеренон, эналаприл, ивабрадин, пантопразол, цефтриаксон, адеметионин (рисунок 3).

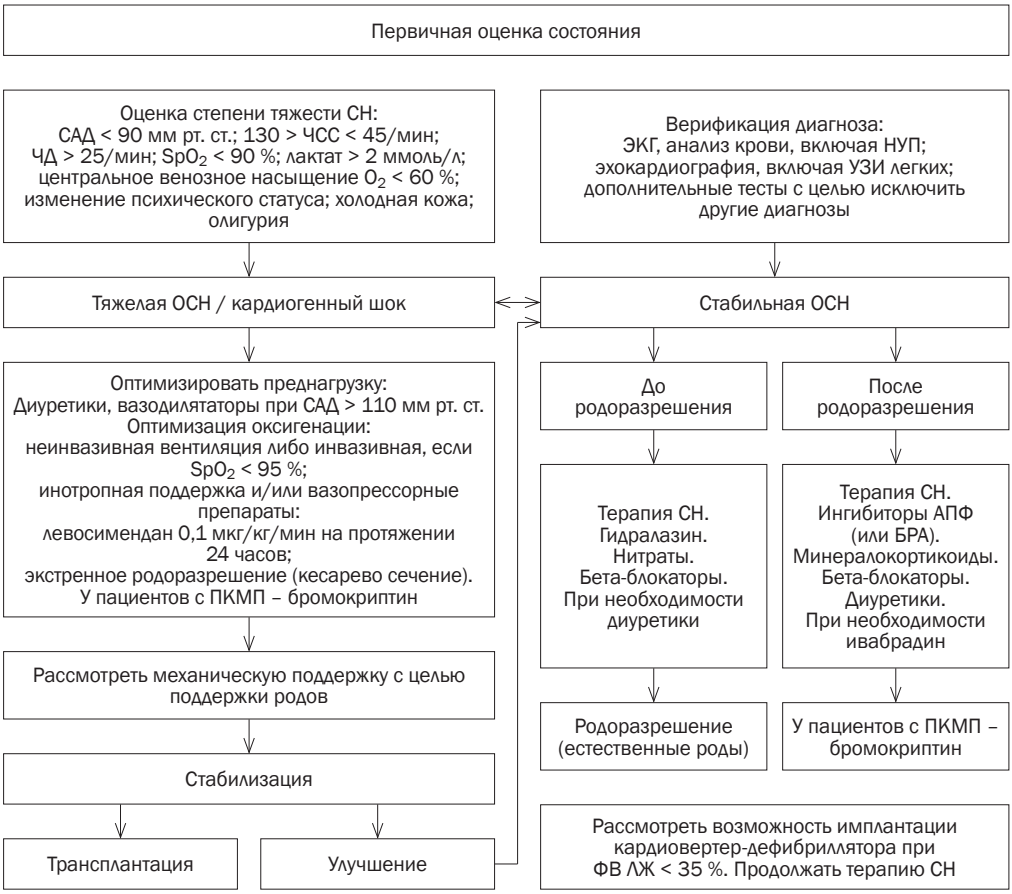

Рисунок 3. Лечение ОСН во время/после беременности (модифицировано Bauersachs J., et al. [4]

Примечание. НУП – натрийуретический пептид, САД – систолическое артериальное давление.

Лечение ПКМП основано на клиническом опыте и экстраполяции данных о лечении других форм систолической СН и сфокусировано на контроле состояния объема, нейтрализации неадаптивных нейрогормональных реакций и предотвращении тромбоэмболических и аритмических осложнений [16, 24]. При использовании мочегонных препаратов необходимо соблюдать осторожность, назначая эти медикаменты перед самими родами во избежание гипотонии и нарушения перфузии матки. Ингибиторы ангиотензинпревращающего фермента или блокаторы рецепторов ангиотензина II могут использоваться после, но противопоказаны перед родами. Вместо этого в предродовой период может использоваться комбинация органических нитратов и гидралазина. Лечение β-блокаторами (предпочтительно селективными β1-адреноблокаторами) безопасно во время беременности и может рассматриваться в качестве медикаментозной терапии. Хотя следует помнить о фетальной брадикардии, а также о возможном развитии синдрома задержки плода из-за длительного приема препаратов этой группы [3].

На фоне проводимого лечения состояние больной стабилизировалось, АД в пределах 100/60 мм рт. ст., увеличилась толерантность к физическим нагрузкам.

Из-за отсутствия долгосрочных данных о наблюдении женщин с ПКМП остается без ответа важный вопрос, касающийся решения о прекращении долгосрочного лечения молодых и здоровых женщин: можно ли считать выздоровление полным после перенесенной ПКМП? В одном из исследований с участием 15 пациенток с полным восстановлением ФВ ЛЖ, которые прекратили прием иАПФ или β-адреноблокаторов, не сообщалось об ухудшении функции ЛЖ на протяжении 2 лет наблюдения [2]. Ограниченные данные, полученные при анализе изображений МРТ, не обнаруживали стойкого повреждения миокарда у женщин с ПКМП [12, 21]. С другой стороны, раннее ЭхоКГ-исследование женщин с восстановленной функцией ЛЖ продемонстрировало снижение сократительного резерва в ответ на применение добутамина [11], что указывает на наличие стойкой субклинической дисфункции. Кроме того, как обсуждалось выше, женщины с восстановленной ФВ ЛЖ остаются пациентками высокого риска рецидива, сопряженного с последующими беременностями.

Совокупно эти данные свидетельствуют о том, что восстановление клеток и молекул может значительно отставать от ЭхоКГ-восстановления. Разумный подход к прекращению приема препаратов у женщин при полном восстановлении функции ЛЖ предполагает наблюдение на протяжении нескольких месяцев после восстановления функции ЛЖ с последующей отменой лекарств по одному, а также обеспечение тщательного клинического и ЭхоКГ-мониторинга во

время процесса отмены медикаментозной терапии, за которым следует ежегодная оценка функции ЛЖ.

Проанализировав приведенный клинический случай, у нас возникло несколько закономерных вопросов. Является ли типичным описанное течение ПКМП? Наблюдаются ли изменения в понимании патогенеза, диагностики и лечении ПКМП? В современной клинической практике ПКМП – это диагноз исключения?

Несмотря на огромный прогресс, который был достигнут за последние несколько лет в понимании ПКМП как клинически, так и механически, все равно еще не существует четкого алгоритма ведения таких пациентов.

Данный клинический случай показывает, что своевременная диагностика, комплексное обследование является важным методом диагностики перипартальной кардиомиопатии. Больная была выписана для амбулаторного лечения под наблюдением врача по месту жительства.

Применение бромокриптина – супрессора секреции пролактина – является важным специфическим моментом в терапии перипартальной кардиомиопатии.

Копиця М. П., д-р. мед. наук, професор, завідувач відділу профілактики та лікування невідкладних станів

Ісаєва А. С., д-р. мед. наук, завідувач відділу комплексного зниження ризику хронічних неінфекційних захворювань

Родіонова Ю. В., канд. мед. наук, науковий співробітник відділу профілактики та лікування невідкладних станів

Титаренко Н. В., канд. мед. наук, науковий співробітник відділу профілактики та лікування невідкладних станів

ДУ «Національний інститут терапії імені Л. Т. Малої Національної академії медичних наук України», м. Харків, Україна

Перипартальна кардіоміопатія: труднощі діагностики

Резюме. У статті наведені сучасні уявлення про відносно рідкісне життєзагрожуюче ураження серця – перипартальну кардіоміопатію, яка розвивається наприкінці вагітності або протягом декількох місяців після пологів. Наведено епідеміологічні дані, патогенетичні механізми, особливості клінічної картини та критерії діагностики захворювання. Особливу увагу приділено останнім рекомендаціям щодо лікування хворих з цією патологією, включно із застосуванням супресора секреції пролактину – бромокриптину.

Ключові слова: перипартальна кардіоміопатія, серцева недостатність, лікування, бромокриптин.

Kopytsya M. P.[1], Isayeva A. S.[2], Rodionova J. V.[1], Tytarenko N. V.[1]
[1]Department of Prevention and Treatment of Emergency Conditions, L.T. Malaya Therapy National Institute of the National Academy of Medical Sciences of Ukraine, Kharkiv, Ukraine
[2]Department of Comprehensive Risk Reduction for Chronic Non-Communicable Diseases, L.T. Malaya Therapy National Institute of the National Academy of Medical Sciences of Ukraine, Kharkiv, Ukraine

Peripartum Cardiomyopathy: Diagnostic Difficulties

Abstract. The paper describes modern outlooks on peripartum cardiomyopathy (PPCM), a relatively rare and life-threatening heart disease which occurs at the end of pregnancy or within few months after delivery. Epidemiological data, pathogenetic mechanisms, clinical features and diagnostic criteria of the disease are presented.
According to the definition by the European Society of Cardiology (ESC) Heart Failure Association Working Group on PPCM, "peripartum cardiomyopathy is an idiopathic cardiomyopathy that presents with heart failure secondary to left ventricular (LV) systolic dysfunction toward the end of pregnancy or in the months after delivery". PPCM is diagnosed by exclusion of other causes of heart failure. In PPCM, left ventricle may be not expanded, however, ejection fraction is usually lower than 45%.
Risk factors for the development of PPCM include multiple pregnancy, hypertension and preeclampsia, long-term treatment with β-adrenoreceptor agonists, smoking, black race.
The paper is a clinical case report. The patient E., a 46-year-old woman, was admitted to the hospital with an unclear diagnosis for its verification: non-coronarogenic myocardial damage. Postpartum cardiomyopathy? Takotsubo phenomenon? Acute left ventricular (LV) failure? The differential diagnosis of peripartum cardiomyopathy, acute coronary syndrome (ACS) (myocardial infarction), Takotsubo cardiomyopathy, and myocarditis is described in the paper.
Particular attention is paid to the latest treatment recommendations for the patients with this abnormality, including the use of a prolactin secretion suppressor, bromocriptine.
Keywords: peripartum cardiomyopathy, heart failure, treatment, bromocriptine.

СПИСОК ИСПОЛЬЗОВАННЫХ ИСТОЧНИКОВ
REFERENCES

1. Alfonso F, Paulo M, Lennie V, Dutary J, Bernardo E, Jiménez-Quevedo P, et al. Spontaneous coronary artery dissection: Long-term follow-up of a large series of patients prospectively managed with a «conservative» therapeutic strategy. JACC Cardiovasc Interv 2012;5:1062–70. https://doi.org/10.1016/j.jcin.2012.06.014
2. Amos AM, Jaber WA, Russell SD. Improved outcomes in peripartum cardiomyopathy with contemporary. Am. Heart J. 2006;152:509–13. https://doi.org/10.1016/j.ahj.2006.02.008
3. Arany Z, Elkayam U. Peripartum Cardiomyopathy. Circulation. 2016;133:1397–409. https://doi.org/10.1161/CIRCULATIONAHA.115.020491
4. Bauersachs J, Arrigo M, Hilfiker-Kleiner D, Veltmann C, Coats AJ, Crespo-Leiro MG, et al. Current management of patients with severe acute peripartum cardiomyopathy: practical guidance from the

Heart Failure Association of the European Society of Cardiology Study Group on peripartum cardiomyopathy. Eur J Heart Fail. 2016 Sep;18(9):1096–105. https://doi.org/10.1002/ejhf.586
5. Demakis JG, Rahimtoola SH. Peripartum cardiomyopathy. Circulation. 1971;44:964–8. https://doi.org/10.1161/01.cir.44.5.964
6. Elkayam U, Goland S. Bromocriptine for the treatment of peripartum cardiomyopathy. Circulation. 2010;121:1463–4. https://doi.org/10.1161/CIR.0b013e3181db2f07
7. Fett JD. Viral particles in endomyocardial biopsy tissue from peripartum cardiomyopathy patients. Am J Obstet Gynecol. 2006;195(1):330–1; author reply 331–2. https://doi.org/10.1016/j.ajog.2005.10.810
8. Forster O, Hilker-Kleiner D, Ansari AA, Libhaber E, Tshani W, et al. Reversal of IFN-gamma, oxLDL and prolactin serum levels correlate with clinical improvement in patients with peripartum cardiomyopathy. Eur J Heart Fail. 2008;10:861–8. https://doi.org/10.1016/j.ejheart.2008.07.005
9. Goland S, Elkayam U. Anticoagulation in pregnancy. Cardiol Clin 2012;30:395–405. https://doi.org/10.1016/j.ccl.2012.05.003
10. Haghikia A, Podewski E, Libhaber E, Fischer D, Roentgen P, et al. Phenotyping and outcome on contemporary management in a German cohort of patients with peripartum cardiomyopathy. Basic. Res. Cardiol. 2013;108(4):366. https://doi.org/10.1007/s00395-013-0366-9
11. Haghikia A, Kaya Z, Schwab J, Westenfeld R, Ehlermann P, Bachelier K, et al. Evidence of autoantibodies against cardiac troponin I and sarcomeric myosin in peripartum cardiomyopathy. Basic Research in Cardiology. 2015;110:60. https://doi.org/10.1007/s00395-015-0517-2
12. Haghikia A, Röntgen P, Vogel-Claussen J, Hilfiker-Kleiner D, Bauersachs J. Characterization of peripartum cardiomyopathy by cardiovascular magnetic resonance imaging. Journal of Cardiovascular Magnetic Resonance. 2015;17(1):46. https://doi.org/10.1186/1532-429X-17-S1-Q46
13. Halkein J, Tabruyn SP, Ricke-Hoch M, Haghikia A, Nguyen NQ, Scherr M, et al. MicroRNA-146a is a therapeutic target and biomarker for peripartum cardiomyopathy. J Clin Invest 2013;123:2143–54. https://doi.org/10.1172/JCI64365. Epub 2013 Apr 24
14. Hilfiker-Kleiner D, Haghikia A, Nonhoff J, Bauersachs J. Peripartum cardiomyopathy: Current management and future perspectives. Eur Heart J. 2015;36:1090–7. https://doi.org/10.1093/eurheartj/ehv009
15. Hilfiker-Kleiner D, Sliwa K. Pathophysiology and epidemiology of peripartum cardiomyopathy. Nat Rev Cardiol. 2014;11:364–70. https://doi.org/10.1038/nrcardio.2014.37
16. Honigberg MC, Givertz MM. Arrhythmias in peripartum cardiomyopathy. Card Electrophysiol Clin. 2015;7:309–17. https://doi.org/10.1016/j.ccep.2015.03.010
17. Karaye KM, Henein MY. Peripartum cardiomyopathy: a review article. Int J Cardiol. 2013 Mar 20; 164(1):33–8. https://doi.org/10.1016/j.ijcard.2011.11.069
18. McMurray JJ, Adamopoulos S, Anker SD, Auricchio A, Böhm M, Dickstein K, et al. ESC Guidelines for the diagnosis and treatment of acute and chronic heart failure 2012: The Task Force for the Diagnosis and Treatment of Acute and Chronic Heart Failure 2012 of the European Society of Cardiology. Developed in collaboration with the Heart Failure Association (HFA) of the ESC. Eur J Heart Fail. 2012; 14(8):803–69. https://doi.org/10.1093/eurheartj/ehs104
19. Meyer GP, Labidi S, Podewski E, Sliwa K, Drexler H, Hilfiker-Kleiner D. Bromocriptine treatment associated with recovery from peripartum cardiomyopathy in siblings: two case reports. J. Med. Case Reports. 2010;4:80. https://doi.org/10.1186/1752- 1947-4-80
20. Midei MG, DeMent SH, Feldman AM, Hutchins GM, Baughman KL. Peripartum myocarditis and cardiomyopathy. Circulation. 1990;81(3):922–8. https://doi.org/10.1161/01.cir.81.3.922

21. Mouquet F, Lions C, de Groote P, Bouabdallaoui N, Willoteaux S, Dagorn J, et al. Characterisation of peripartum cardiomyopathy by cardiac magnetic resonance imaging. Eur Radiol. 2008;18(12):2765–9. https://doi.org/10.1007/s00330-008-1067-x
22. Murakami T, Yoshikawa T, Maekawa Y, Ueda T, Isogai T, Konishi Y, et al. Gender differences in patients with takotsubo cardiomyopathy: multi-center registry from Tokyo CCU network. Eur Heart J. 2013;34(suppl 1):P2981. https://doi.org/10.1093/eurheartj/eht309.P2981
23. Patten IS, Rana S, Shahul S, Rowe GC, Jang C, Liu L, et al. Cardiac angiogenic imbalance leads to peri-partum cardiomyopathy. Nature. 2012;485:333–8. https://doi.org/10.1038/nature11040
24. Ponikowski P, Voors AA, Anker SD, Bueno H, John G, Coats AJS, et al. 2016 ESC Guidelines for the diagnosis and treatment of acute and chronic heart failure. European Heart Journal. 2016;37:2129–2200. https://doi.org/1010.1093/eurheartj/ehw128
25. Saw J, Ricci D, Starovoytov A, Fox R, Buller CE. Spontaneous coronary artery dissection: Prevalence of predisposing conditions including fibromuscular dysplasia in a tertiary center cohort. JACC Cardiovasc Interv. 2013;6:44–52. https://doi.org/10.1016/j.jcin.2012.08.017
26. Sliwa K, Hilfiker-Kleiner D, Petrie MC, Mebazaa A, Pieske B, Buchmann E, et al. Current state of knowledge on aetiology, diagnosis, management, and therapy of peripartum cardiomyopathy: a position statement from the Heart Failure Association of the European Society of Cardiology Working Group on peripartum cardiomyopathy. Eur J Heart Fail. 2010 Aug;12(8):767–78. https://doi.org/10.1093/eurjhf/hfq120
27. Sliwa K, Fett J, Elkayam U. Peripartum cardiomyopathy. Lancet. 2006 Aug 19;368(9536):687–93. https://doi.org/10.1016/S0140-6736(06)69253-2
28. Sliwa K, Mebazaa A, Hilfiker-Kleiner D, Petrie MC, Maggioni AP, Laroche C, et al. Clinical characteristics of patients from the worldwide registry on peripartum cardiomyopathy (PPCM): EURObservational Research Programme in conjunction with the Heart Failure Association of the European Society of Cardiology Study Group on PPCM. Eur J Heart Fail. 2017;19(9):1131–41. https://doi.org/10.1002/ejhf.780
29. Tweet MS, Gulati R, Williamson EE, Vrtiska TJ, Hayes SN. Multimodality imaging for spontaneous coronary artery dissection in women. JACC Cardiovasc Imaging 2016;9:436–50. https://doi.org/10.1016/j.jcmg.2016.01.009
30. Vijayaraghavan R, Verma S, Gupta N, Saw J. Pregnancy-related spontaneous coronary artery dissection. Circulation. 2014;130:1915–20. https://doi.org/10.1161/CIRCULATIONAHA.114.011422

Стаття надійшла в редакцію 04.09.2019 р.