

УДК 615.262.2:616-001.17

Д.А. Зубов<sup>1,2\*</sup>, Р.Г. Васильев<sup>1,2</sup>, А.Е. Родниченко<sup>1,2</sup>, П.П. Клименко<sup>3</sup>, Л.И. Остапченко<sup>4</sup>

## Применение дермального эквивалента для ускорения заживления термических поражений кожи (экспериментальное исследование)<sup>#</sup>

UDC 615.262.2:616-001.17

D.A. Zubov<sup>1,2\*</sup>, R.G. Vasyliiev<sup>1,2</sup>, A.Ye. Rodnichenko<sup>1,2</sup>, P.P. Klymenko<sup>3</sup>, L.I. Ostapchenko<sup>4</sup>

## Application of Dermal Equivalent Accelerates the Healing of Thermal Injuries (Experimental Study)<sup>#</sup>

**Ключевые слова:** дермальный эквивалент, мультипотентные мезенхимальные стромальные клетки, коллаген, фибрин, термические поражения кожи.

**Ключові слова:** дермальний еквівалент, мультипотентні мезенхімальні стромальні клітини, колаген, фібрин, термічні ураження шкіри.

**Key words:** dermal equivalent, multipotent mesenchymal stromal cells, collagen, fibrin, skin thermal injuries.

Впервые на территории СНГ дермальный эквивалент (ДЭ) на основе гидрогелей различной природы начали применять в клинической практике в Институте хирургии им. А.В. Вишневского РАМН (г. Москва) [2, 3], и в ГУ «Институт неотложной и восстановительной хирургии им. В.К. Гусака НАМН Украины» (г. Донецк) [1, 4]. В качестве клеточного компонента данных ДЭ использовали культивированные фетальные фибробласты человека (полученные из абортивных тканей) в коллагеновом гидрогеле. Однако в настоящее время во всем мире, в том числе в Украине и России, возникают непреодолимые юридические, биоэтические и религиозные препятствия относительно применения абортивного материала для лечения человека. В связи с этим исследователи направляют свои усилия на разработку клеточных препаратов донорского происхождения из тканей взрослого организма, готовых к немедленному применению – так называемых продуктов «off-the-shelf». Примером такого продукта является препарат Prochymal<sup>®</sup> («Osiris Therapeutics Inc.», США) на основе культивированных аллогенных мультипотентных мезенхимальных стромальных клеток (аллоММСК), который получают из костного мозга взрослых доноров и применяют

For the first time in the CIS, dermal equivalent (DE) based on hydrogels of different nature was clinically applied at the A.V. Vishnevskiy Institute of Surgery (Moscow, Russia) [2, 3], and V.K. Gusak Institute of Urgent and Recovery Surgery of the National Academy of Medical Sciences of Ukraine (Donetsk, Ukraine) [1, 4]. These DE were based on cultured human fetal fibroblasts (obtained from post-abortion tissues) in a collagen hydrogel. However, to the date there are insurmountable legal, bioethics and religious constraints on the use of post-abortion material in human medical care all over the world, including Ukraine and Russia. In this regard, the researchers focus their efforts on the development of cell products of donated adult tissues origin which would be ready for immediate use, so called 'off-the-shelf' products. Such an example is Prochymal<sup>®</sup> (Osiris Therapeutics Inc., USA) based on the cultured allogeneic multipotent mesenchymal stromal cells (alloMSCs) which is produced from bone marrow of adult donors and used for intravenous administration in the treatment of type 1 diabetes, GVHD and Crohn's disease [8].

Recently reported experimental and clinical studies have demonstrated the stimulatory effect of transplanted

<sup>1</sup>ГУ «Институт генетической и регенеративной медицины НАМН Украины», г. Киев

<sup>2</sup>Биотехнологическая лаборатория ilaya regeneration, Медицинская компания ilaya, г. Киев, Украина

<sup>3</sup>ГУ «Институт геронтологии им. Д.Ф. Чеботарёва НАМН Украины», г. Киев

<sup>4</sup>НОЦ «Институт биологии», Киевский национальный университет имени Тараса Шевченко, г. Киев

\*Автор, которому необходимо направлять корреспонденцию: ул. Вышгородская, 67, г. Киев, Украина 04114; электронная почта: zoubov77@yahoo.com

<sup>#</sup>Данное исследование было представлено на минисимпозиуме «День стволовой клетки», проходившем 24 мая 2013 года в г. Киеве.

Поступила 15.06.2013

Принята в печать 30.08.2013

Проблемы криобиологии и криомедицины. – 2013. – Т. 23, №3. – С. 287–291. © 2013 Институт проблем криобиологии и криомедицины НАН Украины

<sup>1</sup>Institute of Genetic and Regenerative Medicine of the National Academy of Medical Sciences of Ukraine, Kiev, Ukraine

<sup>2</sup>Biotechnological Laboratory ilaya regeneration, Medical Company ilaya, Kiev, Ukraine

<sup>3</sup>D.F. Chebotaryov Institute of Gerontology of the National Academy of Medical Sciences of Ukraine, Kiev, Ukraine

<sup>4</sup>Institute of Biology of the Taras Shevchenko Kyiv National University, Kiev, Ukraine

\*To whom correspondence should be addressed:

67, Vyshgorodskaya str., Kiev, Ukraine 04414  
e-mail: zoubov77@yahoo.com

<sup>#</sup>This research was presented at minisymposium Stem Cell Day, held in Kiev, Ukraine, on the 24<sup>th</sup> of May, 2012.

Received June, 15, 2013

Accepted August, 30, 2013

Problems of Cryobiology and Cryomedicine. – 2013. – Vol. 23, Nr. 3. – P. 287–291. © 2013 Institute for Problems of Cryobiology and Cryomedicine

для внутривенного введения в терапии диабета 1-го типа, РТПХ и болезни Крона [8].

В недавно опубликованных экспериментальных и клинических работах было показано, что стимулирующее влияние трансплантированных ММСК на процесс репаративной регенерации реализуется преимущественно через трофическое и иммуномодулирующее воздействие, а не благодаря их структурной интеграции в поврежденную ткань [5–7, 9].

Целью настоящего исследования было изучение терапевтического потенциала и эффективности применения ДЭ на основе коллагенового и фибринового гидрогелей с культивированными аллоММСК из жировой ткани (ЖТ) в лечении экспериментального полнослойного ожога.

Эксперименты выполняли с соблюдением принципов биоэтики и норм биологической безопасности, что подтверждено заключением комиссии по вопросам биоэтики при НОЦ «Институт биологии» КНУ им. Тараса Шевченко. Мыши линии СВА возрастом 2,5–3 мес и массой 17–20 г были разделены на группы: контрольную (без аппликации ДЭ ( $n = 4$ )) и экспериментальные – с аппликацией ДЭ на основе коллагенового гидрогеля с культивированными аллоММСК ( $n = 5$ ); с аппликацией фибринового гидрогеля с культивированными аллоММСК ( $n = 5$ ). Полнослойный ожог наносили животным под авертиновым наркозом («Avertin», «Sigma», США) раскаленной латунной пластинкой диаметром 15 мм (1-е сутки эксперимента). На следующие сутки проводили некрэктомию струпа с одновременной аппликацией ДЭ, повторную аппликацию ДЭ – на 3-и сутки. Эффективность применения ДЭ определяли путем измерения площади ожоговой раны с использованием морфометрического метода и программного обеспечения «ImageJ 1.43u Java 1.6.0\_10» (США) на 2-, 5-, 10-, 15- и 20-е сутки после нанесения ожога.

Некропсию краевых участков раны проводили на 20-е сутки после нанесения ожога. Готовили гистологические препараты с окрашиванием гематоксилином-эозином и трихромом по Массону для патоморфологического анализа.

Мультипотентные мезенхимальные стромальные клетки получали из ингинального жира мышей линии FVB ферментативным методом. Клетки культивировали в ростовой среде следующего состава: DMEM/F12 с добавлением 10% эмбриональной телячьей сыворотки и 2 mM L-глутамин («Sigma-Aldrich», США). Свойства ММСК подтверждали направленной дифференцировкой по трем ортодоксальным направлениям и оценкой поверхностного иммунофенотипа [9].

Дермальный эквивалент представлял собой гидрогели полимеризованных коллагена и фибрина с введенными культивированными ММСК ЖТ мышей

MSCs on the process of reparative regeneration as realized mainly through trophic and immunomodulatory effects, rather than due to their structural integration into the damaged tissue [5–7, 11].

The aim of this study was to assess the therapeutic potential and efficiency of DEs based on collagen and fibrin hydrogels comprising cultured alloMSCs from adipose tissue (AT) in the treatment of experimental full-thickness burns.

The experiments were performed in compliance with the principles of bioethics and biosafety regulations, as confirmed by the Bioethics committee at the Institute of Biology of Taras Shevchenko Kyiv National University. 2.5–3 month-old CBA mice of 17–20 g weight were divided into the following groups: a) the control (no DE application ( $n = 4$ )) and two experimental ones, *i. e.* b) with application of DE based on collagen hydrogel and cultured alloMSCs ( $n = 5$ ), and c) with application of DE based on fibrin hydrogel and cultured alloMSCs ( $n = 5$ ). Full-thickness burn was performed in animals under Avertin anesthesia (Sigma, USA) using red-hot brass plate with a diameter of 15 mm (1<sup>st</sup> day of the experiment). Scab necrectomy was performed next day with simultaneous DE application. The latter was repeated on the third day. The effectiveness of treatment with DE was determined by measuring the area of the burn wound using morphometric method and ImageJ 1.43u Java 1.6.0\_10 software on the 2<sup>nd</sup>, 5<sup>th</sup>, 10<sup>th</sup>, 15<sup>th</sup> and 20<sup>th</sup> day following the burn.

Necropsy of wound edges was performed to the 20<sup>th</sup> day following the burn. Prepared tissue sections were stained with hematoxylin-eosin and trichrome according Masson to perform pathomorphologic analysis.

Multipotent mesenchymal stromal cells were obtained from inguinal fat of FVB mice using enzymatic method. Cells were cultured in DMEM/F12 medium supplemented with 10% fetal calf serum and 2 mM L-glutamine (Sigma-Aldrich, USA). The nature of MSCs was confirmed by directed differentiation into three orthodox ways and evaluation of surface immunophenotype [9].

The dermal equivalent was based on hydrogels of polymerized collagen and fibrin with cultured AT MSCs of FVB mice which were introduced in concentration of  $10^6$  per ml of hydrogel. One application on the wound involved 0.5 ml of DE.

Phenotype of AT MSCs was determined by flow cytometry using BD FACSAria I cell sorter, FACSDiva 6.1.1 software (BD Biosciences, USA) and appropriate monoclonal antibodies (BD Pharmingen, USA).

Imaging and photographic documentation of cell cultures and histological sections was performed using Axio Observer A1 microscope and AxioVision Rel. 4.8 software (Carl Zeiss, Germany).

The quantitative characteristics of random variables were presented as a mean and standard error of the



линии FVB в концентрации  $10^6$ /мл гидрогеля. При одной аппликации на рану наносили 0,5 мл ДЭ.

Фенотип ММСК ЖТ определяли методом проточной цитофлуорометрии с использованием проточного цитофлуориметра-сортера «BD FACS Aria I» и программного обеспечения «FACSDiva 6.1.1» («BD Biosciences», США) с применением соответствующих моноклональных антител («BD Pharmingen», США).

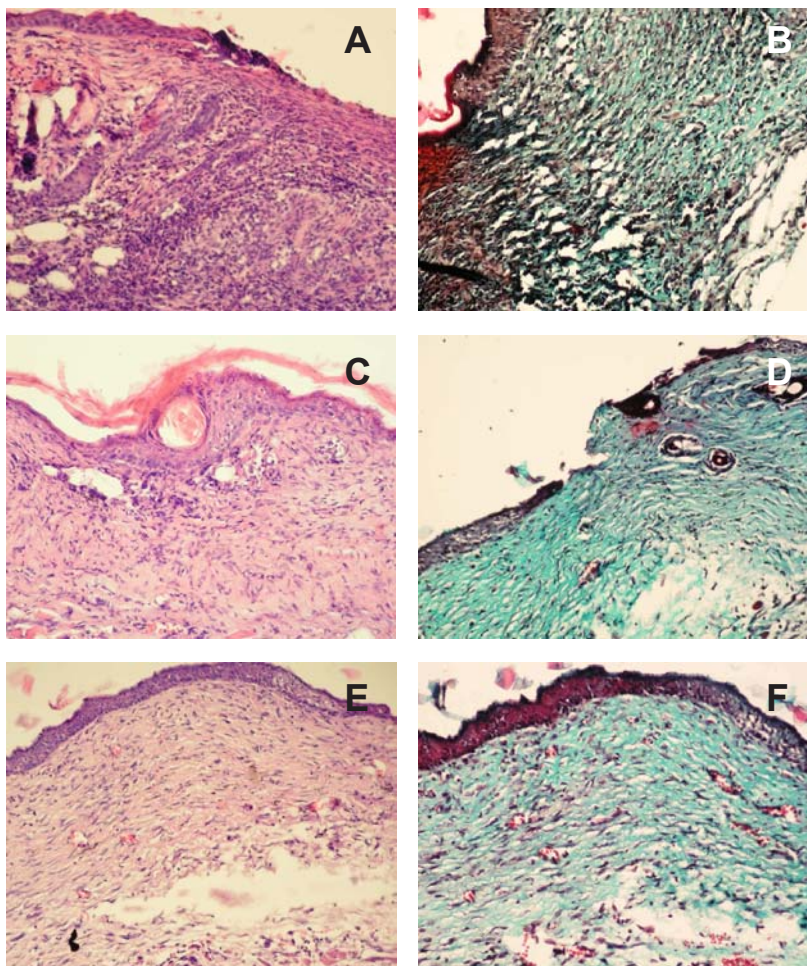
Визуализацию и фотодокументирование клеточных культур и гистопрепаратов проводили с помощью микроскопа «Axio Observer A1» и программного обеспечения «AxioVision Rel. 4.8» («Carl Zeiss», Германия).

Количественные характеристики случайных величин представлены в виде средних значений и стандартных ошибок средних значений. Значимость различий показателей оценивали с помощью t-критерия Стьюдента.

С целью подтверждения клеточного типа в начале исследований была осуществлена направленная дифференцировка культивированных ММСК ЖТ 3-го пассажа в адипо-, остео- и хондрогенном направлениях и соответствующие цитохимические окрашивания [9], в результате чего был установлен фенотип данных клеток:  $CD44^+CD73^+CD90^+Sca-1^+CD45^-$ .

Аппликация двух типов ДЭ при полнослойном ожоге влияла на процесс раневого заживления следующим образом: первоначальная площадь термического поражения после некрэктомии (1-е сутки) составила ( $mm^2$ )  $271,8 \pm 4,1$  в контроле;  $232,8 \pm 12,6$  в группе с коллагеновым ДЭ и  $284,8 \pm 5,0$  с фибриновым ДЭ. На 15-е сутки наблюдали значимое уменьшение площади раны в обеих экспериментальных группах до  $43,7$  (коллагеновый ДЭ) и  $29,7$   $mm^2$  (фибриновый ДЭ). На 20-е сутки в группе с аппликацией коллагенового ДЭ площадь раны составила  $8,7$   $mm^2$ , и произошло полное заживление раны в группе, где использовали фибриновый ДЭ, т. е. аппликация ДЭ на основе фибринового гидрогеля имела более выраженный терапевтический эффект.

Патоморфологический анализ выявил в контрольной группе следующую картину: на 20-е сутки после нанесения ожога имелись непокрытые эпителием участки; многослойный плоский ороговевающий эпителий был истончен, регенераторный валик на



Некротизация краевого участка кожной раны через 20 дней после нанесения полнослойного ожога (гистопрепарат): **A, B** – контрольная группа; **C, D** – группа с аппликацией коллагенового ДЭ с аллоММСК ЖТ; **E, F** – группа с аппликацией фибринового ДЭ с аллоММСК ЖТ. **A, C, E** – окраска гематоксилином-эозином; **B, D, F** – трихромом по Массону;  $\times 100$ .

Necropsy of the skin wound edge 20 days after full-thickness thermal burn (histological sections): **A, B** – control group; **C, D** – group with application of collagen DE with AT alloMSCs; **E, F** – group with application of fibrin with AT alloMSCs. **A, C, E** – hematoxylin and eosin staining; **B, D, F** – trichrome staining according to Masson;  $\times 100$ .

mean. Significance of the differences was evaluated using Student's t-test.

In order to confirm the cell type we initially performed the directed differentiation of cultured AT MSCs of third passage into adipo-, osteo- and chondrogenic directions and corresponding cytochemical staining [9], and resulted cell phenotype was  $CD44^+CD73^+CD90^+Sca-1^+CD45^-$ .

Application of two types of DE for treatment of full-thickness burns affected the process of wound healing as follows: initial area of thermal burn wound after necrectomy (2<sup>nd</sup> day) was ( $mm^2$ )  $271.8 \pm 4.1$  in the control;  $232.8 \pm 12.6$  in the group with collagen DE and  $284.8 \pm 5.0$  in the case of fibrin DE. To the 15<sup>th</sup> day, a significant reduction in wound area was found in both experimental groups, *i. e.* down to  $43.7$  (collagen DE) and  $29.7$   $mm^2$



краях раны не выражен; истончающийся эпидермис переходил в плотный слой грануляционной ткани, состоящей из фибробластов и хаотично расположенных волокон соединительной ткани с хорошо выраженной лейкоцитарно-лимфоцитарной инфильтрацией, занимающей практически всю дерму и подкожную основу (рисунок, А, В).

В группе с применением ДЭ на основе коллагенового гидрогеля на 20-е сутки был обнаружен тонкий слой эпидермиса, местами истончавшийся до одного слоя эпителиальных клеток; хорошо выраженные тяжи соединительнотканых волокон, между которыми располагались соединительнотканые клетки и незначительные инфильтраты лимфоцитов; на границе раневой зоны были расположены единичные сосуды, содержавшие эритроциты (рисунок, С, D).

Наиболее оптимально процесс реституции дермы и эпидермиса протекал после аппликации фибринового ДЭ. На 20-е сутки в образцах данной группы наблюдали многослойный эпидермис; выраженные тяжи соединительнотканых волокон, между которыми были хорошо различимы единичные фибробласты и лимфоциты; было обнаружено значительно большее по сравнению с группой после аппликации коллагенового ДЭ количество кровеносных сосудов, просвет которых содержал эритроциты (рисунок, E, F).

Таким образом, полученные результаты дают основание заключить, что в использованных экспериментальных условиях наиболее оптимальным было применение ДЭ на основе аллоММСК ЖТ и фибринового гидрогеля. Субоптимальным был вариант использования ДЭ с коллагеновым гидрогелем. Нами показано, что терапевтический эффект культивированных аллогенных ММСК в составе гидрогелей был реализован без какой-либо реакции отторжения, что можно связать с иммуномодулирующей природой ММСК [10, 11]. Такие данные дают основание для начала разработки и планирования клинических испытаний по применению ранее исследованных аллогенных донорских терапевтических линий культивированных ММСК человека с целью создания клеточных препаратов «off-the-shelf».

## Литература

1. Гринь В.К., Попандопуло А. Г., Фісталь Е.Я. та ін. Досвід використання дермального еквівалента в комплексному лікуванні глибоких опіків // Трансплантологія. – 2004. – Т. 7, №3. – С. 270–272.
2. Саркисов Д.С., Глущенко Е.В., Туманов В.П. и др. Опыт применения культуры фибробластов при лечении ожоженных // Военно.-мед. журнал. – 1991. – №10. – С. 62–63.
3. Саркисов Д.С., Федоров В.Д., Глущенко Е.В. и др. Теоретические и практические аспекты использования культивированных фибробластов при восстановлении кожных покровов // Вестник РАН. – 1994. – №6. – С. 6–11.

(fibrin DE). To the 20<sup>th</sup> day, the wound area was 8.7 mm<sup>2</sup> in the group with collagen DE application, and the complete healing of the wounds was observed in the group which was treated using fibrin DE, pointing to a greater therapeutic effect caused by application of DE based on fibrin hydrogel.

Pathomorphological analysis in the control group specimens revealed the following: to the 20<sup>th</sup> day following the burn the epithelium-free areas were present; keratinizing stratified squamous epithelium was thinned, regenerated tissue on the wound edges was not discernable, the thinning epidermis alternated by a dense layer of granulated tissue consisting of fibroblasts and randomly arranged connective tissue fibers with a significant leukocyte and lymphocyte infiltration, which occupied virtually the entire dermis and subcutaneous tissue (Figure A, B).

In the group with the application of collagen hydrogel based DE to the 20<sup>th</sup> day a thin layer of the epidermis was found, which was represented somewhere by a single layer of epithelial cells; well-defined connective tissue fiber bundles were observed together with connective tissue cells and a slight lymphocyte infiltration in between, single vessels with red blood cells were found on the edges of the wound area (Figure C, D).

Dermal and epidermal restitution was the most optimal in the case of fibrin DE application. To the 20<sup>th</sup> day the samples in this group contained stratified epidermis; discerned connective tissue fiber bundles with clearly distinguished single fibroblasts and lymphocytes in between; number of observed blood vessels was significantly higher if compared with the group after the collagen DE, their lumen contained red blood cells (Figure E, F).

Consequently, these results allow to conclude that in the studied experimental conditions the most optimal was the application of DE based on AT alloMSCs and fibrin hydrogel. As suboptimal could be considered the application of DE based on collagen hydrogel. We have shown that the therapeutic effect of cultured allogeneic MSCs introduced into the hydrogels was achieved without any rejection response observed, which can be associated with immunomodulating nature of MSCs [10, 11]. These findings provide the basis to start the development and planning of clinical trials involving the application of previously studied human allogeneic donor MSC therapeutic lines of cultured human cell to create ‘off-the-shelf’ products.

## References

1. Grin V.K., Popandopulo A.G., Fistal E.Ya. et al. Experience of dermal equivalent application in combined treatment of severe burns // Transplantology. – 2004. – Vol. 7, N3. – P. 270–272.



4. Попандопуло А.Г., Слипченко И.О., Казаков Г.В. и др. Использование модифицированного дермального эквивалента в лечении диабетических язв стопы // Вестник неотложной и восстановительной медицины. – 2003. – Т. 4, №3. – С. 489–492.
5. Krasnodembskaya A., Song Y., Fang X. et al. Antibacterial effect of human mesenchymal stem cells is mediated in part from secretion of the antimicrobial peptide LL-37 // *Stem Cells*. – 2010. – Vol. 28. – P. 2229–2238.
6. Le Blanc K., Mougiakakos D. Multipotent mesenchymal stromal cells and the innate immune system // *Nature Reviews*. – 2012. – Vol. 12. – P. 383–396.
7. Mei S.H., Haitsma J.J., Dos Santos C.C. et al. Mesenchymal stem cells reduce inflammation while enhancing bacterial clearance and improving survival in sepsis // *Am. J. Respir. Crit. Care Med.* – 2010. – Vol. 182. – P. 1047–1057.
8. Patel A.N., Genovese J. Potential clinical applications of adult human mesenchymal stem cell (Prochymal®) therapy // *Stem Cells and Cloning: Advances and Applications*. – 2011. – Vol. 4. – P. 61–72.
9. Prockop D.J., Phinney D.G., Bunnell B.A. Mesenchymal stem cells: methods and protocols. – Totowa, NJ: Humana Press, 2008. – 192 p.
10. Ryan J.M., Barry F.P., Murphy J.M. et al. Mesenchymal stem cells avoid allogeneic rejection // *J. Inflamm.* – 2005. – Vol. 2, №8. – P. 1–11.
11. Waterman R.S., Tomchuck S.L., Henkle, S.L. et al. A new mesenchymal stem cell (MSC) paradigm: polarization into a pro-inflammatory MSC1 or an immunosuppressive MSC2 phenotype // *PLoS ONE*. – 2010. – Vol. 5, №4. – e10088.
2. Popandopulo A.G., Slipchenko I.O., Kazakov G.V. et al. Application of modified dermal equivalent in the treatment of diabetic foot ulcers // *Bulletin of Urgent and Recovery Medicine*. – 2003. – Vol. 4, N3. – P. 489–492.
3. Sarkisov D.S., Gluschenko E.V., Tumanov V.P. et al. Experience in application of culture of fibroblasts in the treatment of patients with burns // *Voenno-Med. Zhurnal*. – 1991. – N10. – P. 62–63.
4. Sarkisov D.S., Fedorov V.D., Gluschenko E.V. et al. Theoretical and practical aspects of the use of cultured fibroblasts in the restoration of the skin // *Vestnik Ros. Akademii Nauk*. – 1994. – N6. – P. 6–11.
5. Krasnodembskaya A., Song Y., Fang X. et al. Antibacterial effect of human mesenchymal stem cells is mediated in part from secretion of the antimicrobial peptide LL-37 // *Stem Cells*. – 2010. – Vol. 28. – P. 2229–2238.
6. Le Blanc K., Mougiakakos D. Multipotent mesenchymal stromal cells and the innate immune system // *Nature Reviews*. – 2012. – Vol. 12. – P. 383–396.
7. Mei S.H., Haitsma J.J., Dos Santos C.C. et al. Mesenchymal stem cells reduce inflammation while enhancing bacterial clearance and improving survival in sepsis // *Am. J. Respir. Crit. Care Med.* – 2010. – Vol. 182. – P. 1047–1057.
8. Patel A.N., Genovese J. Potential clinical applications of adult human mesenchymal stem cell (Prochymal®) therapy // *Stem Cells and Cloning: Advances and Applications*. – 2011. – Vol. 4. – P. 61–72.
9. Prockop D.J., Phinney D.G., Bunnell B.A. Mesenchymal stem cells: methods and protocols. – Totowa, NJ: Humana Press, 2008. – 192 p.
10. Ryan J.M., Barry F.P., Murphy J.M. et al. Mesenchymal stem cells avoid allogeneic rejection // *J. Inflamm.* – 2005. – Vol. 2, N8. – P. 1–11.
11. Waterman R.S., Tomchuck S.L., Henkle, S.L. et al. A new mesenchymal stem cell (MSC) paradigm: polarization into a pro-inflammatory MSC1 or an immunosuppressive MSC2 phenotype // *PLoS ONE*. – 2010. – Vol. 5, N4. – e10088.

