

# Клінічні спостереження

УДК: 617.55-036.11-07-089

## НЕДОЛКИ ДІАГНОСТИКИ ЗАХВОРЮВАНЬ ГОСТРОГО ЖИВОТА. ВУЗЬКА СПЕЦІАЛІЗАЦІЯ ЧИ ПАНОРАМНЕ МИСЛЕННЯ ЛІКАРІВ? ОПЕРАЦІЇ ВІДЧАЮ

**В.П. Федоренко<sup>1</sup>, Т.І. Кобза<sup>1,2</sup>, О.І. Мицик<sup>1,3</sup>, Ю.С. Мота<sup>1</sup>, А.Б. Шегинський<sup>2</sup>**

<sup>1</sup> Львівський національний медичний університет імені Данила Галицького

Кафедра хірургії № 2 (зав. - проф. І.І. Кобза)

<sup>2</sup> Львівська обласна клінічна лікарня (головний лікар - М.М. Гичка)

<sup>3</sup> Львівське обласне бюро судово-медичної експертизи (керівник - доц. М.М. Шевчук)

### Реферат

**Мета.** Поліпшення діагностики та результатів лікування захворювань гострого живота.

**Матеріал і методи.** Проаналізовано результати обстеження, діагностики і хірургічного лікування двох хворих віком 73 і 68 років лікарями хірургічних відділень Львівської обласної клінічної лікарні.

**Результати й обговорення.** Аналізуючи результати обстеження, діагностики і хірургічного лікування першого хворого, віком 73 років, встановлено низку помилок. Зокрема, неповноцінно зібраний анамнез - не уточнено, через який час від початку захворювання хворий поступив в ургентне хірургічне відділення, що спричинило колапс, відмічений лікарями бригади швидкої медичної допомоги. Звертає увагу невідповідність діагнозу описаній клінічній картині: "перфорація порожнистого органа? перитоніт" при "живіт м'який, передня черевна стінка бере участь в акті дихання, перистальтика кишок задовільна". Водночас, поза увагою залишені виражена блідість, гіпохромна анемія, що свідчили про внутрішню кровотечу. Нарешті, "перитоніт невідомої етіології" послужив показанням до діагностичної лапаротомії, без спроби уточнити цю "етіологію" захворювання гострого живота, ускладненого перитонітом, класичними прийомами (пункція, лапароцентез, лапароскопія). Інтраопераційна діагностика розриву черевної аорти, великої крововтрати при невідповідності умов для виконання адекватної операції, фаху абдомінальних хірургів - результат цих помилок. У другого хворого, віком 68 років, першою помилкою вже у кардіологічному відділенні ЦРЛ було призначення знеболюючих засобів при виключенні інфаркту міокарда і не встановленому діагнозі захворювання гострого живота - лівобічної защемленої пахвинно-каліткової грижі. Наступною помилкою, без достатніх клінічних, інструментальних (пункція, УЗД) ознак, наявності грижі протягом трьох років, було встановлення діагнозу водянки яєчка консультантами - абдомінальним хірургом та урологом. При спіральній комп'ютерній томографії було виключено розширення чи розрив атеросклеротичної аневризми черевного відділу аорти, як причини постійного інтенсивного розлитого болю в епігастрії та внизу живота. Підтверджена "непрохідність тонкої кишки, ймовірно внаслідок спайкового процесу в черевній порожнині", хоча раніше хворий не мав абдомінальних операцій. Натомість, при ретроспективному аналізі спіральної комп'ютерної томографії верхня брижова артерія простежується до рівня лівого пахвин-

ного каналу, що свідчить про більш ймовірну причину непрохідності кишок - защемлену лівобічну пахвинно-каліткову грижу. Вузька спеціалізація судинного хірурга, суперечливі консультації абдомінального хірурга, уролога, неповна інтерпретація результатів спіральної комп'ютерної томографії зумовили невиправдане відтермінування операційного втручання.

**Висновки.** Таким чином, визначальним в діагностиці захворювань гострого живота залишається панорамне мислення лікуючого лікаря, яке не можуть замінити консультації вузьких спеціалістів, результати інструментальних методів досліджень. Суттєвими недоліками ведення історій хвороб в ургентній абдомінальній хірургії були неповноцінно зібраний анамнез, відсутність деталізації болю у животі, невідповідність діагнозу описаній клінічній картині, неправильна оцінка результатів допоміжних методів досліджень.

**Ключові слова:** гострий живіт, захворювання, ускладнення, діагностика, лікування

### Abstract

WEAKNESSES IN THE DIAGNOSIS OF THE ACUTE ABDOMEN: NARROW SPECIALIZATION LEADS TO OPERATIONS OF DESPAIR

V.P. FEDORENKO<sup>1</sup>, T.I. KOBZA<sup>1,2</sup>, O.I. MYTSYK<sup>1,3</sup>, Yu.S. MOTA<sup>1</sup>, A.B. SHEHYNSKY<sup>2</sup>

<sup>1</sup> The Danylo Halytsky National Medical University in Lviv

<sup>2</sup> Regional Clinical Hospital in Lviv

<sup>3</sup> Regional Bureau of Forensic Medical Expertise in Lviv

**Aim.** To improve the diagnosis and results of treatment of acute abdomen.

**Methods:** Analysis of test results, diagnosis and treatment of two patients, aged 73 and 68 years, by surgeons of the Lviv Regional Hospital.

**Results.** Analyzing the results of the examination, diagnosis, and surgical treatment of the first patient, a 73-year-old patient, a number of errors was found. In particular, history-taking was poor, as the time from the onset of disease was not clarified when the patient entered the urgent surgery department, so that the patient collapsed while being attended to by the ambulance doctors. There was a discrepancy between the diagnosis (perforation of hollow organ? Peritonitis), and the clinical picture (soft belly, the anterior abdominal wall involved in breathing, intestinal

peristalsis satisfactory).) At the same time, the patient's severe pallor due to a hypochromic anemia, which showed internal bleeding, was ignored. Finally, "peritonitis of unknown etiology" served as an indication for diagnostic laparotomy, without attempting to clarify the etiology of the acute abdomen complicated by peritonitis using classical methods (puncture, celiocentesis, laparoscopy). These mistakes led to an intraoperative diagnosis of rupture of the abdominal aorta at laparotomy, with large blood loss, under conditions when adequate surgery by the abdominal surgeons could not be performed. In the second patient, aged 68 years, the first mistake was made in the Cardiology Department; painkillers were given for a diagnosis of myocardial infarction, while the cause of acute abdomen, a left-sided, incarcerated, inguinal-scrotal hernia, was missed. Another mistake was that, without sufficient clinical examination and appropriate laboratory and other investigations (puncture, ultrasound), a hernia was mistakenly diagnosed for three years as testicular hydroys by an abdominal surgeon and a urologist. Spiral computed tomography excluded an atherosclerotic aneurysm of the abdominal aorta as a cause of the patient's constant intense diffuse pain in the epigastrium and lower abdomen. Instead, a diagnosis of obstruction of the small intestine, probably due to adhesions in the abdominal cavity, was made, even though the patient had no history of abdominal operations. However, in a retrospective analysis of the spiral computed tomography, the superior mesenteric artery could be traced to the level of the left inguinal canal, which indicated a more likely cause of intestinal obstruction, a strangulated, left-sided, inguinal-scrotal hernia. In this case, unjustified postponement of surgical intervention due to the narrow specialization of the vascular surgeon, incorrect diagnoses made by the abdominal surgeon and urologist, and incomplete interpretation of spiral computed tomography was seen.

**Conclusions.** A proper diagnosis of acute abdomen can only be made by a doctor adopting a global approach; this cannot be replaced by consultations with narrow specialists and the results of auxiliary studies. Significant errors in the recording of the history of a patient with acute abdomen included a poorly taken history, absence of the details of the abdominal pain, a discrepancy between the diagnosis and the clinical picture, and an incorrect assessment of the results of auxiliary investigations.

**Key words:** acute abdomen, complications, diagnosis, treatment

## Вступ

Термін "гострий живіт" містить у собі гострі хірургічні захворювання органів черевної порожнини і заочеревинного простору, своєчасна і правильна діагностика яких визначає результати лікування. Визначальним у діагностиці захворювань гострого живота залишається панорамне мислення лікуючого лікаря, яке не можуть замінити консультації вузьких спеціалістів, результати

інструментальних методів досліджень [1, 2]. Суттєвими недоліками ведення історій хвороб у плановій та ургентній абдомінальній хірургії є неповноцінно зібраний анамнез, відсутність деталізації болю у животі, невідповідність діагнозу описаній клінічній картині, неправильна оцінка результатів допоміжних методів досліджень тощо [3].

Метою дослідження було поліпшення діагностики та результатів лікування захворювань гострого живота.

## Матеріал і методи

Подаємо ретроспективний аналіз результатів обстеження, діагностики і хірургічного лікування двох хворих віком 73 і 68 років лікарями хірургічних відділень Львівської обласної клінічної лікарні (ЛОКЛ).

### Опис клінічних спостережень

Хворий, віком 73 років, 18.12.2012 о 23<sup>45</sup> доставлений у приймальне відділення ЛОКЛ бригадою швидкої медичної допомоги із діагнозом "гострий живіт, стан після колапсу". При госпіталізації встановлений діагноз "перитоніт?".

Відповідно до запису в історії хвороби лікуючим лікарем хворий скаржився на різкий біль внизу живота, більше справа, виражену загальну слабкість протягом 5-ти днів і лише після втрати свідомості була викликана швидка медична допомога. Загальний стан важкий, виражена блідість, АТ - 110/70 мм.рт.ст. Живіт піддутий, м'який, різко болючий у нижніх відділах, передня черевна стінка бере участь в акті дихання, перистальтика задовільна, сечовипускання не порушене. Встановлений діагноз: перфорація порожнистого органа?, перитоніт.

Загальний аналіз крові від 18.12.2012 р.: еритроцити -  $2,5 \times 10^{12}/л$ , гемоглобін - 88 г/л, лейкоцити -  $10,8 \times 10^9/л$ .

19.12.2012 о 01<sup>00</sup> - незважаючи на інфузійну терапію, спазмолітичні засоби, стан хворого залишається важким, виражена блідість, біль внизу живота, позитивні симптоми подразнення очеревини.

19.12.2012 о 02<sup>00</sup> - у хворого перитоніт невідомої етіології, планується діагностична лапаротомія, на яку хворий і родичі дали згоду.

19.12.2012 о 03<sup>40</sup> - операція - діагностична лапаротомія.

Серединна лапаротомія. У черевній порожнині 300-400 мл геморагічного вмісту, велика напружена гематома, яка виповнює правий заочеревинний простір та малий таз. Запрошено на консультацію судинного хірурга, який підтвердив наявність заочеревинної гематоми, підозру на розрив аневризми черевної аорти.

19.12.2012 о 07<sup>00</sup> хворий переведений у відділення судинної хірургії.

19.12.2012 - дуплексне ультрасонографічне обстеження. Дистальніше відходження ниркових артерій наявна аневризма черевної аорти розмірами 80×69 мм з розривом задньобочкової стінки та заочеревинною гематомою у правій клубовій ділянці.

19.12.2012 о 10<sup>20</sup> - 13<sup>40</sup> - операція виключення аневризми черевної аорти з біфуркаційним аорто-загальностегновим алопротезуванням.

Зняті шви з лапаротомної рани. В черевній порожнині - виражений спайковий процес. Черевна аорта перетиснена рукою. Досягнена відносна стабільність гемодинаміки. Виділений і перетиснутий субренальний відділ аорти. За 3 см до біфуркації аорти виявлено розрив аневризми. Прошита та перев'язана нориця між аортою та нижньою порожнистою веною. У верхніх третинах стегон виділені біфуркації загальних стегнових артерій. Виконано біфуркаційне аорто-загальностегнове алопротезування кінець в кінець. Відновлено кровоплин протезом та артеріями нижніх кінцівок. Контроль гемостазу. Шов на задній листок очеревини. Пошарові шви на рани. Асептичні пов'язки.

19.12.2012 о 14<sup>00</sup> - хворий поступив в блок інтенсивної терапії у стані медикаментного сну, штучної вентиляції легень за допомогою апарату "Бриз" киснево-повітряною сумішшю. Шкірні покриви блідо-рожевого забарвлення. Пульс - 104 уд/хв., АТ - 90/60 мм.рт.ст. Тони серця ритмічні, приглушені. У легенях - жорстке дихання, хрипи. Язик чистий, підсихає. Живіт - болючий у ділянці операційних ран, перистальтика кишок не вислуховується. Назогастральним зондом поступає застійний вміст.

Загальний аналіз крові від 19.12.2012: еритроцити -  $2,16 \times 10^{12}/л$ , гемоглобін - 63 г/л, гематокрит - 0,185, лейкоцити -  $16,4 \times 10^9/л$ , е - 0%, п - 14% , с - 73%, лімф. - 8%, м - 9%, ШЗЕ - 6 мм/год. Біохімічний аналіз крові: білірубін - 8,6 мкмоль/л, глюкоза - 5,3 ммоль/л, загальний білок - 33 г/л, сечовина - 8,3

ммоль/л, креатинін - 0,123 ммоль/л, амілаза - 21,0 г/(год/л), АСТ - 97,3 од/л, АЛТ - 45,8 од/л,  $K^+$  - 5,0 ммоль/л,  $Na^+$  - 206 ммоль/л. Коагулограма: ПП -64%, загальний фібриноген - 2,22 г/л.

19.12.2012 о 21<sup>00</sup> - загальний стан хворого вкрай важкий, перебуває у стані медикаментного сну, штучної вентиляції легень за допомогою апарату "Бриз" киснево-повітряною сумішшю. Шкірні покриви блідо-рожевого забарвлення. Пульс - 96 уд/хв., АТ - 120/60 мм.рт.ст. (малі дози нітроглицерину), ЦВТ - 100 мм.вод.ст. Тони серця ритмічні, приглушені. У легенях - ослаблене везикулярне дихання. Язик чистий, підсихає. Живіт - піддутий, перистальтика кишок не вислуховується. Назогастральним зондом поступає застійний вміст.

20.12.2012 о 01<sup>00</sup> - загальний стан хворого вкрай важкий, перебуває у стані медикаментного сну, штучної вентиляції легень за допомогою апарату "Бриз" киснево-повітряною сумішшю. Шкірні покриви блідо-рожевого забарвлення. Пульс - 110 уд/хв., АТ - 90/60 мм.рт.ст. (інфузія дофаміну - 7 мкг/кг/хв, кордіаміну - 0,3 мг/кг/хв), ЦВТ - 100 мм.вод.ст. Тони серця ритмічні, приглушені. У легенях - ослаблене везикулярне дихання. Язик чистий, підсихає. Живіт - піддутий, перистальтика кишок не вислуховується. Назогастральним зондом поступає застійний вміст. Діурез - 50 мл за останні 5 годин.

20.12.2012 о 08<sup>00</sup> - загальний стан хворого вкрай важкий, перебуває у стані медикаментного сну, штучної вентиляції легень за допомогою апарату "Бриз" киснево-повітряною сумішшю. Шкірні покриви блідо-рожевого забарвлення. Пульс - 110 уд/хв., АТ - 90/60 мм.рт.ст. (інфузія дофаміну - 7 мкг/кг/хв, кордіаміну - 0,3 мг/кг/хв), ЦВТ - 100 мм.вод.ст. Тони серця ритмічні, приглушені. У легенях - ослаблене везикулярне дихання. Язик чистий, підсихає. Живіт - піддутий, перистальтика кишок не вислуховується. Назогастральним зондом поступає застійний вміст. Діурез - 600 мл.

20.12.2012 о 10<sup>20</sup> - незважаючи на інтенсивну корегуючу терапію на тлі постгеморагічної анемії, ниркової, серцево-судинної недостатності, наступила зупинка серця.

### **Результати патологоанатомічного дослідження**

Атеросклеротична розшаровуюча аневризма черевної аорти. Розрив аневризми черевного (субре-



нального) відділу аорти. Гемоперитонеум (300 мл), заочеревинна гематома (1,5 л), імбібіція кров'ю заочеревинної клітковини, брижі кишківника. Геморагічний шок, дисеміноване внутрішньо-судинне згортання крові у легенях, нирках, печінці, селезінці. Виражене малокрів'я. Альтеративні зміни внутрішніх органів. набряк легень, головного мозку. Двобічна нижньочасткова бронхопневмонія.

Хронічна ішемічна хвороба серця: великогнущевий постінфарктний кардіосклероз передньобічної стінки лівого шлуночка, дрібногнущевий дифузний кардіосклероз, коронар-кардіосклероз.

Причина смерті - постгеморагічна анемія, наростаюча ниркова недостатність, набряк головного мозку.

Аналізуючи записи в історії хвороби відмітимо низку помилок. Зокрема, неповноцінно зібраний анамнез - не уточнено, через який час від початку захворювання хворий поступив в ургентне хірургічне відділення, що спричинило колапс, відмічений лікарями бригади швидкої медичної допомоги. Звертає увагу, невідповідність діагнозу описаній клінічній картині: "перфорація порожнистого органа? перитоніт" при "живіт м'який, передня черевна стінка бере участь в акті дихання, перистальтика кишок задовільна". Водночас, поза увагою залишені виражена блідість, гіпохромна анемія, що свідчили про внутрішню кровотечу. Нарешті, "перитоніт невідомої етіології" послужив показанням до діагностичної лапаротомії, без спроби уточнити цю "етіологію" захворювання гострого живота, ускладненого перитонітом, класичними прийомами (пункція, лапароцентез, лапароскопія).

Інтраопераційна діагностика розриву черевної аорти, великої крововтрати при невідповідності умов для виконання адекватної операції, фаху абдомінальних хірургів - результат цих помилок.

Лише о 10<sup>20</sup> 19.12.2012 в умовах відділення судинної хірургії була здійснена операція виключення аневризми черевної аорти з біфуркаційним аорто-загальноностегновим алопротезуванням, на жаль, операція відчаю.

Хворий, віком 68 років, 17.12.2012 поступив у кардіологічне відділення ЦРЛ зі скаргами на постійний інтенсивний розлитий біль в епігастрії та внизу живота, задуху, загальну слабкість протягом останніх трьох годин. Загальний стан важ-

кий, виражена блідість шкірних покривів, слизових, акроціаноз, пастозність гомілок. Пульс - 158 уд/хв., миготлива тахіаритмія, АТ - 130/80 мм.рт.ст. Межі серцевої тупості поширені вліво, тони ослаблені. Над легеньми - жорстке дихання, розсіяні хрипи. Живіт м'який, неболючий. Клінічно і за результатами ЕКГ, Ехо-КГ гострий інфаркт міокарда не підтвердився.

Для знеболення хворий отримував: анальгін 50% 2 мл, димедрол 1% 1 мл, дексалгін 2 мл, сибазон 0,5% 2 мл внутрішньом'язово, морфін 1% 1 мл в 10 мл 0,9% розчину хлориду натрію внутрішньовенно; гепарин 1 мл (5000 од.) підшкірно та інші медикаменти. Стан хворого покращився, біль у животі зменшився, пульс - 96 уд/хв., АТ - 110/70 мм.рт.ст. Гострий інфаркт міокарда не підтвердився.

Консультація ургентного хірурга: Жовчнокам'яна хвороба, лівобічна невправима пахвинно-каліткова грижа. Даних за гостру хірургічну патологію органів черевної порожнини немає. Підозра на розшарування черевного відділу аорти. Потрібна консультація судинного хірурга.

Після консультації судинного хірурга скерований у приймальне відділення ЛОКЛ із діагнозом: Розшаровуюча? аневризма черевного відділу аорти. ІХС. Постінфарктний (в 2011 р.) кардіосклероз. Фібриляція передсердь, тахісistolічна форма. ХСН II Б ст. зі зниженою систолічною функцією лівого шлуночка. Хронічне обструкційне захворювання легень у стадії ремісії. Пневмосклероз. Дихальна недостатність II ст. Кіста правої нирки. Хронічний калькульозний холецистит. Лівобічна невправима пахвинно-каліткова грижа великих розмірів (останні три роки).

17.12.2012 о 23<sup>55</sup> госпіталізований у відділення судинної хірургії ЛОКЛ. Відповідно до запису в історії хвороби лікуючим лікарем відмічені скарги хворого на мерзлякуватість, затерпання, біль при незначному фізичному навантаженні у нижніх кінцівках, які не знімаються застосуванням знеболюючих засобів протягом двох тижнів, біль у попереку. Загальний стан важкий, виражена блідість шкірних покривів, слизових, акроціаноз, пастозність гомілок. Пульс - 158 уд/хв., миготлива тахіаритмія, АТ - 140/90 мм.рт.ст. Живіт здутий, м'який, болючий в епігастрії. У мезогастрії пальпується пульсуючий утвір. Сечовипускання не порушене, діурез 1300 мл. Встанов-

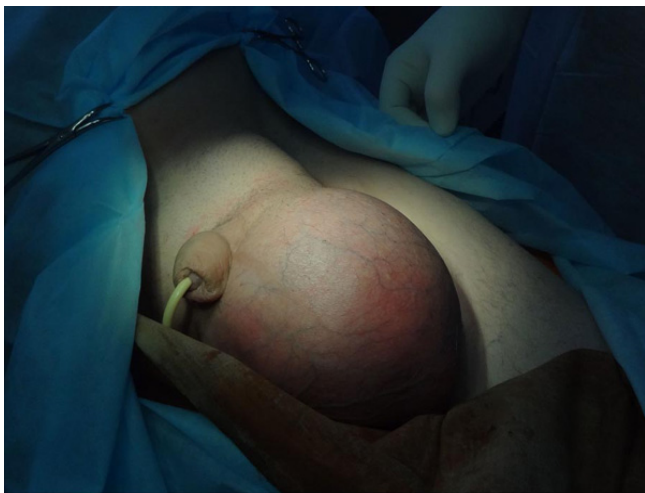

Рис. 1

*Лівобічна защемлена пахвинно-калиткова грижа*

лений діагноз: атеросклероз, юкстаренальна веретеноподібна аневризма черевної аорти, ППК III ст.

Загальний аналіз крові від 18.12.2012: еритроцити -  $4,5 \times 10^{12}/л$ , гемоглобін - 149 г/л, лейкоцити -  $14,8 \times 10^9/л$ . Біохімічний аналіз крові: білірубін - 17,9 мкмоль/л, глюкоза - 9,0 ммоль/л, загальний білок - 81 г/л, креатинін - 0,12 ммоль/л, амілаза - 16,3 г/(год/л), АСТ - 29,0 од/л, АЛТ - 14,4 од/л. Коагулограма: ПП - 76%, загальний фібриноген - 4,88 г/л, гематокрит - 0,60.

18.12.2012 о 01<sup>25</sup>. Консультація ургентного

хірурга. Стан хворого важкий. Пульс - 96 уд/хв., АТ - 110/80 мм.рт.ст. Скарги на розлитий біль у животі. У лівій пахвинній ділянці наявне м'яке, еластичне випинання, яке не вправляється у черевну порожнину. Ліва половина калитки виповнена малоболучим, балотуючим утвором розмірами до 15 см. Діагноз: лівостороння невправима пахвинна грижа. Водянка лівого яєчка (рис. 1).

18.12.2012 о 01<sup>45</sup>. Консультація лікаря уролога. Стан хворого важкий. Скарги на біль у животі, збільшення лівої половини калитки. Живіт м'який. Ліва половина калитки збільшена у розмірах (20×15 см), пропальпувати яєчко не вдається. Діагноз: лівобічне гідроцеле.

18.12.2012. Спіральна комп'ютерна томографія. Висновок: Хронічний калькульозний холецистит, дивертикул жовчного міхура. Множинні кісти нирок. Атеросклеротична аневризма інфраренальної ділянки черевного відділу аорти без розшарування чи розриву. Непрохідність тонкої кишки, ймовірно внаслідок спайкового процесу в черевній порожнині. Пухлина лівого наднирника.

При ретроспективному аналізі спіральної комп'ютерної томографії верхня брижова артерія простежується до рівня лівого пахвинного каналу (рис. 2, 3).

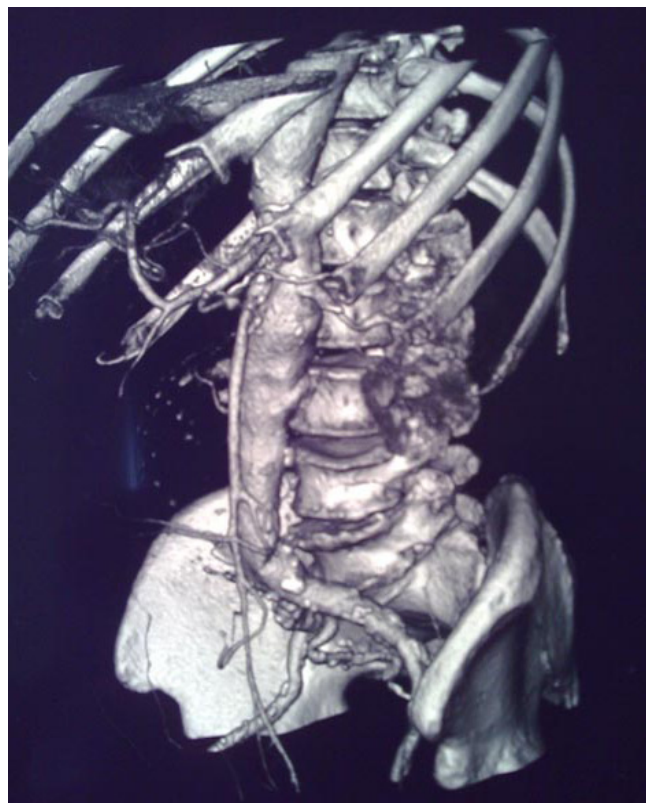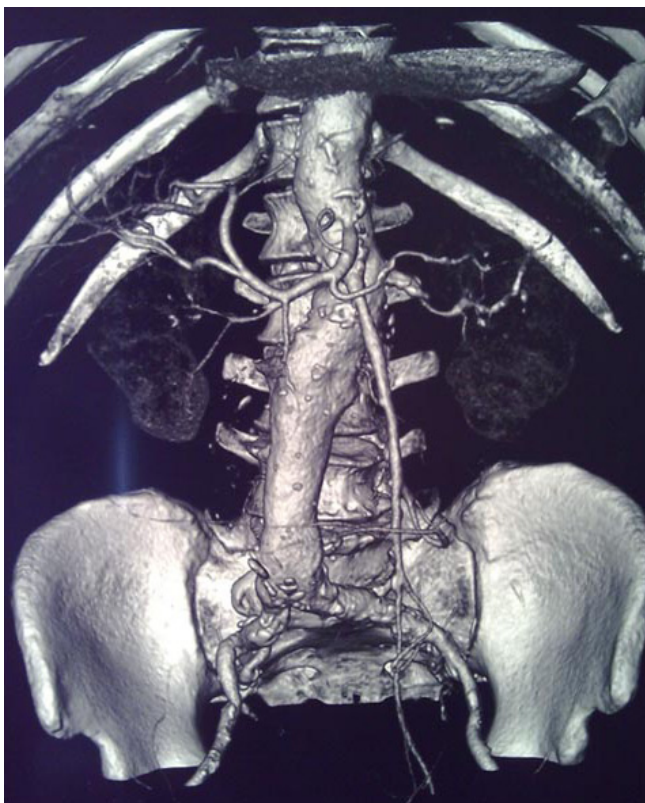


Рис. 2, 3

*Спіральна комп'ютерна томографія. Верхня брижова артерія простежується до рівня лівого пахвинного каналу*



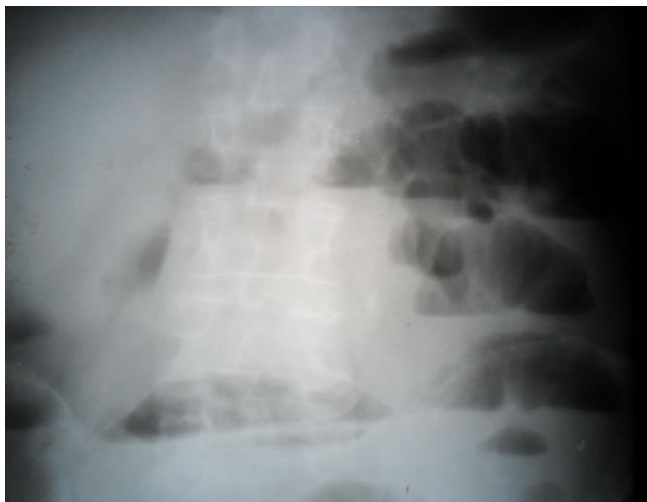


Рис. 4

Оглядова рентгенографія органів черевної порожнини - численні чаші Клойбера

18.12.2012 р.: 05<sup>00</sup>; 08<sup>30</sup>; 11<sup>35</sup>; 16<sup>00</sup>; 16<sup>30</sup>; 17<sup>30</sup>; 18<sup>30</sup>; 20<sup>10</sup> - записи чергових лікарів відділення судинної хірургії, консультацій абдомінальних хірургів, уролога, консилиумів. Стверджується погіршення стану хворого, показників гемодинаміки, перистальтики кишок, необхідність виконання оглядової рентгенографії органів черевної порожнини.

18.12.2012 о 21<sup>15</sup> Оглядова рентгенографія органів черевної порожнини - численні чаші Клойбера (рис. 4).

18.12.2012 о 22<sup>40</sup> Консультація абдомінального хірурга - гостра непрохідність кишок, ймовірно на тлі лівобічної защемленої пахвинно-каліткової грижі.

19.12.2012 о 11<sup>30</sup> - 14<sup>15</sup> операція: герніотомія, нижня серединна лапаротомія, резекція тонкої кишки, ентероентероанастомоз кінець в кінець, видалення некротизованої кишки, лівого яєчка, лапарорафія, герніопластика.

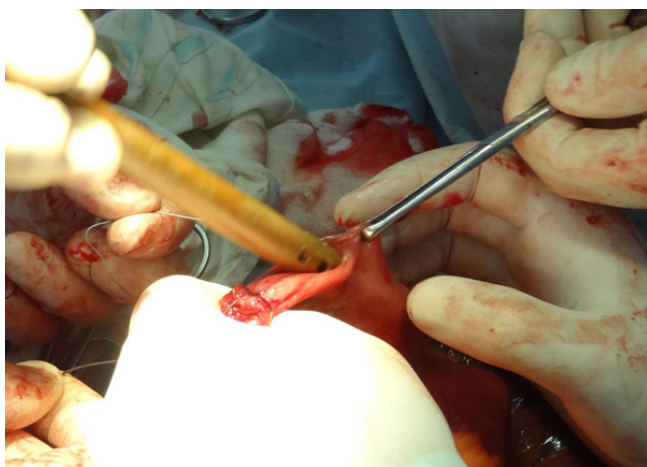


Рис. 6

Декомпресія тонкої кишки

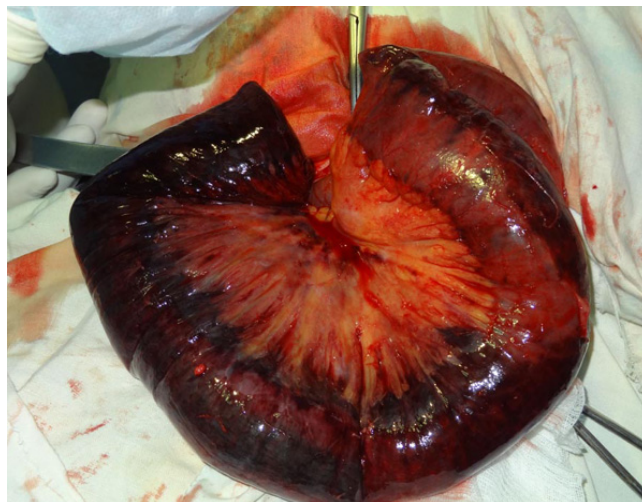

Рис. 5

Некротизована петля тонкої кишки

Розрізом у 15 см розкритий лівий пахвинний канал, виділений мішок грижі, розкритий. Вміст - грижові води, некротизована петля тонкої кишки довжиною 50 см (рис. 5). Резекція 60 см тонкої кишки. Наступним етапом виконана нижня серединна лапаротомія, декомпресія тонкої кишки (рис. 6), додаткова резекція проксимального і дистального відділів тонкої кишки, ентероентероанастомоз кінець в кінець (рис. 7), лапарографія. Видалення лівого яєчка, герніопластика.

19.12.2012 о 14<sup>30</sup> хворий поступив у блок інтенсивної терапії у стані медикаментного сну, штучної вентиляції легень. Здійснювали трансфузійну корегуючу терапію.

19.12.2012 о 20<sup>00</sup> хворий переведений на самостійне дихання при стабільній гемодинаміці.

20.12.2012 о 05<sup>00</sup> раптово виникла зупинка серця, здійснення реанімаційних заходів - не ефективне.

20.12.2012 о 05<sup>40</sup> констатовано смерть.

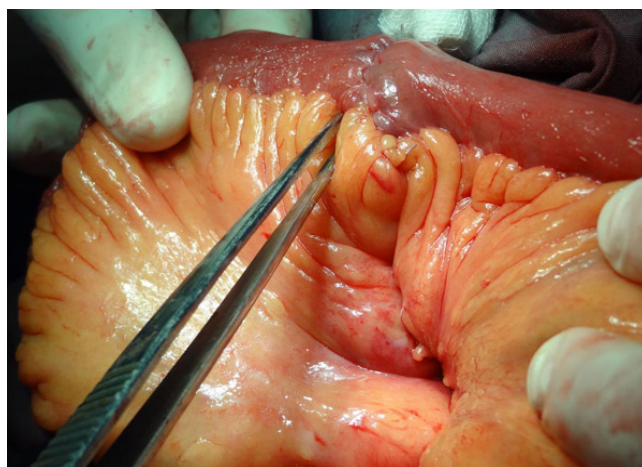


Рис. 7

Ентероентероанастомоз кінець в кінець

Результати патологоанатомічного дослідження: лівобічна защемлена пахвинно-каліткова грижа. Гангрена защемленої у грижовому мішку петлі тонкої кишки. Гостра механічна странгуляційна непрохідність тонкої кишки. Бронхопневмонія верхньої частки правої легені. Паренхіматозна дистрофія та повнокров'я внутрішніх органів. Атеросклероз аорти, клубових та коронарних артерій. Аневризма черевного відділу аорти. Постінфарктний великовогнищевий кардіосклероз. Гіпертонічна хвороба: гіпертрофія стінки лівого шлуночка серця, гіаліноз дрібних судин. Жовчнокам'яна хвороба: хронічний калькульозний холецистит.

Очевидно, першою помилкою вже у кардіологічному відділенні ЦРЛ було призначення знеболюючих засобів при виключенні інфаркту міокарда і не встановленому діагнозі захворювання гострого живота - лівобічної защемленої пахвинно-каліткової грижі. Наступною помилкою, без достатніх клінічних, інструментальних (пункція, УЗД) ознак, наявності грижі протягом трьох років, було встановлення діагнозу водянки яєчка консультантами - абдомінальним хірургом та урологом.

При спіральній комп'ютерній томографії було виключено розшарування чи розрив атеросклеротичної аневризми черевного відділу аорти, як причини постійного інтенсивного розлитого болю в епігастрії та внизу живота. Підтверджена "непрохідність тонкої кишки, ймовірно внаслідок спайкового процесу в черевній порожнині", хоча раніше хворий не мав абдомінальних операцій. Натомість, при ретроспективному аналізі спіральної комп'ютерної томографії верхня брижова артерія простежується до рівня лівого пахвинного каналу, що свідчить про більш ймовірну причину непрохідності кишок - защемлену

лівобічну пахвинно-каліткову грижу. Вузька спеціалізація судинного хірурга, суперечливі консультації абдомінального хірурга, уролога, неповна інтерпретація результатів спіральної комп'ютерної томографії зумовили невиправдане відтермінування операційного втручання.

### Висновок

Таким чином, визначальним у діагностиці захворювань гострого живота залишається панорамне мислення лікуючого лікаря, яке не можуть замінити консультації вузьких спеціалістів, результати інструментальних методів досліджень. Суттєвими недоліками ведення історій хвороб в ургентній абдомінальній хірургії були неповноцінно зібраний анамнез, відсутність деталізації болю у животі, невідповідність діагнозу описаній клінічній картині, неправильна оцінка результатів допоміжних методів досліджень.

### Література

1. Shein M. Common sense in emergency abdominal surgery. Trans. Russ. Ed. B.D.Savchuka - M. GEOTAR - MED, 2003. - 272 p. Russian: (Шайн М. Здравый смысл в неотложной абдоминальной хирургии. Пер., с англ. Под ред. Б.Д.Савчука, - М. : ГЭОТАР - МЕД, 2003. - 272 с.).
2. Standards organizations and professional-oriented protocols provide emergency care to patients with surgical pathology abdomen and chest: Departmental instruction. - К., 2008. - 307 p. Ukrainian: (Стандарти організації та професійно орієнтовані протоколи надання невідкладної допомоги хворим із хірургічною патологією органів живота та грудної клітки: Відомча інструкція. - К., 2008. - 307 с.).
3. Yarema IV, Pashinian GA, Kazarian, VM, Kim PP Defects in the conduct of medical records in emergency abdominal surgery and their value. Journal of Surgery; 2006; 3: 86 - 88. Russian: (Ярема И.В., Пашинян Г.А., Казарян В.М., Ким П.П. Дефекты в ведении историй болезни в ургентной абдоминальной хирургии и их значение. Вестник хирургии. 2006; 3: 86 - 88).