

# Клінічні спостереження

УДК: 616.13-004.6 -031.82-06-036-07-08-053.9

## КЛІНІКА, ДІАГНОСТИКА, ТАКТИКА ЛІКУВАННЯ УСКЛАДНЕНЬ МУЛЬТИФОКАЛЬНОГО АТЕРОСКЛЕРОЗУ У 67-РІЧНОГО ХВОРОГО

*І.І. Кобза, Т.І. Кобза, Ю.С. Мота, Б.М. Гаврилів, В.П. Федоренко*

*Львівський національний медичний університет ім. Данила Галицького  
Кафедра хірургії № 2 (зав. - проф. І.І. Кобза)*

### Реферат

**Мета.** Поліпшення діагностики і лікування ускладнень мультифокального атеросклерозу.

**Матеріал і методи.** Проаналізовано результати обстеження, діагностики і хірургічного лікування ускладнень мультифокального атеросклерозу у 67-річного хворого.

**Результати й обговорення.** У нашому спостереженні, у 67-річного хворого, на підставі результатів клінічного обстеження, лабораторних, інструментальних досліджень встановлено діагноз: Атеросклероз. Гострий тромбоз черевної аорти (дистальніше відгалуження верхньої брижової артерії) та загальних клубових артерій. Порушення периферійного кровообігу нижніх кінцівок ІВ ступеню. Гіпоплазія ниркових артерій, ішемічна хвороба нирок. Хронічна ниркова недостатність III-IV ст. Симптоматична (реноваскулярна) артеріальна гіпертензія. Фіброзно-дегенераційна аортальна вада серця з перевагою стенозу. Клапанна недостатність II-III ст. Серцева недостатність ІІА ст. Хронічне обструкційне захворювання легень II ст., група В, фаза загострення. Сума балів при конвертації абсолютних показників загально-клінічного, лабораторного, біохімічного, інструментальних досліджень за бальною системою APACHE II становила 29 балів, що свідчило про важкий стан пацієнта. Наявність гострого тромбозу черевної аорти послужило показанням до хірургічного втручання - тромбendarтеректомії з черевного відділу аорти, біфуркаційного аорто-стегнового алопротезування. Перебіг післяопераційного періоду ускладнився гострою нирковою недостатністю, анемією, гіпопротеїнемією, правобічною нижньочастковою пневмонією, лівобічним гідротораксом. Здійснено 36 сеансів гемодіалізу, сформована артеріо-венозна фістула в дистальній третині лівого передпліччя, виконані три пункції лівої плевральної порожнини, гемотрансфузії, антибактерійна, коригуюча терапія. Сума балів при конвертації абсолютних показників загально-клінічного, лабораторного, біохімічного, інструментальних досліджень за бальною системою APACHE II становила 28 балів, що і надалі свідчило про важкий стан хворого. Виписаний 19.11.2015 р. Таким чином, своєчасна діагностика та адекватне хірургічне лікування рідкісного ускладнення мультифокального атеросклерозу - гострого тромбозу черевного відділу аорти дозволило врятувати життя хворого.

**Висновок.** Успішне виконання операції з приводу гострого тромбозу черевного відділу аорти - тромбendarтеректомії з черевного відділу аорти, біфуркаційного аорто-стегнового алопротезування дозволило врятувати життя хворого, але не покращило його важкого ста-

ну, зумовленого іншими ускладненнями мультифокального атеросклерозу та супутніми захворюваннями.

**Ключові слова:** мультифокальний атеросклероз, ускладнення, гострий тромбоз, черевна аорта, діагностика, лікування

### Abstract

## CLINICAL COURSE, DIAGNOSTICS, AND TREATMENT OF COMPLICATIONS OF MULTIFOCAL ATHEROSCLEROSIS IN A 67-YEAR-OLD PATIENT

*I.I. KOBZA, T.I. KOBZA, YU.S. MOTA, B.M. GAVRYLIV, V.P. FEDORENKO*

*The Danylo Halytsky National Medical University in Lviv*

**Aim.** Improving diagnostics and treatment of complications of multifocal atherosclerosis.

**Materials and methods.** The results of clinical examination, diagnostics and surgical treatment of complications of multifocal atherosclerosis are analyzed in a 67-year-old patient.

**Results and Discussion.** In our observation, a 67-year-old patient, based on the results of clinical examination, laboratory tests and diagnostic imaging, was diagnosed with atherosclerosis; acute thrombosis of abdominal aorta (distal to the superior mesenteric artery) and common iliac arteries; violation of peripheral blood circulation of the lower limbs: stage II B.; hypoplasia of renal arteries, ischemic renal disease; chronic kidney disease, stage III-IV; Symptomatic (renovascular) hypertension; aortic (valve) stenosis with insufficiency; heart failure: stage II A; chronic obstructive pulmonary disease, stage II, group B, acute phase. The total score of converted absolute indicators of laboratory, biochemical parameters and diagnostic imaging using APACHE II system was 29, indicating the severe condition of the patient. Acute thrombosis of the abdominal aorta was the indication for surgical intervention - thromboendarterectomy of the abdominal aorta, and aortobifemoral bypass grafting. The postoperative period was complicated with acute renal failure, anemia, hypoproteinemia, right lower lobe pneumonia, and left-sided hydrothorax. Thirty-six hemodialysis sessions were held; arterio-venous fistula in the distal third of the left forearm was formed; three punctures of the left pleural cavity, blood transfusions, antibacterial and corrective therapy were performed. The total score of converted absolute indicators of laboratory, biochemical parameters and diagnostic imaging using APACHE II system was 28, indicating the persisting severe condition of the patient. 11.19.2015 The patient was discharged on November 19, 2015. Thus, timely diagnostics and adequate surgical treatment of a rare complication of

*multifocal atherosclerosis - acute thrombosis of abdominal aorta, made it possible to save the patient's life.*

**Conclusions.** *Successful operation for acute thrombosis of abdominal aorta - thromboendarterectomy of the abdominal aorta, and aortobifemoral bypass grafting, made it possible to save the patient's life, but did not improve his severe condition, caused by other complications of multifocal atherosclerosis and concomitant diseases.*

**Key words:** *multifocal atherosclerosis, complications, acute thrombosis, abdominal aorta, diagnostics, treatment*

## Вступ

Наявність ускладнень мультифокального атеросклерозу погіршує стан хворих та результати лікування. Найчастіше вибір тактики лікування визначається відновленням кровоплину в найбільш ураженому артерійному басейні, іноді - одночасним втручанням в різних регіонах. Для оцінки ступеня тяжкості стану пацієнта чи не найбільшого поширення набула бальна система APACHE II (The Acute Physiology and Chronic Health Evaluation - оцінка гострих фізіологічних порушень і хронічних розладів здоров'я), яка дозволяє об'єктивно оцінити преморбідний стан, наслідки захворювання, вік пацієнта. Абсолютні показники загально-клінічного, лабораторного, біохімічного, інструментальних досліджень конвертують у бали. Сума балів менше 10 свідчить про відносно легкий перебіг захворювання, а більше 20 балів - про важкий стан [1].

## Матеріал і методи

Враховуючи численні ускладнення мультифокального атеросклерозу при лікуванні хворого, віком 67 років, вважаємо доцільним поділитись наступним спостереженням.

### Опис клінічного спостереження

Хворий, віком 67 років, 18.08.2015 р. о 0935 госпіталізований у відділення хірургії судин Львівської обласної клінічної лікарні зі скаргами на біль голови, підвищення артерійного тиску (АТ) до 300/160 мм.рт.ст., відчуття мерзлякуватості, затерпання стоп, переміжну кульгавість на відстані до 150 м, загальну слабкість. Із анамнезу: протягом останніх трьох років відмічав підвищення АТ до 200/100 - 300/160 мм.рт.ст. При стаціонарному обстеженні у Львівському обласному державному клінічному лікувально-діагностичному кардіологічному центрі від 04.08.2015 по 14.08.2015 виявлено підвищений рівень креатиніну, сечовини,

калію. У 1964 р. лікувався з приводу двобічної пневмонії, у 2010 р. діагностовано сечокам'яну хворобу, камінь у лівій нирці.

Загальний стан середньої важкості. Шкірні покриви та видимі слизові блідо-рожеві. Пульс - 100 уд/хв., АТ - 200/110 мм.рт.ст. Стопи прохолодні на дотик. Пульсація на стегнових, підколінних, гомілкових артеріях не визначається.

Загальний аналіз крові: еритроцити -  $3,2 \times 10^{12}/л$ , гемоглобін - 98 г/л, КП - 0,9, лейкоцити -  $6,7 \times 10^9/л$ , е - 1%, п - 2%, с - 78%, лімф. - 15%, м - 4%, ШЗЕ - 22 мм/год. Біохімічний аналіз крові: глюкоза - 8,1 ммоль/л, білірубін загальний - 9,6 мкмоль/л, білок - 65,0 г/л,  $K^+$  - 5,5 ммоль/л,  $Na^+$  - 140,0 ммоль/л, креатинін - 0,373 ммоль/л, АСТ - 30,9 Од/л, АЛТ - 18,5 Од/л. Коагулограма: ПЧ - 20,0", ПІ - 75%, фібриноген - 3,99 г/л, гематокрит - 0,32. Загальний аналіз сечі: питома щільність - 1017, реакція - кисла, білок - 1,65 г/л. Група крові - 0 (I), Rh (+).

Оглядова рентгенографія органів грудної клітки: розширення міжреберних проміжків, пневмосклероз. Сплющена діафрагма. Розширення тіні серця вліво за рахунок лівого шлуночка.

ЕКГ: синусова тахікардія, ЧСС - 112 уд/хв, горизонтальне положення електричної осі серця, посттахікардитичний синдром.

Ехо-КГ: гіпертрофія лівого шлуночка, дилатація лівого передсердя, дегенераційний кальциноз аортального клапана, аортальний стеноз, гіпертензійне серце.

УЗД нирок: права нирка розмірами 41×89 мм, паренхіма нерівномірна, від 8 до 11 мм, ЧМС не розширена, мікроліти 2-3 мм. Ліва нирка розмірами 54×100 мм, паренхіма нерівномірна, від 10 до 18 мм, ЧМС не розширена. Стеноз правої ниркової артерії - понад 70%, лівої - 60%.

УЗД судин черевного відділу аорти, ниркових артерій, гілок дуги аорти: стеноз черевної аорти - 70%, стеноз ниркових артерій - 80%, тромбоз черевної аорти дистальніше відгалуження верхньої брижової артерії. Загальні, глибокі та поверхневі стегнові артерії прохідні, кровоплин колатеральний. Стеноз до 40% біфуркації лівої загальної сонної артерії, спричинений атеросклеротичною бляшкою. Помірна екстравазальна компресія правої вертебральної артерії.

На підставі результатів клінічного обстеження, лабораторних, інструментальних дослі-

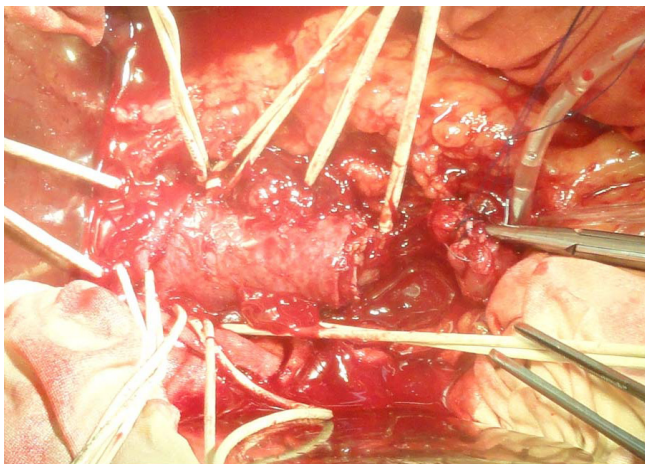


Рис. 1

*Черевна аорта перетиснута, пересічена дистальніше відгалуження ниркових артерій*

джен встановлено діагноз: Атеросклероз. Гострий тромбоз черевної аорти (дистальніше відгалуження верхньої брижової артерії) та загальних клубових артерій. Порушення периферійного кровообігу нижніх кінцівок II В ступеню. Гіпоплазія ниркових артерій, ішемічна хвороба нирок. Хронічна ниркова недостатність III-IV ст. Симптоматична (реноваскулярна) артеріальна гіпертензія. Фіброзно-дегенераційна аортальна вада серця з перевагою стенозу. Клапанна недостатність II-III ст. Серцева недостатність ІА ст. Хронічне обструкційне захворювання легень II ст., група В, фаза загострення.

Сума балів при конвертації абсолютних показників загально-клінічного, лабораторного, біохімічного, інструментальних досліджень за бальною системою АРАСНЕ II становила 29 балів, що свідчило про важкий стан пацієнта.

Наявність гострого тромбозу черевної

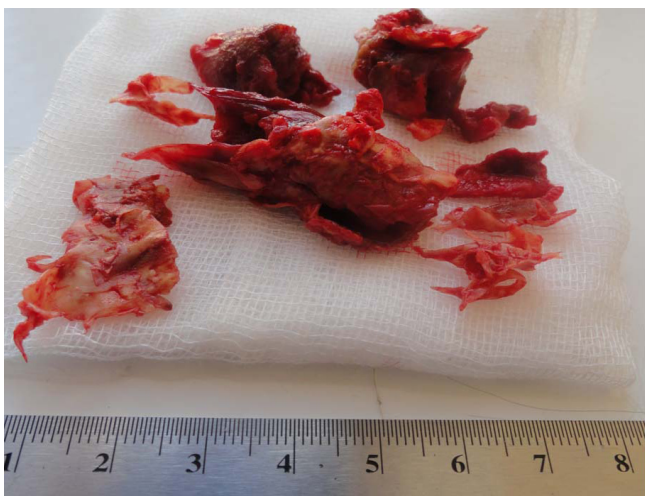


Рис. 3

*Тромби черевного відділу аорти*

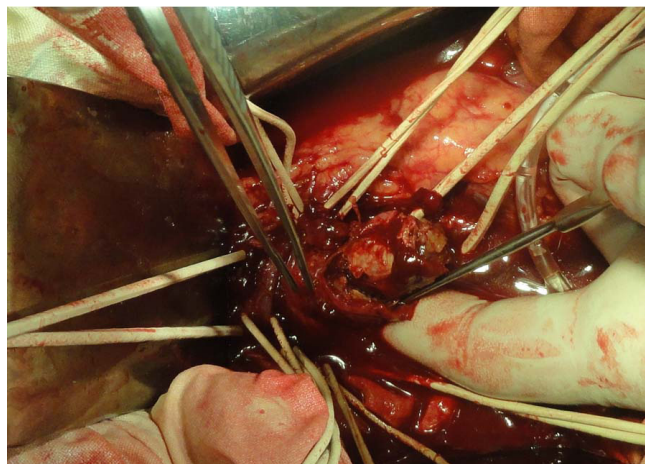


Рис. 2

*Тромбendarтеректомія з черевного відділу аорти послужило показанням до хірургічного втручання.*

20.08.2015 р. 11<sup>20</sup>-16<sup>30</sup>. Операція: тромбendarтеректомія з черевного відділу аорти. Біфуркаційне аорто-стегнове алопротезування (проф. І.І. Кобза).

Під загальним знеболенням у верхніх третинах стегон виділені атеросклеротично змінені загальні, проксимальні відділи поверхневих та глибоких стегнових артерій.

Серединна лапаротомія. Виявлено тромбоз черевної аорти дистальніше відгалуження верхньої брижової артерії до біфуркації. Від аорти до лівої нирки відгалужуються три артерії діаметрами 1,0 мм, 2,0 мм та 3,0 мм, до правої - 1,0 мм та 2,0 мм. Черевна аорта перетиснута дистальніше відгалуження верхньої брижової артерії, пересічена дистальніше відгалуження ниркових артерій (рис. 1), тромбendarтеректомія (рис. 2, 3, 4). Отримано пульсуючий кровоплин (рис. 4).

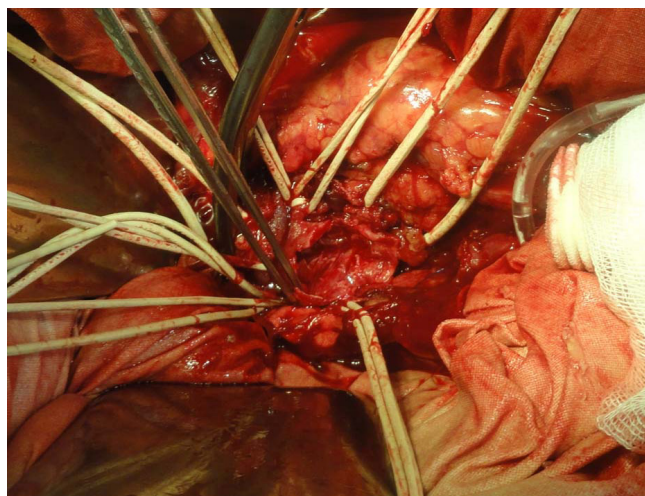


Рис. 4

*Просвіт пересіченої черевної аорти*

Біфуркаційний алопротез імпантовано дистальніше відгалуження ниркових артерій "кінець в кінець" аорти, бранші алопротезу проведені по ходу судинних пучків до верхніх третин стегон з анастомозами "кінець в бік" загальних стегнових артерій (рис.5). Відновлений кровоплин. Перевірка гемостазу. Шви на рани. Асептичні пов'язки.

Перебіг післяопераційного періоду ускладнився гострою нирковою недостатністю, анемією, гіпопротеїнемією, правобічною нижньочастковою пневмонією, лівобічним гідротораксом. Здійснено 36 сеансів гемодіалізу, сформована артеріо-венозна фістула в дистальній третині лівого передпліччя, виконані три пункції лівої плевральної порожнини, гемотрансфузії. Хворий отримував: альцизон, фایтобакт, левофлоксацин, теопек, гропринозин, лактовіт, флуконазол, ентеросгель, дуфалак, контролок, оmez, метоклопрамід, АЦЦ, зафірон, муколван, еуфілін, альбумін, сорбіфер дурулес, фелодип, атерокард, ноліпрел бі-форте, бісопролол, атерокард, фізіотенс, індапамід, кальдіум, корвітол, верапаміл, нітрогліцерин, дорміплант, персен, кеторол, платифілін, детралекс, преднізолон, омнік, пентоксифілін, тіотриазолін, нейробіон, клексан, інфузії глюкозо-сольових розчинів, реосорбілакт.

08.09.2015 р. рани гояться первинним натягом, зняті всі шви.

19.11.2015 р. Загальний стан важкий. набряки на ногах. Шкірні покриви та видимі слизові блідо-рожеві. Температура тіла - 36,3°C, ЧД - 16/хв, в легенях жорстке дихання, ослаблене під лопатками. Пульс - 82 уд/хв., АТ - 160/85 мм рт.ст., тони серця приглушені, ритмічні.

Загальний аналіз крові: еритроцити -  $2,8 \times 10^{12}/л$ , гемоглобін - 76 г/л, КП - 0,8, лейкоцити -  $10,2 \times 10^9/л$ , е - 1%, п - 2%, с - 71%, лімф. - 17%, м - 9%, ШЗЕ - 54 мм/год. Біохімічний аналіз крові: глюкоза - 5,5 ммоль/л, білірубін загальний - 6,4 мкмоль/л, білок - 64 г/л,  $K^+$  - 5,3 ммоль/л,  $Na^+$  - 135,0 ммоль/л, креатинін - 0,316 ммоль/л, сечовина - 14,2 ммоль/л. Коагулограма: ПЧ - 19,0", ПІ - 84%, фібриноген - 3,99 г/л, гематокрит - 0,28. Загальний аналіз сечі: питома щільність - 1026, реакція - кисла, білок - 0,66 г/л.

Сума балів при конвертації абсолютних показників загально-клінічного, лабораторного, біохімічного, інструментальних досліджень за бальною системою АРАСНЕ II становила 28 ба-

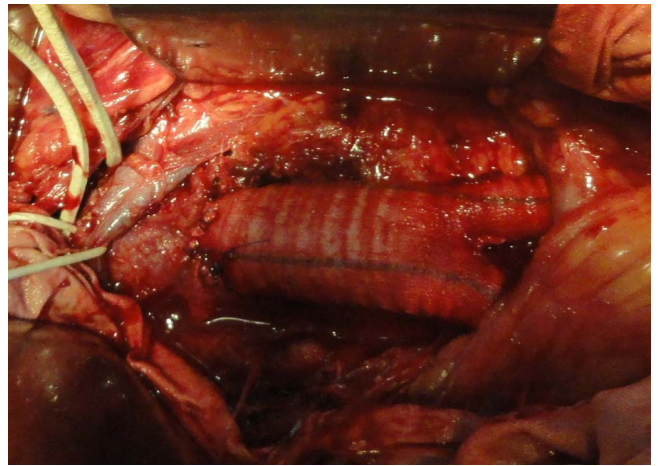

Рис. 5

*Біфуркаційне аорто-стегнове алопротезування*

лів, що і надалі свідчило про важкий стан хворого. Виписаний 19.11.2015 р.

Рекомендовано: амбулаторне лікування та динамічне спостереження нефролога, кардіолога за місцем проживання. Консультація судинного хірурга через 3 тижні.

### Результати й обговорення

У нашому спостереженні, у 67-річного хворого, на підставі результатів клінічного обстеження, лабораторних, інструментальних досліджень встановлено діагноз: Атеросклероз. Гострий тромбоз черевної аорти (дистальніше відгалуження верхньої брижової артерії) та загальних клубових артерій. Порушення периферійного кровообігу нижніх кінцівок II В ступеню. Гіпоплазія ниркових артерій, ішемічна хвороба нирок. Хронічна ниркова недостатність III-IV ст. Симптоматична (реноваскулярна) артеріальна гіпертензія. Фіброзно-дегенераційна аортальна вада серця з перевагою стенозу. Клапанна недостатність II-III ст. Серцева недостатність IIIA ст. Хронічне обструкційне захворювання легень II ст., група В, фаза загострення. Сума балів при конвертації абсолютних показників загально-клінічного, лабораторного, біохімічного, інструментальних досліджень за бальною системою АРАСНЕ II становила 29 балів, що свідчило про важкий стан пацієнта. Наявність гострого тромбозу черевної аорти послужило показанням до хірургічного втручання - тромбendarтеректомії з черевного відділу аорти, біфуркаційного аорто-стегнового алопротезування. Перебіг післяопераційного періоду ускладнився гострою нирковою недостатністю, анемією, гіпопротеїнемією, правобічною

нижньочастковою пневмонією, лівобічним гідротораксом. Здійснено 36 сеансів гемодіалізу, сформована артеріо-венозна фістула в дистальній третині лівого передпліччя, виконані три пункції лівої плевральної порожнини, гемотрансфузії, антибактерійна, коригуюча терапія. Сума балів при конвертації абсолютних показників загально-клінічного, лабораторного, біохімічного, інструментальних досліджень за бальною системою APACHE II становила 28 балів, що і надалі свідчило про важкий стан хворого. Виписаний 19.11.2015 р.

Таким чином, своєчасна діагностика та адекватне хірургічне лікування рідкісного ускладнення мультифокального атеросклерозу - гострого тромбозу черевного відділу аорти дозволяють врятувати життя хворого [2, 3].

### **Висновок**

Успішне виконання операції з приводу гострого

тромбозу черевного відділу аорти - тромбendarтеректомії з черевного відділу аорти, біфуркаційного аорто-стегнового алопротезування дозволило врятувати життя хворого, але не покращило його важкого стану, зумовленого іншими ускладненнями мультифокального атеросклерозу та супровідними захворюваннями.

### **Література**

1. Knaus W.A., Draper E.A., Wagner D.P., Zimmerman J.E. APACHE II: a severity of disease classification system. Crit. Care Med. 1985,13, 818-829.
2. Alessandro Robaldo, Stefano Pagliari and Patrizio Colotto. Acute ascending thrombosis of abdominal and suprarenal aorta. Case reports in surgery, Volume 2014, Article ID 348064, 4 pages.
3. Giada Melis, Upinder Kaur Mattar Dial, Laura Sini et al. Abdominal aortic thrombosis in the emergency department. A case report. MIR (Medicina Internatia Revuo) N-ro 3 (104), 26-a volume, 2015, 159-163.