

УДК: 616.711.6-004-018.4-073.75

DOI: <https://doi.org/10.25040/aml2019.01.049>

ОЦІНКА СТРУКТУРНИХ ЗМІН ХРЕБТОВИХ СЕГМЕНТІВ У ХВОРИХ НА ПОПЕРЕКОВИЙ ОСТЕОХОНДРОЗ З ПОРУШЕННЯМИ РУХОВОГО СТЕРЕОТИПУ З ВИКОРИСТАННЯМ МЕТОДІВ ПРОМЕНЕВОЇ ДІАГНОСТИКИ

Гресько І.В.

*Львівський національний медичний університет імені Данила Галицького
Кафедра травматології і ортопедії (зав. - професор Трутяк І.Р.)*

Реферат

Мета. Дослідити рентгенанатомічні зміни поперекових сегментів у хворих на остеохондроз хребта з порушенням рухового стереотипу.

Матеріал і методи. Матеріал - протоколи клінічно-рентгенологічного дослідження 80 хворих на поперековий остеохондроз з порушенням рухового стереотипу чоловічої статі віком 22-44 роки. Оцінювали рентгенанатомічні характеристики та ознаки дегенерації елементів поперекових сегментів. Статистичні дослідження: методи описової статистики, t-критерій за методом Стьюдента з рівнем значущості $p < 0,05$.

Результати й обговорення. Під час аналізу поперекових спондилограм встановлено значуще превалювання структурної асиметрії елементів поперекових сегментів: асиметрія суглобових відростків (в $L_{III} - L_{IV} - 77,5\%$, $L_{IV} - L_V - 85,0\%$; $L_V - S_1 - 70,0\%$; дисконгруентність суглобових фасеток - $72,5\%$; $81,3\%$; $57,5\%$ відповідно; асиметрія поперечних відростків - $51,3\%$; $46,4\%$; $76,3\%$ відповідно. Аномалія тропізму, ротація остистих відростків відзначалися більш ніж у половини хворих. У всіх хворих виявлені ознаки дегенерації всіх елементів досліджених поперекових сегментів. На сканах магнітно-резонансної томографії переважали зміни замикальних пластинок тіл хребців за типом Modic 1 і Modic 2, які в сумі склали $63,8\%$ для $L_{III} - L_{IV}$ сегмента, $82,6\%$ для $L_{IV} - L_V$ і $87,5\%$ - для $L_V - S_1$. Відзначали ознаки дегенерації міжхребцевих дисків різного ступеню у всіх досліджених поперекових сегментах.

Висновки. Рентгенанатомічну характеристику поперекових сегментів у хворих на остеохондроз хребта з порушенням рухового стереотипу відрізняє значуще превалювання структурної асиметрії $L_{III} - L_{IV}$, L_V хребців: несиметрична величина суглобових ($77,5\%$, $85,0\%$, $70,0\%$ відповідно) і поперечних ($51,3\%$, $46,4\%$, $76,3\%$ відповідно) відростків, дисконгруентність суглобових фасеток ($72,5\%$, $81,3\%$, $57,5\%$ відповідно), аномалія тропізму ($47,5\%$, $55,0\%$, $52,5\%$ відповідно), ротація остистих відростків ($67,5\%$, $63,8\%$, $33,8\%$ відповідно). Диспластичні і дегенераційні деформації поперекових сегментів, що візуалізуються при рентгенографії та магнітно-резонансної томографії у пацієнтів з остеохондрозом хребта з порушенням рухового стереотипу, можуть потенціювати розвиток вертебротенних больових синдромів.

Ключові слова: поперековий остеохондроз, порушення рухового стереотипу, асиметрія поперекових хребців

Abstract

EVALUATION OF STRUCTURAL CHANGES IN THE SPINAL SEGMENT IN PATIENTS WITH LUMBAR OSTEOCHONDROSIS WITH IMPAIRED MOVEMENT PATTERNS USING THE METHODS OF RADIATION DIAGNOSIS

GRESKO I.V.

The Danylo Halytsky National Medical University in Lviv

Aim. To investigate the lumbar segments roentgenanatomic changes in patients with vertebral osteochondrosis with a disturbance of the motor stereotype.

Material and Methods. The material of the study were protocols of clinical and radiological examination of 80 patients of 22-44 years of age with lumbar osteochondrosis with a disturbance of the male motor stereotype. X-ray characteristics and signs of degeneration of elements of lumbar segments were evaluated. Statistical methods used were ones of descriptive statistics, and t-criterion by Student method with significance level of $p < 0,05$.

Results and Discussion. In the course of lumbar spondylograms analysis, a significant predominance of structural asymmetry of the elements of the lumbar segments was established: asymmetry of articular processes (in $L_{III} - L_{IV} - 77.5\%$, $L_{IV} - L_V - 85.0\%$, $L_V - S_1 - 70.0\%$, disconverting of articular facets - 72.5% , 81.3% , 57.5% respectively, the asymmetry of the transverse processes is 51.3% , 46.4% , and 76.3% , respectively. Anomalies of the tropism, and rotation of the spinous processes were observed in more than half of the patients. All patients showed signs of degeneration of all elements of the investigated lumbar segments. On the magnetic resonance imaging scans, changes in end-plates of the vertebral bodies of Modic 1 and Modic 2 types were dominant, which amounted to 63.8% for the $L_{III} - L_{IV}$ segment, 82.6% for $L_{IV} - L_V$ and 87.5% for $L_V - S_1$. There were signs of degeneration of intervertebral discs of varying degrees in all the studied lumbar segments.

Conclusions. The roentgenanatomic characteristics of lumbar segments in patients with spinal osteochondrosis with motor stereotype disturbance are characterized by a significant predominance of the structural asymmetry of the $L_{III} - L_{IV}$, and L_V vertebrae: the asymmetrical value of articular (77.5% , 85.0% , 70.0% , respectively) and transverse (51.3% , 46.4% , 76.3% , respectively) of the processes, discontinuity

of the articular facies (72.5%, 81.3%, 57.5% respectively), anomalies of tropism (47.5%, 55.0%, 52.5%, respectively), rotation of spinous processes (67.5%, 63.8%, 33.8%, respectively). Dysplastic and degenerative deformations of the lumbar segments visualized in radiography and magnetic resonance imaging in patients with vertebral osteochondrosis with the motor stereotype disturbance can potentiate the development of vertebral pain syndromes.

Key words: lumbar osteochondrosis, motor stereotype disturbance, lumbar vertebrae asymmetry

Вступ

Клінічний перебіг поперекового остеохондрозу характеризує, серед інших проявів, наявність больових синдромів. Однак, незважаючи на розвиток сучасних інформативних методів візуалізації кісткових і м'якотканинних структур, ідентифікація джерела больових відчуттів часто є проблематичною, особливо при клінічних варіантах захворювання, що не супроводжуються неврологічними розладами [1, 5, 9]. Водночас, нерідко у здоровій популяції реєструються зміни хребтових сегментів, подібні до дегенераційних, які при відсутності клінічної симптоматики розглядаються як фізіологічні [18]. Достовірних взаємозв'язків між клінічними проявами остеохондрозу хребта і структурними змінами в поперекових сегментах не встановлено. Виходячи із закону Wolf "форма слідує функції" [17], вважаємо за доцільне подальше вивчення змін морфогенезу поперекових сегментів і їх функціональних наслідків при різних варіантах остеохондрозу хребта.

Матеріал і методи

Матеріалом дослідження були протоколи клініко-рентгенологічного дослідження 80 хворих на поперековий остеохондроз з порушенням рухового стереотипу внаслідок міотонічних реакцій м'язів попереково-крижової ділянки. Всі пацієнти чоловічої статі віком 22 - 44 (31,7±4,4) роки.

Критерії включення в дослідження - відсутність радикальних розладів з нижніми парезами та / або плегіями. Критерії виключення з дослідження - системні захворювання, деформуючий артроз суглобів нижніх кінцівок, переломи хребців і кісток нижніх кін-

цівок, а також операції на хребті і нижніх кінцінках в анамнезі, наявність спондилолізу та спондилолітезу.

На оглядових спондилограмах поперекового відділу хребта у двох (передньо-задній та боковій) проекціях визначали на трьох нижніх поперекових сегментах рентгенанатомічні характеристики хребців (симетричність правого і лівого суглобових, поперечних відростків одного й того ж хребця, наявність ротації остистого відростку, взаємовідносини суглобових кінців у дуговідростковому суглобі, розташування правого і лівого дуговідросткових суглобів на одному й тому ж рівні та у суміжних хребтових сегментах. Відмічали також ознаки дегенерації хребтових сегментів у вигляді субхондрального склерозу та остеофітів тіл хребців і суглобових відростків, зниження висоти міжхребцевих просторів, нерівномірності суглобової щілини дуговідросткових суглобів, сагітальзації суглобових поверхонь.

На сканах магнітно-резонансних томограм (МРТ) поперекового відділу хребта оцінювали структурні ознаки дегенерації міжхребцевих дисків: зміни замикальних пластинок тіл хребців за класифікацією Modic [16], характер інтенсивності сигналу від елементів міжхребцевого диску, наявність вакуум-феномену, протрузій диску, наявність гриж Шморля.

Статистичні дослідження містили методи описової статистики, t-критерій за методом Стьюдента з рівнем значущості $p < 0,05$.

Результати й обговорення

Результати дослідження оглядових поперекових спондилограм в двох проекціях продемонстрували, що для пацієнтів з остеохондрозом хребта та порушенням рухового стереотипу внаслідок міотонічних реакцій є характерним значуще превалювання структурної асиметрії трьох нижніх поперекових хребців. Так, асиметрія величини правого і лівого суглобових відростків відзначалася в сегментах $L_{III} - L_{IV}$ в 77,5% спостережень, $L_{IV} - L_V$ - в 85,0% і $L_V - S_1$ - в 70,0% випадків. Очікувано

високою в такій ситуації виявилася і дисконгруентність суглобових фасеток - 72,5%; 81,3% і 57,5% відповідно. Аномалія тропізму, як і ротація остистих відростків, відзначалася більш ніж у половини хворих. Звертає на себе увагу висока частота асиметрії поперечних відростків на люмбосакральному рівні - 76,3% в порівнянні з вищерозташованими сегментами $L_{III} - L_{IV}$ (51,3%) і $L_{IV} - L_V$ (46,4%) - табл. 1, рис. 1.

Асиметрія величини та розташування відростків хребців, які служать місцями початку і прикріплення глибоких короткосегментарних м'язів, супроводжується порушенням м'язової взаємодії правих і лівих однойменних м'язів при стабілізації поперекових сегментів при постуральних навантаженнях, а також при рухах тулуба і високоамплітудних рухах верхніх кінцівок [15]. Така ситуація потенціє розвиток міотонічних реакцій внаслідок некоординованого скорочення м'язів із формуванням патологічних рухових патернів [3] і пролонгацією больового синдрому [10].

Наявність рентгенологічних ознак дегенераційних змін в поперекових сегментах визначалася і на стандартних оглядових сондіограмах, і на МРТ-сканах. Рентгенологічно у всіх спостереженнях виявлено субхондральний склероз тіл хребців і суглобових відростків, в більшості спостережень - нерівномірність суглобової щілини дуговідросткових суглобів, а також зниження висоти міжхребцевих просторів в двох нижніх попере-

кових сегментах і сагітталізація суглобових фасеток в сегменті $L_{IV} - L_V$. Остеофіти тіл хребців і суглобових відростків виявлялися рідко, переважно - в люмбосакральному сегменті (17,5% і 11,3% відповідно) - табл. 1.

Переважаючі дегенераційні зміни на двох нижніх поперекових рівнях було очікуваним, тому що на ці сегменти (особливо базовий попереково-крижовий) припадає основна частина навантажень, які несе хребетний стовп. У зв'язку з цим диспластичні (аномалія тропізму, асиметрія суглобових і поперечних відростків) і дегенераційні (сагітталізація суглобових фасеток) деформації поперекових хребців змінюють біомеханіку хребтових сегментів, порушують систему гасіння постійних навантажень з формуванням субвтомних пошкоджень елементів міжхребцевого диска та дуговідросткових суглобів і з появою больового синдрому [6].

Структурний стан елементів міжхребцевого диска візуалізується під час магнітно-резонансної томографії. У обстежених пацієнтів переважали зміни замикальних пластинок тіл хребців за типом Modic 1 і Modic 2, що поєднуються з помірними дегенераційними змінами в суміжних міжхребцевих дисках. В сумі дві ці ознаки склали 63,8% для $L_{III} - L_{IV}$ сегмента, 82,6% для $L_{IV} - L_V$ і 87,5% - для $L_V - S_I$. Цікаво відзначити, що на рівні $L_{III} - L_{IV}$ відзначено 36,3% нормальних замикальних пластинок, а сегментом нижче - 13,8%

Таблиця 1

Рентгенанатомічна характеристика поперекових сегментів у хворих на остеохондроз хребта з порушеннями рухового стереотипу

Рентгенологічні ознаки	Частота появи рентгенологічних ознак		
	$L_{III} - L_{IV}$ n = 80	$L_{IV} - L_V$ n = 80	$L_V - S_I$ n = 80
Асиметрія суглобових відростків	62; 77,5%	68; 85,0%	56; 70,0%
Дисконгруентність суглобових фасеток	58; 72,5%	65; 81,3%	46; 57,5%
Аномалія тропізму	38; 47,5%	44; 55,0%	42; 52,5%
Асиметрія поперечних відростків	41; 51,3%	37; 46,4%	61; 76,3%
Ротація остистих відростків	54; 67,5%	51; 63,8%	27; 33,8%
Субхондральний склероз тіл хребців	80; 100%	80; 100%	80; 100%
Субхондральний склероз суглобових відростків	80; 100%	80; 100%	80; 100%
Остеофіти тіл хребців	4; 5,0%	6; 7,5%	14; 17,5%
Остеофіти суглобових відростків	-	8; 10,0%	9; 11,3%
Зниження висоти міжхребцевих просторів	25; 31,3%	58; 72,5%	66; 82,5%
Нерівномірність суглобової щілини дуговідростчатих суглобів	64; 80,0%	73; 91,3%	56; 70,0%
Сагітталізація суглобових фасеток	46; 57,5%	55; 68,8%	37; 46,3%

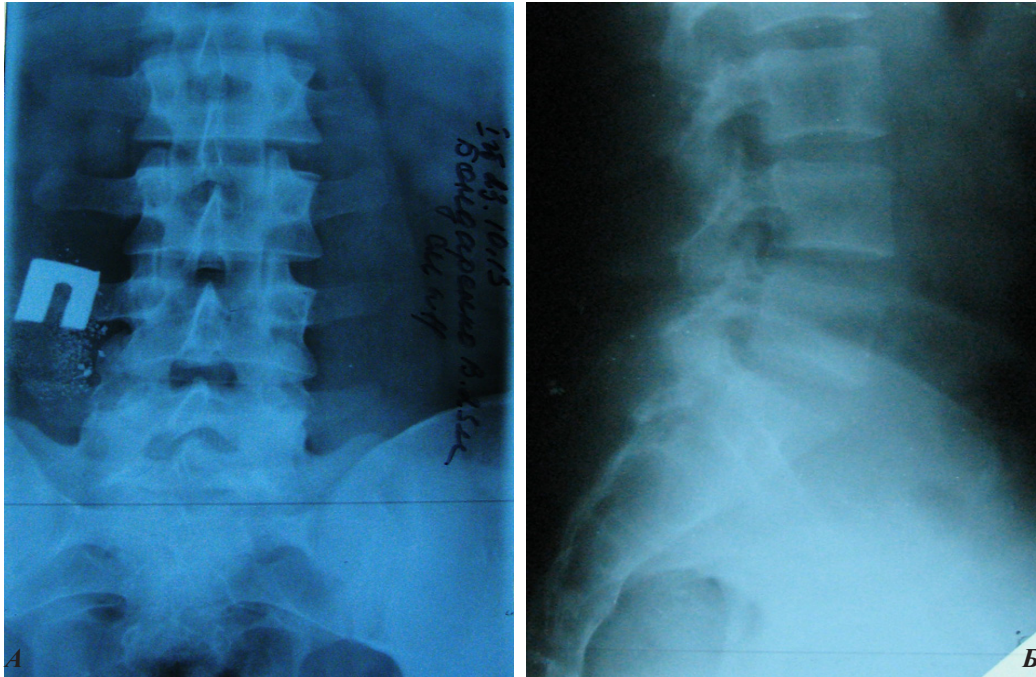


Рис. 1

Поперекові спонділограми в передньо-задній (а) та боковій (б) проєкціях: субхондральний склероз тіл та дуговідросткових суглобів L_{III} - L_{IV} хребців, ротація остистого відростка L_{III} хребця, сагітталізація дуговідросткових фасеток в сегментах L_{III} - L_{IV}, L_{IV} - L_V

(табл. 2). Ці дані відрізняються від результатів рентгенографії поперекового відділу хребта, при якій субхондральний склероз тіл хребців відзначений у всіх спостереженнях. Виявлені розбіжності можна пояснити тим, що субхондральний склероз (зазначений рентгенологічно) може бути інволютивного характеру і не змінювати інтенсивності сигналу при маг-

нітно-резонансній томографії. Крім цього, кореляція між рентгенологічними та МРТ-змінами не простежується [2, 5, 12].

Візуалізація драглистого ядра і фіброзного кільця під час МРТ виявила наступне. Початкові стадії дегенерації міжхребцевого диска у вигляді гіперінтенсивного сигналу на T1- і T2-зважених томограмах (відповідні гіпер-

Таблиця 2

Частота народження ознак дегенерації поперекових сегментів при магнітно-резонансній томографії хворих на остеохондроз хребта з порушеннями рухового стереотипу

Ознаки	Частота появи		
	L _{III} - L _{IV}	L _{IV} - L _V	L _V - S _I
Зміни замикальних пластинок тіл хребців			
Норма	29; 36,3%	11; 13,8%	-
Тип Modic 1	31; 38,8%	27; 33,8%	24; 30%
Тип Modic 2	20; 25,0%	39; 48,8%	46; 57,5%
Тип Modic 3	-	3; 3,8%	10; 12,5%
Візуалізація міжхребцевих дисків			
Гіперінтенсивність сигналу з центральною лінією гіпоінтенсивності	16; 20,0%	20; 25,0%	9; 11,3%
Гіперінтенсивність сигналу від задніх відділів міжхребцевого диску	21; 26,3%	25; 31,3%	17; 21,3%
Гіперінтенсивність сигналу від міжхребцевого диску	9; 11,3%*	7; 8,8%*	11; 13,8%*
Гіпоінтенсивність сигналу від міжхребцевого диску	34; 42,5%	28; 35,0%	43; 53,8%
Вакуум-феномен	-	6; 7,5%	4; 5,0%
Протрузія міжхребцевого диску			
Медіанна	8; 10,0%	14; 17,5%	18; 22,5%
Парамедіанна	14; 17,5%	21; 26,3%	32; 40,0%
Форамінальна	5; 6,3%	11; 13,8%	21; 26,3%
Інтравертебральна грижа (грижа Шморля)	6; 7,5%	5; 6,3%	-

* - $p < 0,001$

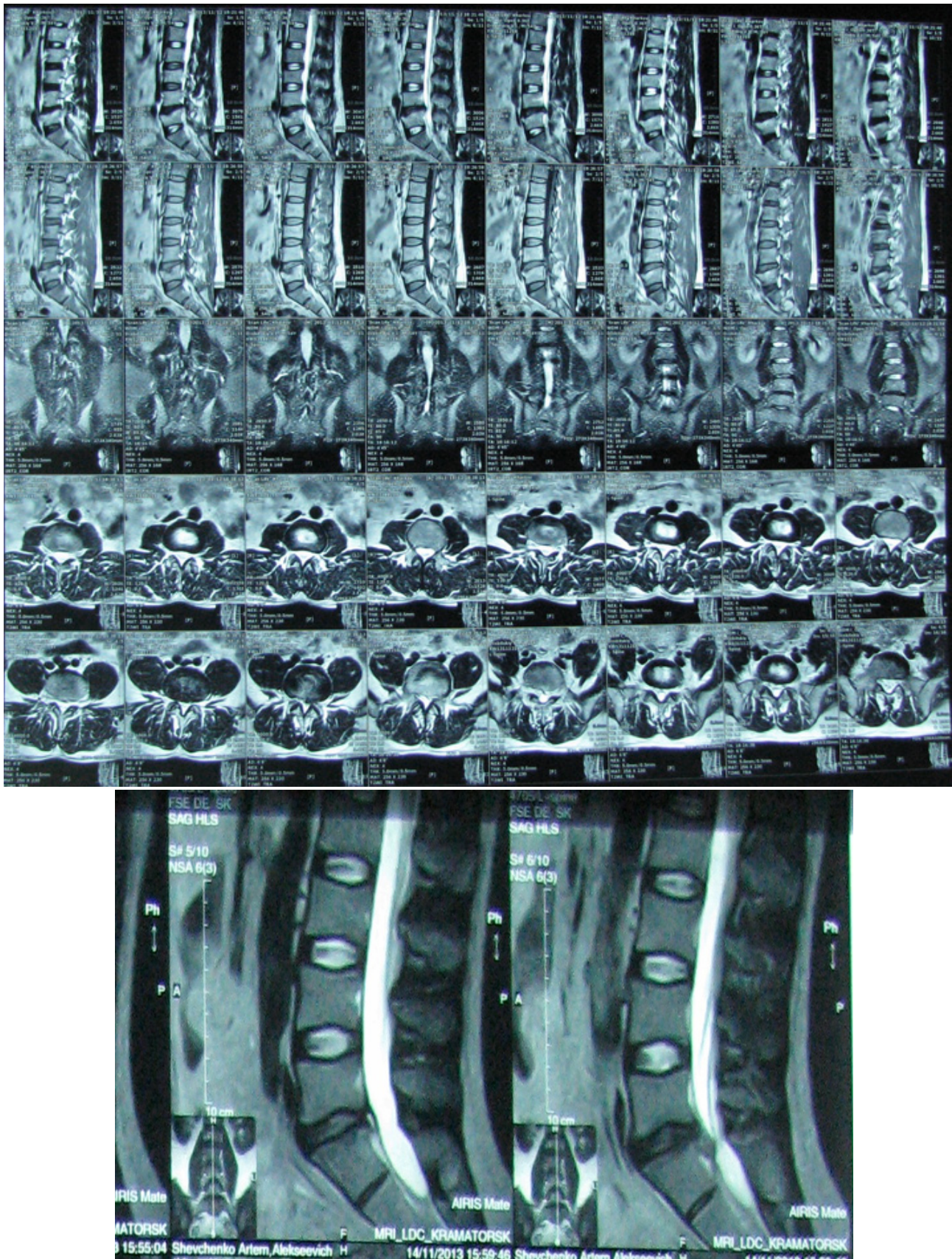


Рис. 2

Скан магнітно-резонансної томографії поперекових сегментів з гіперінтсивним зображенням міжхребцевих дисків з центральною лінією гіпоінтенсивності в сегментах $L_{III} - L_{IV}$, $L_{IV} - L_V$

гідратації драглистого ядра [7]) відзначалися статистично достовірно рідше ($p < 0,001$) в порівнянні з гіпоінтенсивністю сигналів (що відбивають дегідратацію драглистого ядра [7]) на всіх досліджуваних рівнях. Гіперінтенсивність T2-зваження сигналу з центральною лінією гіпоінтенсивності, яка свідчить про наявність тріщин в драглистому ядрі [13], відзначалася в 20,0% спостережень в $L_{III} - L_{IV}$ міжхребцевому диску, в 25,0% в $L_{IV} - L_V$ і в 11,3 % - в $L_V - S_1$ диску. Гіперінтенсивність сигналу від задніх відділів міжхребцевого диску виявлена в 26,3%, 31,3% і 21,3% відповідно (табл. 2). Такі зміни відображають наявність тріщин і розривів в задніх відділах фіброзного кільця [8] і, як і у випадках із тріщинами в драглистому ядрі міжхребцевого диска, можуть служити джерелом больових відчуттів [9] внаслідок подразнення волокон хребтового нерва біологічно активними речовинами за типом хімічного радикуліту [6].

У поодиноких випадках в драглистому ядрі двох міжхребцевих дисків відзначався вакуум-феномен (7,5% в диску $L_{IV} - L_V$ і 5,0% - в $L_V - S_1$) - табл. 2. Клінічна значимість вакуум-феномена (який пов'язують із наявністю газу в диску) остаточно не з'ясована. Вважається, що при локалізації в задніх відділах фіброзного кільця він може служити джерелом болю [4] внаслідок механічного подразнення волокон задньої поздовжньої зв'язки або корінця спинномозкового нерва [6].

Під час МРТ у обстежених хворих також візуалізувалися протрузії міжхребцевих дисків різної локалізації, які можуть продукувати ірітативний радикулярний синдром [6]. В цілому в досліджених трьох нижніх поперекових міжхребцевих дисках відзначені медіанні протрузії - в 50,0% спостережень, парамедіанні - в 83,8%, форамінальні - в 48,4% випадків. Грижі Шморля виявлені в тілах L_{III} (7,5%) і L_{IV} (6,3%) хребців (табл. 2).

Таким чином, виявлені при обстежених методами променевої діагностики диспластичні і дегенераційні зміни елементів поперекових сегментів у пацієнтів з остеохондрозом хребта та порушеннями рухового стерео-

типу можуть продукувати больові відчуття. Однак достовірна верифікація джерела болю у пацієнтів із захворюваннями кістково-м'язової системи все ще є утрудненою. Не існує кореляцій між клінічною симптоматикою остеохондрозу хребта (при відсутності неврологічних розладів) і даними при рентгенографії, МРТ або комп'ютерній томографії структурними змінами міжхребцевих дисків, дуговідросткових суглобів, зв'язок хребта [1, 14, 18]. У зв'язку з цим у таких пацієнтів істотне значення набуває клінічне обстеження, в тому числі оцінка функціонального стану м'язової системи [11].

Висновки

1. Рентгенанатомічну характеристику поперекових сегментів у хворих на остеохондроз хребта з порушенням рухового стереотипу відрізняє значуще превалювання структурної асиметрії L_{III} , L_{IV} , L_V хребців: несиметрична величина суглобових (77,5%, 85,0%, 70,0% відповідно) і поперечних (51,3%, 46,4%, 76,3% відповідно) відростків, дисконгруентність суглобових фасеток (72,5%, 81,3%, 57,5% відповідно), аномалія тропізму (47,5%, 55,0 %, 52,5% відповідно), ротація остистих відростків (67,5%, 63,8%, 33,8% відповідно).
2. Диспластичні і дегенераційні деформації поперекових сегментів, що спостерігаються при рентгенографії та магнітно-резонансної томографії у пацієнтів з остеохондрозом хребта з порушенням рухового стереотипу, можуть потенціювати розвиток вертеброгенних больових синдромів.

Література

1. Ajiboye LO, Oboirien M, Buunaaim Alexis DB: The incidence and clinico-radiological findings in symptomatic adult patients with lumbar degenerative disc diseases in a Tertiary orthopaedic hospital, South-West, Nigeria. East African Orthop J 2018, 12, 27-32.
2. Aissiou M, Perie D, Mac-Thiong JM: Correlations of radiographic findings in patients with low back pain. Normalized intervertebral disc MRI signal as a biomarker of pain. J Biomed Scie Engin 2013, 6, 372-380.
3. Comerford M, Mottram S: Kinetic control. The management of uncontrolled movement. Elsevier Australia, Churchill Livingstone 2012, 1st ed., 3-43.

4. D'Anastasi M, Birkenmaier C, Schmidt GP, Wegener B, Reiser MF, Baur-Melnyk A: Correlation between vacuum phenomenon on CT and fluid on MRI in degenerative disks. *AJR*, 2011, 197, 1182-1189.
5. Elgbinedion BO, Akhigde A: Correlations of radiographic findings in patients with low back pain. *Niger Med J* 2011, 52, 28-34.
6. Forster M, Mahn F, Gockel U, Brosz M, Freynhagen R, Tolle TR, Baron R: Axial low back pain: One painful area - many perceptions and mechanisms. *PLoS One*, 2013, 8, e68273.
7. Gervais J, Perie D, Aubin CE: Sensitivity of MRI signal distribution within the intervertebral disc to image segmentation and data normalization. *Comput Methods Biomech Biomed Engin*, 2014, 17, 1383-1390.
8. Hancock MJ, Maher CG, Latimer J, Spindler MF, McAuley JH, Laslett M, Bogduk N: Systematic review of tests to identify the disc, SIJ or facet joint as the source of low back pain. *Eur Spine J* 2007, 16, 1539-1550.
9. Kaadeh T, Rafeemanesh E, Omidi-Kashani F: Investigating a possible link between MRI findings and clinical complaints in the patients with chronic low back pain. *Austin J Orthop Rheumatol* 2018, 5, 1070-1075.
10. Koistad HA, Christensen MV, Jensen LD, Schlunssen V, Thuistrup AM, Bonde JPB: Notification of occupational disease and the risk of work disability: a two-year follow-up study. *Scand J Work Environ Health* 2013, 39, 411-419.
11. Masi AT, Nair K, Evans T, Ghandour Y: Clinical, biomechanical, and physiological translational interpretations of human resting myofascial tone or tension. *Int J Ther Massage Bodywork*, 2010, 3, 16-28.
12. Muriuki MG, Havey RM, Voronov LI, Carandang G, Zindrick MR, Lorenz MA, Lomasney L, Patwardhan AG: Effects of motion segment level, Pfirrmann intervertebral disc degeneration grade and gender on lumbar spine kinematics. *J Orthop Res* 2016, 34, 1389-1398.
13. Ract I, Meadeb JM, Mercy G, Cueff F, Husson JL, Guillin R: A review of the value of MRI signs in low back pain. *Diagn Interv Imaging* 2015, 96, 239-249.
14. Rai GS, Mehra A, Singh Gaur TN: A prospective study of magnetic resonance imaging findings in patients of chronic low back pain: a clinico-radiological correlation. *Int J Res Med Sci* 2016, 4, 47-56.
15. Sahrman S, Azevedo DC, Van Dillena L: Diagnosis and treatment of movement system impairment syndromes. *Brazil J Phys Therapy* 2017, 21, 391-399.
16. Teraguchi M, Yoshimura N, Hashizume H, Muraki S, Yamada H, Oka H, Minamide A, Nakagawa H, Ishimoto Y, Nagata K, Kagotani R, Tanaka S, Kawaguchi H, Nakamura K, Akune T, Yoshida M: The association of combination of disc degeneration, end plate signal change, and Schmorl node with low back pain in a large population study: the Wakayama spine study. *Spine J* 2015, 15, 622-628.
17. Vardeh D, Mannion RJ, Woolf CJ: Toward a mechanism-based approach to pain diagnosis. *J Pain*, 2016, 17, T50-T69.
18. Wani SK, Deshpande N: Correlation of pain and disability with MRI findings in patients with lumbar discogenic back pain. *Int J Physiother Res* 2014, 2, 418-423.