УДК 616.71-001.6-057.34-089:355.415

О. А. Бур'янов[1], М. П. Грицай[3], Т. М. Омельченко[1], Ю. О. Ярмолюк[2]

[1]Національний медичний університет імені О.О. Богомольця, м. Київ
[2]Національний військово-медичний клінічний центр «ГВКГ» МО України, м. Київ
[3]ДУ «Інститут травматології та ортопедії НАМН України», м. Київ

ВИБІР АНТИБАКТЕРІАЛЬНОЇ ТЕРАПІЇ У ПАЦІЄНТІВ З ВІДКРИТИМИ ТА ВОГНЕПАЛЬНИМИ ПОШКОДЖЕННЯМИ КІНЦІВОК ТА ЇХ УСКЛАДНЕННЯМИ

В роботі обґрунтовано вибір антибактеріальної терапії в системі лікування 128 пацієнтів з відкритими та вогнепальними пошкодженнями кінцівок на різних етапах надання допомоги в залежності від спектру бактеріальної мікрофлори та чутливості мікроорганізмів. Антибактеріальна терапія застосовувалася в системі сучасного арсеналу лікувальних заходів при відкритих та вогнепальних пошкодженнях, а саме – хірургічна обробка рани з застосуванням активного дренування з використанням терапії негативним тиском (VAC-терапії), ультразвукової кавітації, стабілізації перелому в АЗФ, застосування плазми збагаченої тромбоцитами та тромбоцитарними факторами росту та ін. Антибактеріальні препарати призначалися після мікробіологічного дослідження рани. Показано ефективність застосування комбінованого препарату цефоперазону та сульбактаму – «Макроцеф» в аспекті зменшення мікробної контамінації ран з $1 \cdot 10^8$ КУО перед початком лікування до $1 \cdot 10^2$ КУО наприкінці курсу лікування, середній термін якого склав 9 діб. Було оцінено швидкістю регресу больового синдрому за ВАШ, зменшення ексудації з рани, середній термін загоєння рани та наявність таких ускладнень як нагноєння, остеомієліт, сепсис.

Ключові слова: відкрите пошкодження, вогнепальна рана, інфекційні ускладнення, ультразвукова кавітація, терапія негативним тиском, Макроцеф, цефоперазон та сульбактам.

ВСТУП

Актуальність проблеми лікування інфекційних ускладнень при відкритих пошкодженнях та вогнепальних пораненнях кінцівок обумовлена з одного боку зростанням питомої ваги тяжких пошкоджень на фоні дорожньо-транспортного травматизму, сезонного травматизму, збройних конфліктів, що супроводжуються високоенергетичними травмами, множинними ураженнями організму, травматичними шоком та первинною мікробною контамінацією ран [3,7,9]. З іншого боку, відмічається зміна якісного та кількісного складу мікрофлори у вогнищі інфекційного ураження, поява полірезистентних форм мікроорганізмів до антибактеріальних препаратів та зміна імунологічної реактивності організму при важких пошкодженнях [4,6,8]. Значна травматизація м'яких тканин з дефектом шкіри, підшкірної клітковини, м'язів, а також уламкові переломи кісток вимагають тривалого стаціонарного лікування для загоєння ран, проведення чисельних повторних оперативних втручань, відтерміновують остеосинтез переломів, призводять до ускладнень у вигляді нагноєнь (6-18%), післятравматичних контрактур (12%), інвалідизації [1,2,14]. Переважна більшість пацієнтів з вогнепальними пораненнями та відкритими пошкодженнями кінцівок особи молодого працездатного віку (від 19 до 50 років), їх тривалі лікування, реабілітація, непрацездатність завдають значних економічних втрат [10,11,15].

На сьогодні надзвичайно актуальним завданням є впровадження та оцінка ефективності сучасних методів лікування ран при бойових та відкритих пошкодженнях опорно-рухового апарата.

Основною метою лікування відкритих та вогнепальних ран є зниження частоти гнійних ускладнень, скорочення термінів лікування, профілактика деструктивних процесів та зменшення інвалідизації [12,13]. Зниження частоти гнійних ускладнень не можливе без застосування сучасних, антибактеріальних препаратів широкого спектру протимікробної активності з впливом на грампозитивну та грамнегативну мікрофлору. Не менш значущою є здатність антибактеріального препарату впливати на резистентні форми мікроорганізмів, що швидко виникають в процесі лікування антибіотиками.

Серед препаратів, що мають широкий спектр антибактеріальної активності та ефективні у відношенні до резистентних форм мікроорганізмів є «Макроцеф» – фармпрепарат антибактеріальної дії для системного застосування, бета-лактамний антибіотик, що належить до захищених цефа-

лоспоринів III покоління. Важливою перевагою препарату є його висока активність у відношенні як до грампозитивних так і до грамнегативних мікроорганізмів. Діючими речовинами даного препарату є цефоперазон в комбінації з сульбактамом. Цефоперазон натрію являє собою напівсинтетичний цефалоспориновий антибіотик III покоління широкого спектра дії, що застосовується тільки парентерально. Сульбактам натрію є похідним базового пеніцилінового ядра. Цефоперазон діє шляхом пригнічення біосинтезу мукопептиду стінки бактеріальної клітини. Сульбактам діє як інгібітор бета-лактамаз, відновлюючи тим самим активність цефоперазону щодо штамів, які виробляють бета-лактамазу.

Середня концентрація у сироватці крові, отримана через 30 хв після внутрішньовенного введення 1 г цефоперазону, становить 114 мкг/мл. Середня концентрація у сироватці крові, отримана через 15 хв після внутрішньовенного введення 500 мг і 1000 мг сульбактаму, становить 21-40 мкг/мл і 48-88 мкг/мл відповідно. Середні значення максимальних концентрацій цефоперазону та сульбактаму після введення 2 г цефоперазону/сульбактаму (1 г цефоперазону, 1 г сульбактаму) внутрішньовенно протягом 5 хв становлять відповідно 130,2 мкг/мл і 236,8 мкг/мл. Це свідчить про більший об'єм розподілу сульбактаму ($V\alpha$=18-27,6 л) порівняно з розподілом цефоперазону ($V\alpha$ = 10,2 – 11,3 л).

Зв'язування з білками плазми крові цефоперазону становить 82-93 %, сульбактаму – 38 %.

Значної кількості метаболітів цефоперазону в сечі не виявлено. Середні періоди напіввиведення в сироватці крові цефоперазону і сульбактаму становлять приблизно 2 години і 1 годину. Цефоперазон виводиться головним чином з жовчю. Близько 75-85 % сульбактаму виводиться з сечею протягом перших 8 годин після введення.

Фармакокінетика у пацієнтів з нирковою недостатністю суттєво не змінюється порівняно зі звичайними пацієнтами.

У пацієнтів із порушеннями функції печінки період напіввиведення у сироватці крові подовжений, а час виведення з сечею збільшений.

МЕТА ДОСЛІДЖЕННЯ

Оцінити клінічну ефективність антибактеріального препарату «Макроцеф» (цефоперазон в комбінації з сульбактамом) у пацієнтів з інфекційними ускладненнями, обумовленими відкритими та вогнепальними пошкодженнями опорно-рухового апарата.

МАТЕРІАЛИ І МЕТОДИ ДОСЛІДЖЕННЯ

В рамках дослідження було обстежено та проліковано 128 пацієнтів (96 чоловіків та 32 жінок), які лікувалися на клінічних базах кафедри травматології та ортопедії Національного медичного університету імені О.О. Богомольця та Національному військово-медичному клінічному центрі «Головний військовий клінічний госпіталь» м. Київ у 2014-2016 роках.

Критеріями включення в дослідження були:

- наявність у пацієнтів однієї або декількох ран верхніх або нижніх кінцівок внаслідок відкритого або вогнепального пошкодження;
- вік пацієнтів 20 – 50 років;
- відсутність алергічних реакцій або гіперчутливості до сульбактаму та/або цефоперазону;
- наявна чутливість мікрофлори при посіві з рани.

За дизайном проведене клінічне дослідження є проспективним, відкритим без рандомізації, з метою оцінки клінічної ефективності препарату та обліку побічних ефектів.

Вік пацієнтів коливався від 22 до 46 років, переважали пацієнти чоловічої статі 96, жіночої статі було 32 пацієнта. У 36 пацієнтів мали місце відкриті та вогнепальні поранення м'яких тканин кінцівок, 92 пацієнта мали поранення в поєднанні з переломами кісток кінцівок. Первинна допомога надавалася в умовах районних та міських лікарень, обласних лікарень, військових госпіталів. Надання допомоги на первинному етапі включало первинну хірургічну обробку ран, фасціотомії, стабілізацію переломів у АЗФ, мікробіологічне дослідження та первинну антибактеріальну терапію, симптоматичну та протиправцеву терапію.

Всім пацієнтам даного дослідження допомога надавалася на другому, а іноді на третьому етапі спеціалізованої медичної допомоги, через 3-5 – 14-17 діб після травми, після стабілізації життєво важливих функцій організму та переведення до спеціалізованої клініки.

В групу клінічного спостереження включено пацієнтів з наявністю відкритих пошкоджень, вогнепальних ран та інфекційних ускладнень. Пацієнтам проводилося лікування переважно на другому, а в деяких випадках – на третьому етапі надання допомоги з виконанням повторних хірургічних обробок, застосуванням УЗ кавітації рани, монтажем або перемонтажем АЗФ, застосуванням VAC-терапії. Враховуючи попереднє, іноді неодноразове застосування антибіотикотерапії на попередніх етапах надання медичної допомоги, антибактеріальний препарат призна-

чався після дослідження складу та чутливості мікрофлори з рани. При наявності чутливості мікрофлори до «Макроцефа», препарат застосовувався в добовій дозі від 2 до 4 г по цефоперазону залежно від мікробної контамінації, загального стану пацієнта, стану рани. Добова доза розподілялася на два внутрішньовенних введення через кожні 12 год. Термін застосування антибіотикотерапії коливався в межах від 7 до 14 діб, в середньому 9,2±2,3 доби.

З метою оцінки клінічної ефективності лікування всім пацієнтам проводили:

1. Клінічне обстеження, що включало загально клінічні дослідження (загальний аналіз крові з лейкоцитарною формулою; біохімічний аналіз крові з визначенням глюкози крові, білкового складу плазми крові, С-реактивного протеїну, церулоплазміну, ШОЕ; загальний аналіз сечі), що виконувалися перед початком лікування на його етапах та наприкінці лікування.
2. Оцінювали динаміку зміни мікробної контамінації ран перед початком та наприкінці лікування – рівень колонієутворюючих одиниць мікроорганізмів (КУО).
3. Визначали швидкість регресу таких клінічних ознак інфекційного процесу, як набряк (індекс набряку), больовий синдром (ВАШ), ексудація (об'єм виділень з рани).
4. Оцінювали середній термін загоєння рани (кількість діб) та наявність таких ускладнень як остеомієліт, сепсис.
5. Проводили облік побічних ефектів та небажаних проявів при застосуванні препарату.

Об'єм заходів спрямованих на лікування ран в групі дослідження включав:

1. Повторні хірургічні обробки з висіченням нежиттєздатних тканин, ділянок некрозів, іммобілізація пошкодженої кінцівки (рани), вакуумна аспірація ран в режимі постійної аспірації з від'ємним тиском 95-125 мм рт. ст. тривалістю до 3 діб в кількості 1-2 процедури. Показанням до застосування вакуумної аспірації були великі розміри ран (понад 2 см за глибиною та більше 16 см^2 за площею).
2. Ультразвукова кавітація ран за показами (значні ділянки некрозів, прогресування некротичних змін, нагноєння).
3. Стимуляція місцевих репаративних процесів шляхом введення збагаченої тромбоцитами плазми (тромбоцитарного фактору росту) в II-III стадії раньового процесу. Проводились 1-2 процедури з перервою 5-7 днів.
4. Місцеве лікування ран (пов'язки з антисептиками аргодерм, декасан, бетадин, октенісепт, гентасепт).
5. Атибактеріальна терапія (після визначення складу та чутливості мікрофлори збудника відповідно до результатів дослідження).
6. Симптоматичне лікування (знеболюючі, протизапальні, антикоагулянти, протинабрякові).
7. Стимуляція загальних репаративних та імунних процесів (ретаболіл, тималін).
8. Аутодермопластика ран (найчастіше використовувались пластика вільним клаптем з передньої поверхні стегна товщиною трансплантата 3-4 мм або клаптем на ніжці).

РЕЗУЛЬТАТИ ТА ЇХ ОБГОВОРЕННЯ

За даними бактеріологічного дослідження раньового вмісту, проведеного при госпіталізації пацієнтів у клініку (перед проведенням хірургічної обробки) у пацієнтів досліджуваної групи виявлені окремі види та групи мікроорганізмів та визначена чутливість до антибактеріальних препаратів, результати представлені у таблиці 1.

Таблиця 1

Результати бактеріологічного дослідження раньового вмісту у пацієнтів досліджуваної групи (n=128)

Склад бактеріальної мікрофлори	Чутливість мікроорганізмів до антибактеріальних препаратів
Acinetrobacter spp.	Цефоперазон+сульбактам, Іміпенем
Enterobacter spp.	Цефоперазон+сульбактам, Іміпенем
St. aureus	Коломіцин, Іміпенем, Цефоперазон+сульбактам
St. haemolyticus	Цефоперазон+сульбактам, Коломіцин, Іміпенем
Staphilococcus spp.	Цефоперазон+сульбактам, Іміпенем
Ps. aeruginosa	Офлоксацин, Коломіцин, Цефоперазон+сульбактам
S. epidermidis	Цефоперазон, Цефтріаксон, Офлоксацин
E. coli	Офлоксацин, Коломіцин, Цефоперазон+сульбактам

Дані бактеріологічних досліджень, що проводилися на вторинній та третинній ланках надання спеціалізованої допомоги відрізняються від результатів мікробіологічних досліджень отриманих з посівів свіжих не вогнепальних та вогнепальних ран (табл. 2), що виконані на первинній ланці надання допомоги пацієнтам з відкритими пошкодженнями опорно-рухового апарата. Це пов'язано з тривалим антибактеріальним лікуванням, селекцією та переміщення внутрішньолікарняної раньової інфекції з лі-

кувальних закладів попередніх етапів медичної допомоги, формуванням антибіотикорезистентності мікроорганізмів, зміною реактивності та імунітету пораненого.

Таблиця 2

Результати бактеріологічного дослідження з ран безпосередньо після поранення

Склад бактеріальної мікрофлори	Чутливість мікроорганізмів до антибактеріальних препаратів
St.epidermidis	Ципрофлоксацин, цефтріаксон, левофлоксацин, гентаміцин, азитроміцин, іміпінем
St. faecalis	Цефтріаксон, ампіцилін, амоксицилін, гентаміцин, лінезолід, іміпенем
St. aureus	Ципрофлоксацин, цефтріаксон, ампіцилін, цефотаксим, гентаміцин, цефтазидим, амікацин, кларитроміцин, лінезолід, азитроміцин, іміпенем
St. haemolyticus	Ципрофлоксацин, цефтріаксон, ампіцилін, цефотаксим, ванкоміцин, гентаміцин, амікацин, іміпенем
St. pyogenes	Ципрофлоксацин, цефтріаксон, цефотаксим, амоксицилін, левофлоксацин, лінезолід, лінкоміцин, азитроміцин, іміпенем
Ps. aeruginosa	Ципрофлоксацин, ванкоміцин, гентаміцин, лінезолід, іміпенем, коломіцин
St. saprophyticus	Ципрофлоксацин, цефтріаксон, ампіцилін, цефотаксим,цефотаксим, амоксицилін, левофлоксацин, ванкоміцин, гентаміцин, бензилпеніцилі, лінезолід, лінкоміцин, азитроміцин, іміпенем

В досліджуваній групі пацієнтів рівень колоній утворюючих одиниць (КУО) при первинному дослідженні ран перебував в межах $1{\cdot}10^6$ – $1{\cdot}10^8$. Одразу після хірургічної обробки, вакуумного дренування та початку антибітикотерапії з застосуванням комбінованого препарату цефоперазон з сульбактамом, рівень КУО знижувався до $1{\cdot}10^3$ у 63,7% пацієнтів досліджуваної групи та до $1{\cdot}10^4$ у 36,3% пацієнтів. Через 5 діб після хірургічної обробки, дренування та антибіотикотерапії відмічали зниження рівня КУО до $1{\cdot}10^3$ у 42,7% пацієнтів та $1{\cdot}10^2$ у 57,3% пацієнтів. Після закінчення курсу антибіотикотерапії, що в середньому складав 9-10 діб спостерігалося очищення рани, значне зменшення ексудативних процесів та поява грануляцій, що дозволяло переходити до наступних етапів закриття раньових дефектів (аутодермопластика, вторинні шви тощо) та вирішення питань щодо відновлення скелетних порушень. До закінчення антибіотикотератії відмічали очищення ран та відсутність патогенної мікрофлори, рівень сапрофітної флори не перевищував $1{\cdot}10^2$ КУО (рис. 1).

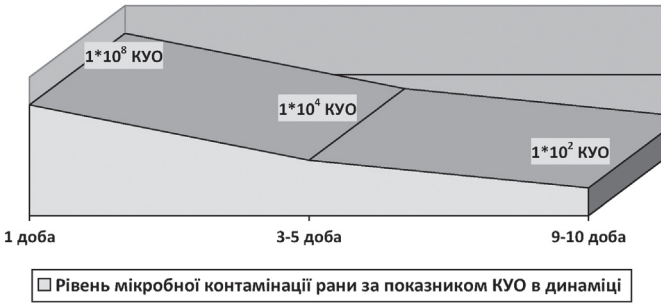

Рисунок 1. Динаміка зміни мікробної контамінації рани (за показником КУО) при застосуванні препарату «Макроцеф» в системі лікування відкритих та вогнепальних пошкоджень кінцівок та їх наслідків.

Оцінка рівня больового синдрому за ВАШ у пацієнтів досліджуваної групи при застосуванні обґрунтованої тактики хірургічної обробки, ультразвукової кавітації, VAC-терапії, антибіотикотерапії з застосуванням комбінованого препарата «Макроцеф», загального, місцевого та симптоматичного лікування вже на 3-5 добу (в середньому 3,2±0,8 діб) спостерігалося значне зменшення больового синдрому з боку рани. При цьому, за оцінкою по ВАШ інтенсивність болю до початку лікування складала в середньому 8,2±1,3 бали, через 3 доби больовий синдром зменшувався до рівня 4,1±0,7 балів, а через 10 діб складав 2,5±1,2 бали (рис.2).

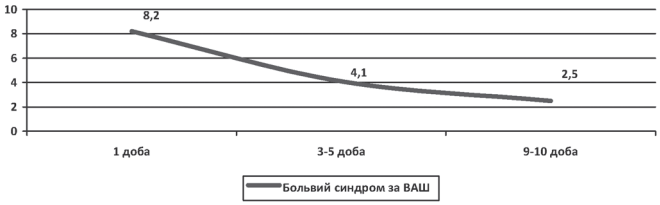

Рисунок 2. Динаміка зміни больового синдрому за ВАШ.

У 94% пацієнтів досліджуваної групи після використання запропонованої методики лікування відмічалося очищення рани від ділянок некрозів, раньового ексудату, поява та активний ріст грануляцій в рані вже на 5-7 добу, що дозволяло в найближчі 8-10 діб провести пластичну операцію і загоїти рани. Загальний термін лікування вогнепальних ран склав 14-25 діб (в середньому 18±2,5 доби).

У 7 пацієнтів (6 % пацієнтів досліджуваної групи) не зважаючи на проведений комплекс лікувальних заходів, через наявність полімікробної контамінації, зниження реактивності організму на фоні політравми, значної площі раньової поверхні та складних пошкоджень кісткових структур розвинулися ускладнення у вигляді остеомієліту кісток гомілки та стопи у 3 пацієн-

тів, нагноєння ран у 4 пацієнтів. Ускладнення були також обумовлені формуванням зони вторинного некрозу значних розмірів у пацієнтів з вогнепальними пораненнями. У цих пацієнтів проводилися вторинні хірургічні обробки з двократною, трикратною заміною дренуючої системи, повторні процедури ультразвукової кавітації, резекція уражених кісткових структур, продовження антибіотикотерапії відповідно до результатів дослідження мікробної флори та чутливості.

Контроль побічних ефектів та небажаних проявів при застосуванні препарату «Макроцеф» дозволив констатувати його високу безпечність та відсутність небажаних побічних проявів в межах середнього курсу лікування (від 7 до 14 діб) та при умові застосування пробіотиків (Біолакт-Форте) з першого дня лікування.

ВИСНОВКИ

1. Використання комплексного методу лікування відкритих та вогнепальних ран є патогенетично обґрунтованим та ефективним заходом лікування. До сучасних методів лікування відкритих та вогнепальних пошкоджень належать методи етапної хірургічної обробки, ультразвукової кавітації рани, VAC-терапії, антибіотикотерапії, регенераторні, симптоматичні та загальнозміцнюючі заходи.
2. Системна антибактеріальна терапія повинна застосовуватися з урахуванням бактеріологічного дослідження з з якісною та кількісною ідентифікацією мікроорганізмів та урахуванням їх чутливості до антибактеріальних препаратів. При цьому за відсутності бактеріологічних посівів, виходячи з результатів проведеного дослідження, можна зробити висновок:
   - при свіжих пораненнях антибактеріальне лікування найбільш обґрунтовано розпочинати з офлоксацину або цефтріаксону;
   - на вторинних та третинних ланках надання спеціалізованої допомоги у даної категорії пацієнтів, згідно результатів бактеріологічних досліджень, найбільш доцільно застосовувати комбіновану форму – цефоперазон з сульбактамом («Макроцеф») або коломіцин.

ЛІТЕРАТУРА

1. Maiden N; Ballistics reviews: mechanisms of bullet wound trauma. Forensic Sci Med Pathol. 2009 5(3):204-9. Epub 2009 Jul 31.
2. Denton JS, Segovia A, Filkins JA; Practical pathology of gunshot wounds. Arch Pathol Lab Med. 2006 Sep 130(9):1283-9.
3. Karp A, Chapter 2 'Civilian firearms' from Geneva Graduate Institute of International Studies, Small Arms Survey 2007
4. Home Office Statistical Bulletin: Homicides, Firearm Offences and Intimate Violence 2010/2011; GOV.UK
5. Davies MJ, Wells C, Squires PA, et al; Civilian firearm injury and death in England and Wales. Emerg Med J. 2012 Jan 29(1):10-4. doi: 10.1136/emj.2009.085837. Epub 2011 Nov 4.
6. Chalkley D, Cheung G, Walsh M, et al; Deaths from trauma in London--a single centre experience. Emerg Med J. 2011 Apr 28(4):305-9. doi: 10.1136/emj.2009.085613. Epub 2010 Jun 26.
7. Davies M, Kerins M, Glucksman E; Inner-city gunshot wounds-10 years on. Injury. 2011 May 42(5):488-91. doi: 10.1016/j.injury.2010.09.041.
8. Ceylan H, McGowan A, Stringer MD; Air weapon injuries: a serious and persistent problem. Arch Dis Child. 2002 Apr 86(4):234-5.
9. Inaba K, Demetriades D; The nonoperative management of penetrating abdominal trauma. Adv Surg. 2007 41:51-62.
10. Santucci RA, Chang YJ; Ballistics for physicians: myths about wound ballistics and gunshot injuries. J Urol. 2004 Apr 171(4):1408-14.
11. Volgas DA, Stannard JP, Alonso JE; Current orthopaedic treatment of ballistic injuries. Injury. 2005 Mar 36(3):380-6.
12. Bartlett CS, Helfet DL, Hausman MR, et al; Ballistics and gunshot wounds: effects on musculoskeletal tissues. J Am Acad Orthop Surg. 2000 Jan-Feb 8(1):21-36.
13. Byrne A, Curran P; Necessity breeds invention: a study of outpatient management of low velocity gunshot wounds. Emerg Med J. 2006 May 23(5):376-8.
14. Simpson BM, Wilson RH, Grant RE; Antibiotic therapy in gunshot wound injuries. Clin Orthop Relat Res. 2003 Mar (408):82-5.
15. Confidentiality: reporting gunshot and knife wounds; General Medical Council, 2009
16. What is a doctor's involvement in the firearms licencing process; British Medical Association
17. Suzuki T., Minehara A. Negative-pressure wound therapy over surgically closed wounds in open fractures: Journal of Orthopaedic Surgery 2014; 22(1):30-4, p. 30-34.

А. А. Бурьянов[1], Н. П. Грицай[3], Т. Н. Омельченко[1], Ю. А. Ярмолюк[2]

[1] Национальный медицинский университет имени А.А.Богомольца, г. Киев

[2] НВМКЦ «ГВКГ» МО Украины, г. Киев

[3] ДУ «Институт травматологии и ортопедии АМН Украины», г. Киев

Выбор антибактериальной терапии у пациентов с открытыми и огнестрельными повреждениями конечностей и их осложнениями

В работе обоснован выбор антибактериальной терапии в системе лечения 128 пациентов с открытыми и огне-

стрельными повреждениями конечностей на различных этапах оказания помощи в зависимости от спектра бактериальной микрофлоры и чувствительности микроорганизмов. Антибактериальная терапия применялась в системе современного арсенала лечебных мероприятий при открытых и огнестрельных повреждениях, а именно – хирургическая обработка раны с применением активного дренирования с использованием терапии отрицательным давлением (VAC-терапии), ультразвуковой кавитации, стабилизации перелома в АВФ, применение плазмы обогащенной тромбоцитами и тромбоцитарными факторами роста и др. Антибактериальные препараты назначались после микробиологического исследования раны. Показана эффективность применения комбинированного препарата цефоперазона и сульбактама («Макроцеф») в аспекте уменьшения микробной контаминации ран с $1{\cdot}10^8$ КОЕ перед началом лечения до $1{\cdot}10^2$ КОЕ в конце курса лечения, средний срок которого составил 9 суток. Было оценено скоростью регресса болевого синдрома по ВАШ, уменьшение экссудации из раны, средний срок заживления раны и наличие таких осложнений как нагноение, остеомиелит, сепсис.

Ключевые слова: открытое повреждения, огнестрельная рана, инфекционные осложнения, ультразвуковая кавитация, терапия отрицательным давлением, Макроцеф, цефоперазон и сульбактам.

O. Burianov, M. Gritsay, T.Omelchenko, Y. Yarmoluk

Selection of antibacterial therapy in patients with open and gunshot limb injuriesand their complications

The paper substantiates the choice of antibiotic therapy in the system of treatment of 128 patients with open and gunshot limb injuries at different stages of care depending on the spectrum of bacterial microflora and the sensitivity of microorganisms. Antibacterial therapy was used in the system of a modern arsenal of medical measures with open and gunshot injuries, namely, surgical treatment of the wound with the use of active drainage with the use of negative pressure therapy (VAC), ultrasonic cavitation, stabilization of the fracture in AVF, the use of plasma enriched with platelets and platelets Growth factors, etc. Antibacterial drugs were prescribed after microbiological examination of the wound. The effectiveness of the use of a combined preparation of cefoperazone and sulbactam (Macrocef) in the aspect of reducing microbial contamination of wounds with $1{\cdot}10^8$ CFU before the start of treatment to $1{\cdot}10^2$ CFU at the end of the course of treatment, the average duration of which was 9 days. It was estimated by the regression rate of the pain syndrome according to the VAS, the reduction of exudation from the wound, the average wound healing time and the presence of such complications as suppuration, osteomyelitis, sepsis.

Key words: open injury, gunshot wound, infectious complications, ultrasonic cavitation, negative pressure therapy, macroceph, cefoperazone and sulbactam.