УДК 616.717.2-001.5-07-08

О. А. Бур'янов, В. П. Кваша, Д. А. Чекушин, М. О. Задніченко, Т. М. Омельченко, І. В. Самусенко, Ю. Л. Соболевський, В. В. Лиходій

Національний медичний університет імені О.О. Богомольця

ПЕРЕЛОМИ КЛЮЧИЦІ (для лікарів-інтернів, аспірантів, клінічних ординаторів)

Переломи ключиці становлять від 5% до 18% переломів опорно-рухового апарату і від 44% до 66% переломів в ділянці плечового поясу, в двічі частіше зустрічаються у чоловіків молодого віку, однак можуть зустрічатися в любій віковій групі, в тому числі і в новонароджених. Дані пошкодження переважно виникають в результаті непрямого механізму пошкодження (під час падіння на лікоть або плече), коли напрямок травмівної сили співпадає з довгою віссю ключиці [1,2].

Рис. 1. Типова деформація при переломах ключиці зі зміщенням відламків.

ДІАГНОЗ

Характерними ознаками при переломах ключиці є: біль, деформація в ділянці перелому за рахунок гематоми, набряку та зміщення відламків, згладження над- та підключичних ямок, опущене, вкорочене та приведене надпліччя, обмеження функції в плечовому суглобі в результаті посилення болю в місці перелому, верхня кінцівка приведена. Голова нахилена і повернута в бік ураження.

Ключиця доступна пальпації на всьому протязі, що дозволяє об'єктивізувати дані огляду та встановити діагноз (під шкірою пальпується

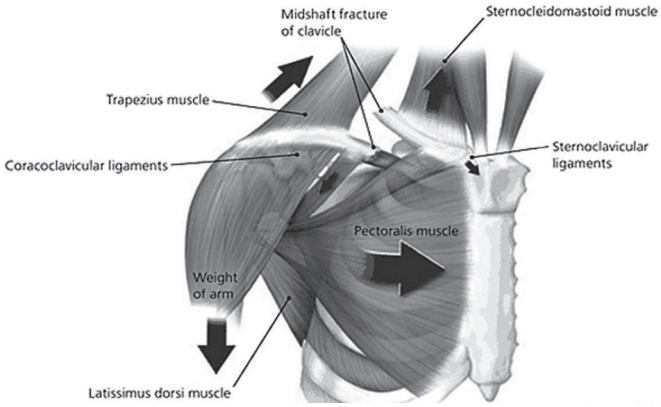

Рис. 2. Типове зміщення відламків та напрямок дії м'язів.

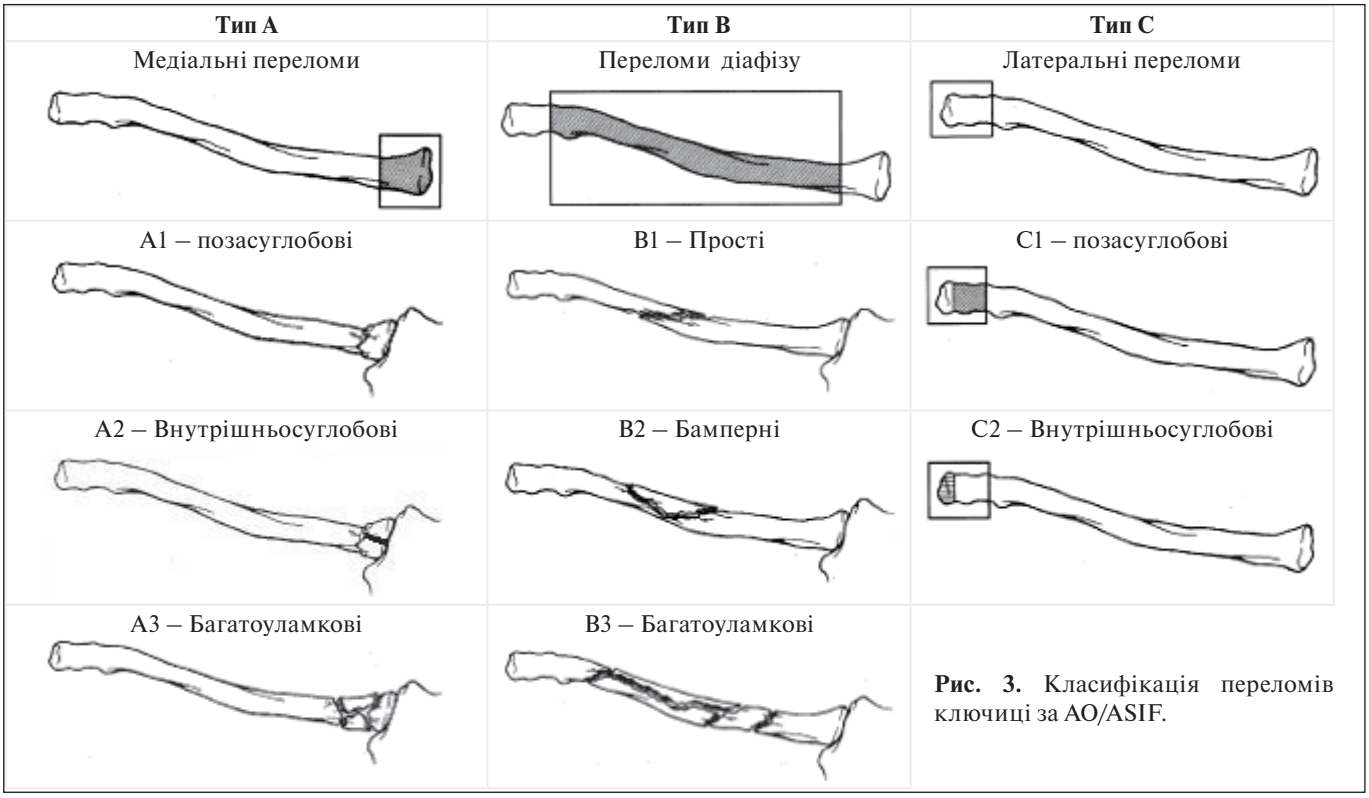

Рис. 3. Класифікація переломів ключиці за AO/ASIF.

кінець грудинного відламку, визначається його патологічна рухливість і крепітація).

Обов'язковим при клінічному обстеженні є цілеспрямоване дослідження легень та нервово-судинних структур.

Рентгенологічне обстеження. В більшості випадків достатньо передньо-задньої проекції, а при необхідності виконують дослідження в проекції, яка перпендикулярна попередній (аксіальна). Слід пам'ятати, що в даному дослідженні ключиця проекційно буде вкороченою. Типова деформація при переломах ключиці зі зміщенням відламків представлена на рисунку 1.

Типовим напрямком зміщенням відламків є: акроміальний – вниз і назад (за рахунок ваги верхньої кінцівки, дії підключичного, трапецеподібного ключичної порції великого грудного та дельтоподібного м'язу); грудинний – вверх і назад (за рахунок грудинно-ключично-соскоподібного м'язу), що призводить до комбінованого зміщення уламків: по ширині, довжині, під кутом та ротаційного (рисунок 2)[2].

Переломи ключиці можуть ускладнюватись: пошкодженням підключичних судин (артерії та вени), плечового сплетіння, плеври та верхівки легень.

Класифікація переломів ключиці за AO/ASIF представлена на рисунку 3.

В залежності від пошкодження зв'язкового апарату тип С поділяється на різновиди (рис. 4):

I – без пошкодження ключично-акроміальних зв'язок;

II – з пошкодження ключично-акроміальних зв'язок;

III – пошкодження поширюється на ключично-акроміальний суглоб (рис. 5).

Рис. 4. Різновиди переломів типу С в залежності від пошкодження зв'язкового апарату.

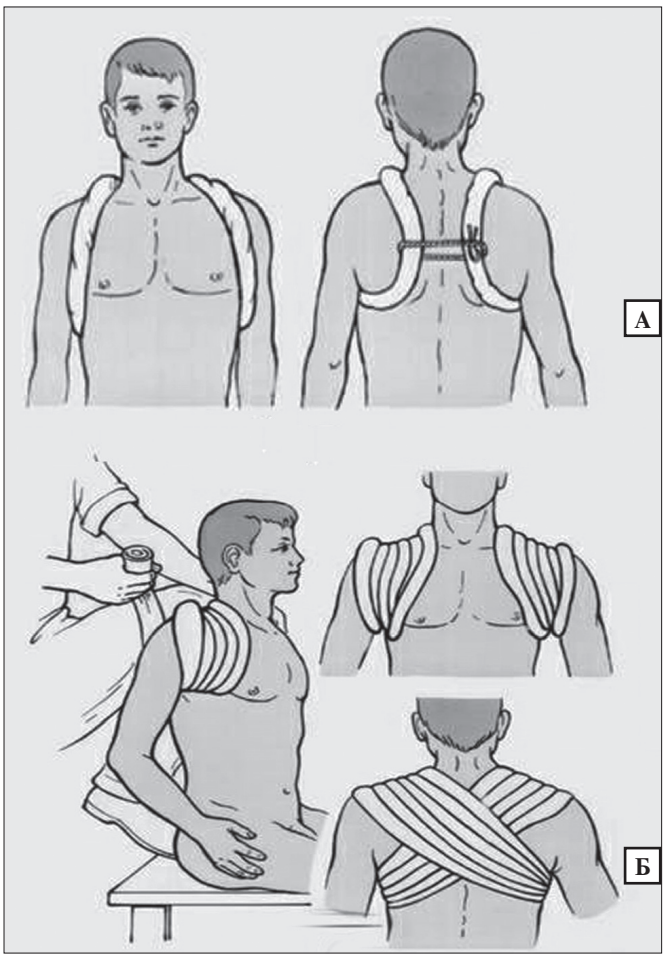

Рис. 5. Репозиція та імобілізація відламків за допомогою кілець Дельбе (А) та восьмиподібної пов'язки (Б)

ЛІКУВАННЯ

При лікуванні переломів ключиці використовують консервативний і оперативний методи. Консервативний метод полягає в застосуванні місцевої анестезії, одномоментній ручній репозиції: проводиться в положенні хворого сидячи, лікар знаходиться позаду нього впираючись коліном між лопатками пацієнта та відводячи надпліччя. Головуючими моментами під час репозиціє є відведення та підняття надплічь.

Для імобілізації використовують різноманітні гіпсові пов'язками, шини та ортези (Смирнова, Вайнштейна, шини Кузьминського, "овал" Титової, восьми подібну пов'язку, кільця Дельбе) (рисунки 5, 6) [1].

При використанні восьми подібної пов'язки та кілець Дельбе можливо перетиснення судин

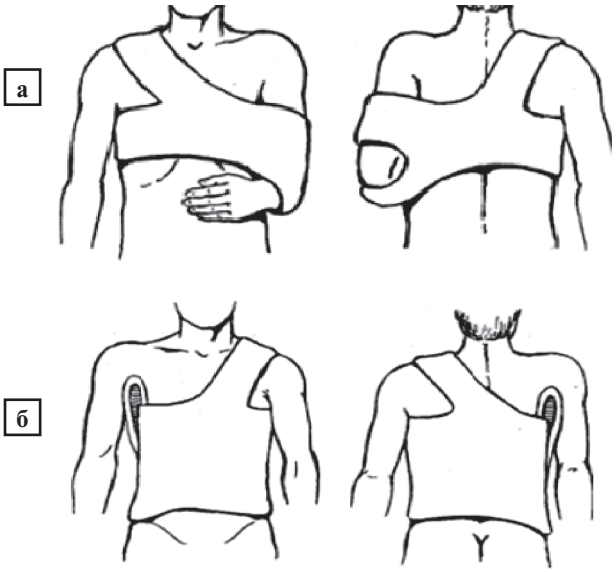

Рис. 6. Гіпсові пов'язки після вправляння перелому ключиці: А – Вайнштейна; Б – Каплана.



Рис. 7. Іммобілізаці за допомогою ортезів.

та нервів (перш за все v. axillaris), що потребує відповідного моніторингу. При наявності відповідних ознак пов'язку необхідно послабити.

Не слід використовувати пов'язку Дезо тому, що остання не забезпечує підняття і відведення надпліччя.

Однак, консервативне лікування переломів ключиці за допомогою пов'язок має багато негативних сторін: громіздкість, суттєвий дискомфорт для пацієнта, який значно обмежує соціальну та побутову активність, необхідність постійного контролю з боку лікаря, зовнішня імобілізація призводить до розвитку контрактур та гіпотрофії, що потребує тривалого відновлювального лікування, послаблення фіксації та постійна екскурсія грудної клітини призводить до вторинних зміщень з наступним зрощенням в неправильному положенні з косметичними та функціональними вадами.

Тому перевагу має оперативний метод лікування з використанням екстрамедулярних, інтрамедулярних способів фіксації, а також за допомогою апаратів зовнішньої фіксації. Серед оперативних способів найбільш часто використовується металоостеосинтез за допомогою пластин різних конструкцій [5].

Абсолютними показаннями до оперативного лікування є:

- відкриті переломи;
- ускладнені переломи;
- характер перелому при якому існує загроза перфорації шкіри або пошкодження підключичних судин, нервових структур та внутрішніх органів;
- переломи ключиці, які поєднуються з переломами шийки лопатки, що призводить до суттєвої нестабільності («флотуюче» плече);
- псевдоартрози.

На операційному столі пацієнт знаходиться в положенні на спині з валиком між лопатками, руку вкривають з можливістю переміщення, або з фіксацією на боковому столі. Розріз шкіри ведеться переважно в краніокаудальному направленні. Доступ „сабельный удар", який проводиться паралельно лініям Лангера забезпечує

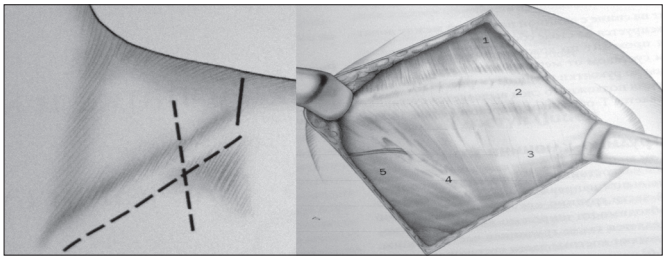

Рис. 8. Оперативний доступ до ключиці, де: 1 – трапецивидний м'яз; 2 – ключиця; 3 – дельтовидна фасція; 4 – дельтовидно-грудна борозда; 5 – грудна фасція.



Рис. 9. Сучасні засоби екстрамедулярного остеосинтезу.

хорошу експозицію та має косметичні переваги перед розрізом, який зроблений паралельно ключиці (рисунок 8)[4].

Засоби фіксації при переломах ключиці представлені на рисунку 9.

ВИБІР ІМПЛАНТАТА

Найбільш доцільними імплантатами є 3,5-мм DCP (динамічна компресуюча пластина) та 3,5-мм реконструктивна пластина. В зв'язку з характером сил, які діють на ключицю, обрана пластина повинна мати як мінімум 6 або 7 отворів [3].

Реконструктивну пластину краще розташовувати по верхньому краю ключиці (рис.10).

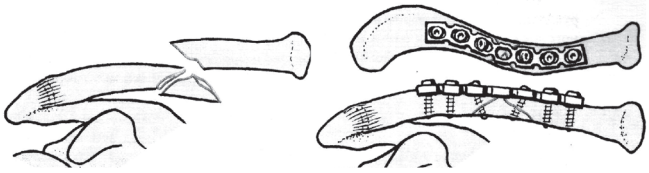

Рис. 10. Розташування реконструктивної пластини по верхньому краю ключиці.

Якщо пластину розташовувати по передній поверхні, то виникне необхідність в більшій мобілізації ключиці, однак це дозволить використати більш довгі гвинти і пластина буде краще захищена м'якими тканинами (рисунок 11).

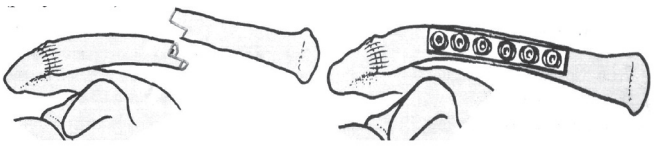

Рис.11. Схема розташування металевої пластини по передній поверхні ключиці.

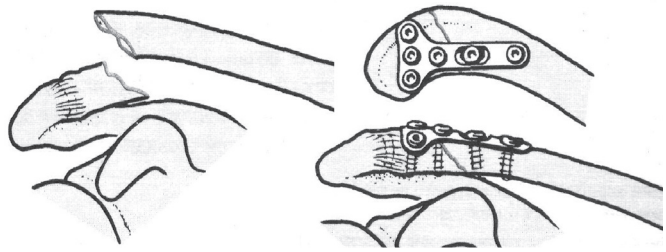

Рис. 12. Фіксація переломів акроміального кінця ключиці Т-подібною пластиною.

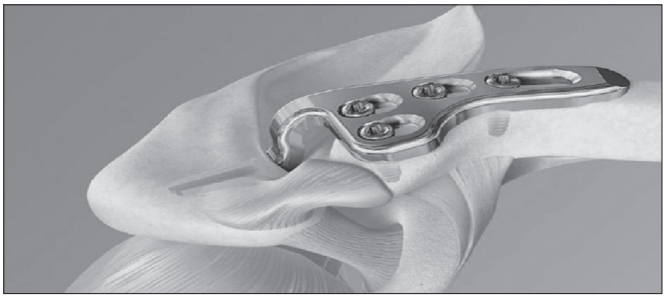

Рис. 13. Остеосинтез при перелах акроміального кінця ключиці гачкоподібною пластиною hookplate (*при використанні пласти даної конструкції слід враховувати можливість розвитку субакроміального конфлікту*).

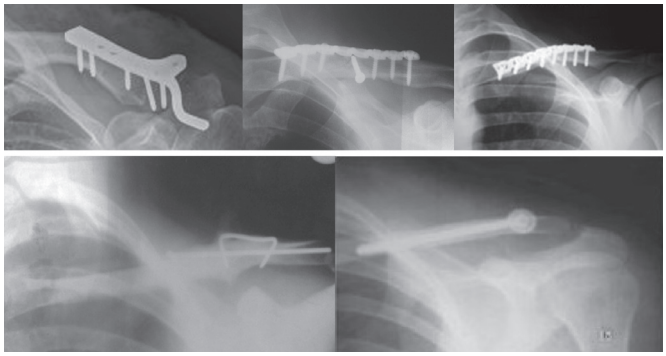

Рис. 14. Клінічні приклади остеосинтезу при переломах ключиці.

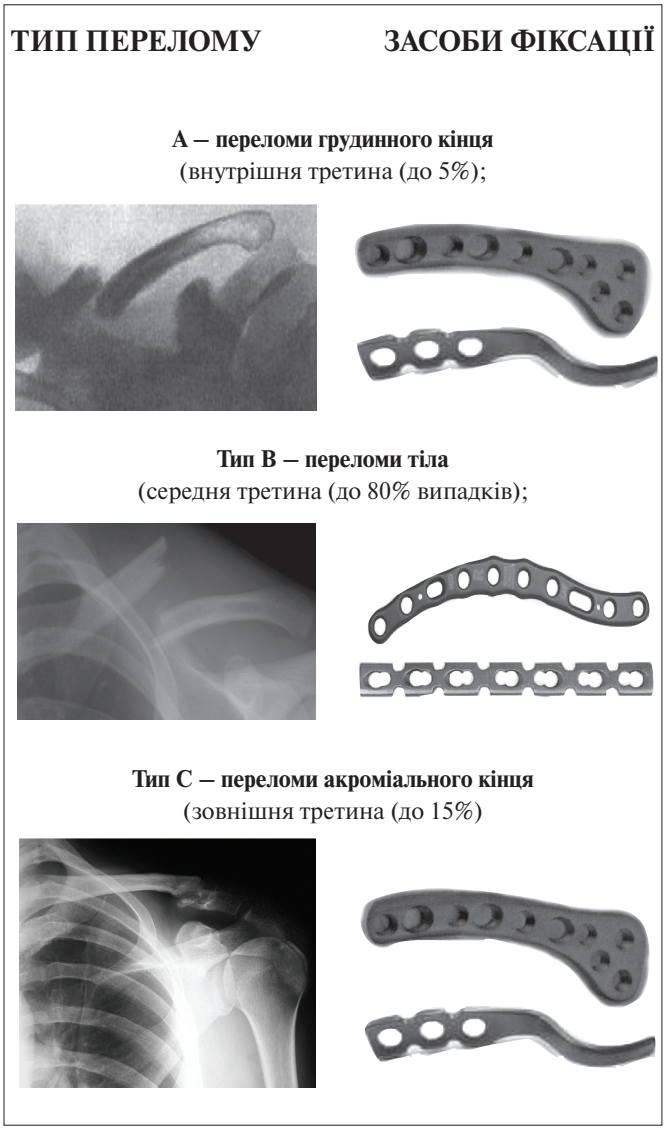

Рис. 15. Вибір фіксуючої конструкції залежно від типу перелому.

Рис. 16. Протокол лікування переломів ключиці.

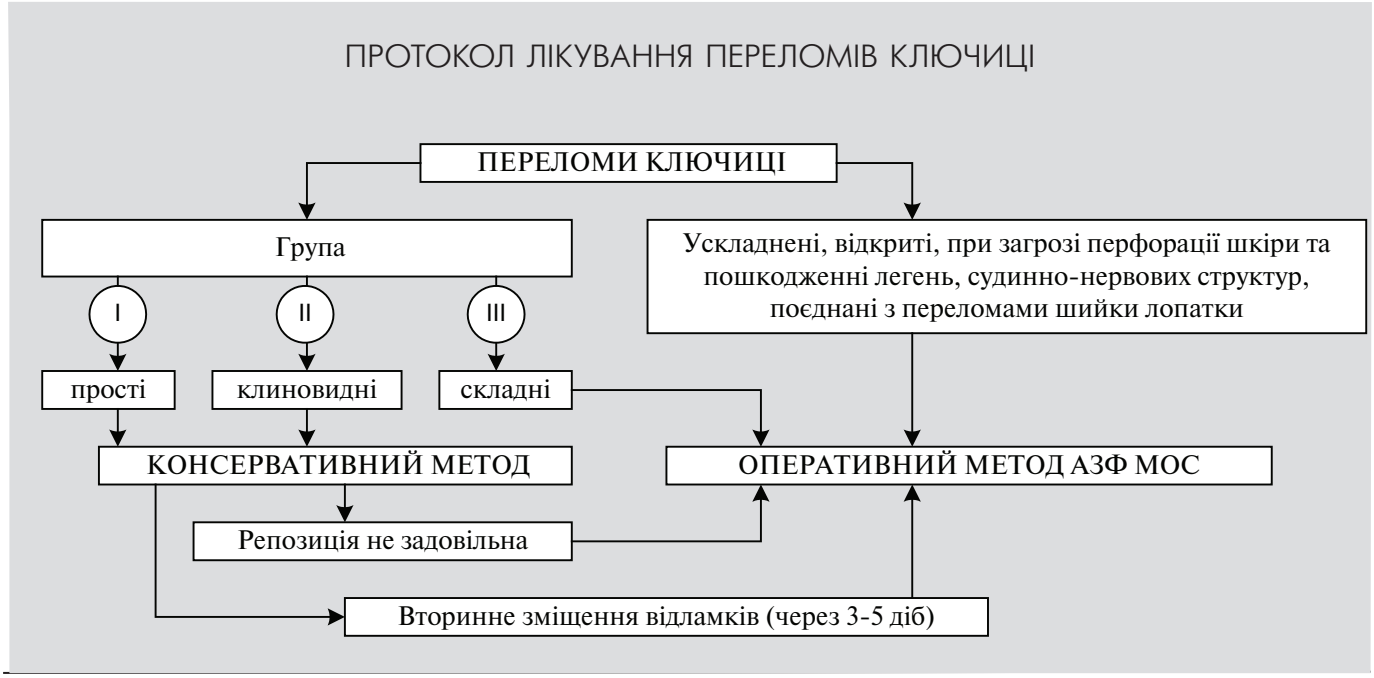

Нестабільні переломи акроміального кінця ключиці, особливо з невеликим дистальним відламком доцільно фіксувати через акроміально-ключичний суглоб за методом Вебера або Т-подібними пластинами (рисунок 12) або гачкоподібною пластиною hookplate (рисунок 13).

Клінічні приклади остеосинтезу екстра- та інтрамедулярного остеосинтезу (рисунок 14).

Вибір фіксуючої конструкції залежно від типу перелому (рисунок 15).

ВІДНОВНЕ ЛІКУВАННЯ

При консервативному методі лікування, який передбачає зовнішню імобілізацію I період відновлювального лікування триває до зняття фіксуючої пов'язки. Комплекс ЛФК слід виконувати 5-7 разів на добу. Зміст заходів I періоду полягає в збереженні рухів в променевозап'ястковому та суглобах пальців, а також тонусу м'язів передпліччя.

При оперативному методі лікування даний комплекс вправ слід починати з 2-3 доби включаючи вправи на збереження рухів і в ліктьовому суглобі.

II період відновлювального лікування при консервативному методі лікування починається після зняття фіксуючої пов'язки (рентгенологічно доведено наявність ознак консолідації, які достатні, щоб запобігти вторинному зміщенні відламків); при оперативному (при умові стабільно- функціонального остеосинтезу) з 7-10 доби. Зміст даного періоду полягає в відновленні рухів власне в плечовому суглобі, але без зовнішніх додаткових навантажень. Комплекс виконується одночасно зі здоровою рукою.

На третьому етапі досягається відновлення рухів кінцівки до повного відновлення її функції та сили м'язів.

Середній термін консолідації при переломах ключиці складає 6-8 тижнів. Металева конструкція видаляється через 6 місяців.

ЛІТЕРАТУРА

1. «Травматологія та ортопедія» за редакцією проф. Голки Г.Г., проф. Бур'янов О.А., проф. Климовицький В.Г. // Підручник для студентів вищих медичних закладів IV рівня акредитації. – Вінниця "Нова Книга». – 2014. – 415 с.
2. Каралин А.Н., Волков А.З. Биомеханика плечевого пояса и плечевого сустава. //Здравоохранение Чувашии. – 2013. – №4. – С.21-25.
3. Мюллер М.Е., Алльговер М., Шнайдер Р., Виллинеггер Х.Х. Руководство по внутреннему остеосинтезу // 1996. – Издательство Ad Marginem, Москва. – 750 с.
4. Рудольф Бауэр, Фридун Кершбаумер, Зепп Пойзель Оперативные доступы в травматологии и ортопедии // 2015. – Издательство «Панфилова» Москва. – 393 с.
5. Сергеев С.В., Загородний Н.В., Абдулхабиров М.А., Гришанин О.Б., Карпович Н.И., Папоян В.С. Современные методы остеосинтеза костей при острой травме опорно-двигательного аппарата // Учебное пособие. – М.: РУДН. – 2008. – 222 с.