МЕДИЦИНА НЕОТЛОЖНЫХ СОСТОЯНИЙ®

УДК 616.831-005.1-036.11-02:616.3-009

САЙКО О.В.
Військово-медичний клінічний центр Західного регіону, м. Львів

ГОСТРІ НЕЙРОТРОФІЧНІ ПОРУШЕННЯ ОРГАНІВ ТРАВНОЇ СИСТЕМИ ПРИ ЦЕРЕБРАЛЬНИХ ІНСУЛЬТАХ

Резюме. *У статті наведено клінічні випадки виникнення гострих нейротрофічних порушень системи травлення при гострих церебральних інсультах. З огляду на отримані анамнестичні, клінічні, лабораторно-інструментальні дані можна прогнозувати ймовірність виникнення гострих ускладнень основного захворювання.*
Ключові слова: *інсульт, гострі нейротрофічні порушення, калькульозний холецистит, жовчний перитоніт, виразкова хвороба, крововтрата, панкреатит, панкреонекроз.*

Вступ

Існує багато видів гострої екстрацеребральної патології, які ускладнюють перебіг інсульту та впливають на його результат, незалежно від характеру і локалізації останнього: гостра патологія органів дихання і серцево-судинної системи, тромбоемболія легеневої артерії, патологія сечовидільної системи та шлунково-кишкового тракту, герпетичні енцефаліти, арахноїдити, періаксіальні процеси тощо [1, 2, 7]. Ці ускладення проявляють себе з 5-го по 28-й день клінічного спостереження [2].

Вегетативна нервова система в складі симпатичної, парасимпатичної, метасимпатичної частин регулює фізіологічні процеси внутрішніх органів (рис. 1) та забезпечує адекватний функціональний стан усіх органів і систем. Усі органи та системи організму знаходяться під постійним нейрогуморальним контролем [10].

Масивні ураження головного мозку з впливом на лімбіко-ретикулярну ділянку, гіпоталамус або стовбур супроводжуються розвитком гострої патології у внутрішніх органах. Найбільш виражені і швидкі зміни спостерігаються при залученні вищих вегетативно-ендокринних центрів регуляції трофіки тканин — гіпоталамуса (заднього відділу) і стовбура (довгастого мозку) [16].

Джерелами іннервації органів (рис. 1) є гілки черевного, печінкового, верхнього брижового і підшлункового сплетінь, а також гілки блукаючих стовбурів X пари черепних нервів. Частина чутливих волокон від печінки, жовчного міхура, підшлункової залози та дванадцятипалої кишки поширюється разом із симпатичними нервами, проходить верхньобрижове і черевне (1) сплетіння у великих внутрішніх нервах (2), вісцеральних гілках (3) до вузлів симпатичного стовбура (4). По білих з'єднувальних гілках (5) чутливі волокна йдуть у спинномозковий нерв (6) і далі у вузол (7). По дорсальних корінцях (8) аферентні шляхи проходять через задній ріг (9) сірої речовини грудних сегментів спинного мозку і направляються до nucleus intermedio lateralis бічного рогу (10), утворюючи синапси на його нейроцитах.

Іншим каналом аферентних шляхів є X пара черепних нервів (11). Ці шляхи починаються рецепторними закінченнями в органах і досягають нижнього вузла X пари черепних нервів (12), де знаходяться псевдоуніполярні нейрони. У складі корінців блукаючого нерва чутливі волокна вступають у довгастий мозок і закінчуються на нейроцитах nucleus dorsalis nervivagi (13).

Еферентні симпатичні прегангліонарні волокна є відростками нейроцитів ядра бічного рогу (nucleus intermedio lateralis) сірої речовини V–XI грудних сегментів спинного мозку. Вони виходять через передні роги (14) і в складі передніх корінців (15) направляються в черевне, верхньобрижове, печінкове та підшлункове сплетіння. На нейроцитах гангліїв, розташованих у цих сплетіннях, прегангліонарні волокна утворюють синапси. Постгангліонарні провідники проходять по судинах, досягають залоз, клітин м'язів і судин печінки (16), жовчного міхура (17), протоків підшлункової залози (18) і дванадцятипалої кишки (19). Еферентні парасимпатичні прегангліонарні волокна є відростками нейроцитів заднього ядра блукаючого нерва. У складі X пари черепних нервів вони вступають у черевне, верхньобрижове сплетіння і досягають вузлів інтраорганних сплетінь (20). Постгангліонарні парасимпатичні волокна утворюють термінали в зазначених органах.

© Сайко О.В., 2014
© «Медицина невідкладних станів», 2014
© Заславський О.Ю., 2014

Гостра патологія органів системи травлення представлена гострими змінами слизової стравоходу, виразками і ерозіями слизових оболонок шлунка та дванадцятипалої кишки, шлунково-кишковими кровотечами, динамічною кишковою непрохідністю і ентероколітами, синдромом Мелорі — Вейса. За даними опрацьованих джерел літератури, при езофагогастродуоденальному (ЕФГД) дослідженні в гострий період тяжкого інсульту виявляються гострі зміни слизової шлунково-кишкового тракту в 60 % випадків при інфарктах мозку та крововиливах у мозок [5]. У патогенезі їх виникнення розглядаються неспецифічні стрес-реакції організму на виникнення критичного стану і порушення кровообігу слизової оболонки шлунково-кишкового тракту. Загострення хронічної виразкової хвороби спостерігається у вигляді кровотеч із хронічних виразок слизової шлунка та дванадцятипалої кишки. У хворих із церебральними крововиливами в 3 % випадків розвиваються гострі масивні шлунково-кишкові кровотечі, які можуть призводити до летального кінця [5, 6, 10].

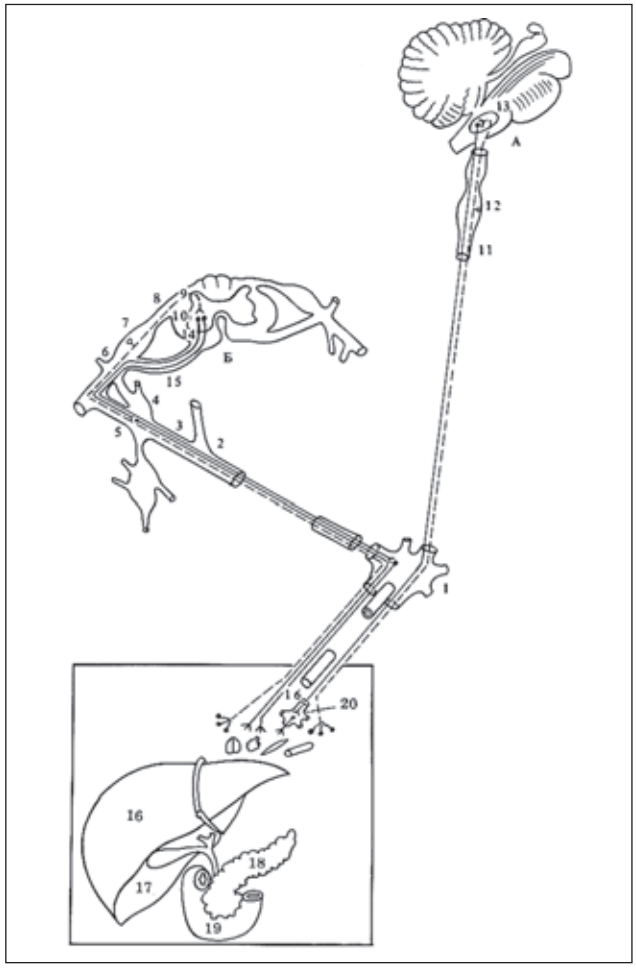

Рисунок 1. Схема іннервації печінки, жовчного міхура, жовчних протоків, підшлункової залози та дванадцятипалої кишки: А — довгастий мозок; Б — сегмент спинного мозку (штриховою лінією позначені аферентні, суцільною — еферентні шляхи); 1 — черевне сплетіння; 2 — великий внутрішній нерв; 3 — вісцеральні гілки; 4 — симпатичний стовбур; 5 — біла сполучна гілка; 6 — спинномозковий нерв; 7 — спинномозковий вузол; 8, 15 — задній і передній корінці спинномозкового нерва; 9, 10 — задній і бічний роги спинного мозку; 11 — блукаючий нерв; 12 — нижній вузол блукаючого нерва; 13 — заднє ядро блукаючого нерва; 14 — передній ріг спинного мозку; 16 — печінка; 17 — жовчний міхур; 18 — підшлункова залоза; 19 — дванадцятипала кишка; 20 — інтраорганний вузол

Гострий панкреатит — це асептичне запалення підшлункової залози демаркаційного характеру, в основі якого лежать процеси некробіозу панкреоцитів і ферментної автоагресії з подальшим розвитком некрозу, дегенерації залози і приєднанням вторинної інфекції [17]. Незважаючи на прогрес, досягнутий за останні роки у діагностиці, консервативному та хірургічному лікуванні гострого панкреатиту, це захворювання залишається однією з найважчих проблем для лікаря і потенційною загрозою життю хворого [8]. Якщо при набряковій формі гострого панкреатиту летальність не перевищує 0–2 %, то деструктивна форма спричинює летальність 15–30 % (при стерильних некрозах) і 30–50 % (при інфікованих некрозах) та сягає 100 % при блискавичному перебігу [17]. Незаперечною є велика соціальна значущість проблеми гострого панкреатиту, оскільки близько 70 % хворих — це люди активного працездатного віку; найбільший рівень захворювання припадає на вік 30–50 років [11, 17].

При гострому панкреатиті найранішими та типовими місцевими змінами є пошкодження судин і порушення кровотоку на рівні мікроваскулярного русла, пов'язані з дією вазоактивних речовин. При цьому відбуваються зміни просвіту судин, проникності судинної стінки та характеру кровотоку, особливо зміна капілярного кровотоку. Пошкодження ендотелію, різке сповільнення кровотоку, аж до повного стазу, та підвищення згортальної функції крові є причиною раннього утворення тромбів, передусім у малих венозних судинах. В умовах порушеного місцевого кровообігу виникають вогнища некрозу паренхіми підшлункової залози. Цьому сприяє тромбоутворення у судинах, яке найбільш характерне для геморагічних форм панкреатиту.

Тяжкими ранніми ускладненнями гострого панкреатиту є розвиток панкреатогенного шоку та серцево-судинної недостатності. На думку деяких авторів, панкреатогенна інтоксикація перш за все проявляється психозами [15]. У доступній літературі цій патології приділяється мало уваги, незважаючи на те, що «панкреатична енцефалопатія» включає в себе пригнічення свідомості з неврологічним дефіцитом [8]. У клінічній картині в таких хворих має місце млявість, сонливість, адинамія, заторможеність, тахікардія та задишка, непостійний абдомінальний синдром. Тяжкими ранніми ускладненнями гострого панкреатиту є розвиток панкреатогенного шоку та серцево-судинної недостатності. Стан хворих прогресивно погіршується, наростає нестабільність гемодинаміки, що потребує проведення інтенсивних заходів, спрямованих на стабілізацію стану хворого, у реанімаційному відді-

ленні. Описані випадки раптової або блискавичної смерті при виникненні гострого панкреатиту, коли вазоконстрикція може швидко перейти в вазодилатацію з розвитком колапсу [12].

Захворюваність на гострий холецистит в Україні, як і в цілому у світі, за останні роки зросла і становить у середньому 6,27 на 10 тис. населення. Жовчний перитоніт, що є одним із частих ускладнень гострого холециститу та холецистопанкреатиту, виникає в 5,5–35 % хворих [9]. За даними різних авторів, летальність при цьому захворюванні становить 12–30 %, в основному у пацієнтів віком понад 60 років [21]. Найбільш частими захворюваннями, що призводять до розвитку цього ускладнення, є жовчнокам'яна хвороба, холангіолітіаз, усі морфологічні форми гострого холециститу, гнійний холангіт тощо [20]. При наявності цих захворювань частота розвитку жовчного перитоніту може сягати 40–90 % [18].

Оперативні втручання, що виконуються при жовчному перитоніті, характеризуються складністю, поліформізмом завершення та високою післяопераційною летальністю, яка сягає 27 %, а у середньому 14,5 % [12]. Смертність значно вища у пацієнтів із гангренозним (особливо емфізематозним) і перфоративним холециститом, у пацієнтів похилого віку сягає 50–66 %. Гострий безкам'яний (акалькульозний) холецистит розвивається внаслідок сукупної дії різних факторів — місцевої ішемії тканин або їх алергічної реакції, системних медіаторів запалення, а також застою жовчі. Переважно виникає у людей старшого та похилого віку, які страждають від цукрового діабету, вираженого атеросклерозу та ін. До асептичного запалення приєднується інфекція (в основному грамнегативна кишкова флора). Застій жовчі в міхурі виникає як наслідок запального набряку слизової оболонки міхурової протоки. О.О. Шалімов (1990) вважає пропітний жовчний перитоніт та гострий холецистопанкреатит етапами одного складного процесу, пов'язаного з порушенням нормальної циркуляції жовчі та панкреатичного соку. При гострому деструктивному холециститі перитоніт є частим та найбільш небезпечним ускладненням і визначає незадовільні результати лікування. Повністю симптоми перитоніту відсутні майже у чверті хворих. Діагностику утруднюють похилий вік та супутні захворювання. Провідними клінічними ознаками є слабка болючість та інфільтрат у правому підребер'ї, позитивний симптом Ортнера, сухість язика, помірна тахікардія, збільшений жовчний міхур, ейфорія, лейкоцитоз [9].

У хворих зі сприятливими наслідками мозкових інсультів в 14 % має місце відстрочений розвиток екстрацеребральної патології [14]. Цей варіант ускладнень притаманний хворим із невеликими крововиливами в мозок та лакунарними і середніми інфарктами.

Матеріал і методи

В умовах ангіоневрологічного відділення клініки нейрохірургії та неврології Військово-медичного клінічного центру Західного регіону (ВМКЦ ЗР) у 2008–2012 рр. проліковано 684 хворих із гострою цереброваскулярною патологією. У 91 (13,3 %) хворого діагностовано минуще порушення мозкового кровообігу, у 534 (78,1 %) хворих — ішемічний інсульт, у 59 (8,6 %) — геморагічний інсульт. Летальний кінець був у 74 хворих; з ішемічними інсультами — у 58 (78,4 %), геморагічними — у 16 (21,6 %) хворих. У 4 хворих діагностовані гострі нейротрофічні порушення системи травлення зі сприятливими наслідками, в 1 хворого — із летальним кінцем. Гострі гангренозні холецистити мали місце у 3 хворих з ішемічними інсультами (в басейні правої внутрішньої сонної артерії (ВСА), у вертебробазилярному басейні — варіант Валенберга — Захарченка, у басейні лівої середньої мозкової артерії (СМА)); виразкова хвороба з крововтратою тяжкого ступеня була в 1 хворого з геморагічним інсультом із утворенням медіального крововиливу у таламус (до 20 см^3) зліва; гострий панкреатит із панкреонекрозом із летальним наслідком — у 1 хворого з ішемічним інсультом у басейні лівої СМА. Чоловіків було четверо, жінка одна. Середній вік хворих — 74 роки. Середній ліжко-день перебування в стаціонарі переведених хворих становив 26,8 ліжко-дня. Гострий холецистит виник на 16-ту добу в трьох хворих; виразкова хвороба з крововтратою тяжкого ступеня — на 9-ту добу стаціонарного лікування (на 14-ту добу від початку захворювання); гострий геморагічний панкреонекроз із летальним наслідком — протягом 1-ї доби стаціонарного лікування (2-га доба від початку захворювання).

В одного хворого з ішемічним інсультом у ВСА ішемічний інсульт був повторним (другим).

При надходженні хворого до приймального відділення проводилося обстеження, що включало огляд ургентного невролога, терапевта, проведення електрокардіографії (ЕКГ), рентгенографії легень, загальний аналіз крові та крові на цукор.

Наступним етапом було комп'ютерно-томографічне (КТ) дослідження головного мозку (за потребою КТ-контроль проводився у нейрореанімаційному чи у ангіоневрологічному відділеннях). КТ головного мозку проводилося на апараті «Asteion-4 мод.» модель TSX-021B (Японія).

У нейрореанімаційному відділенні клініки нейрохірургії та неврології розпочиналася інтенсивна терапія, подальше поглиблене обстеження та огляд необхідних спеціалістів. Об'єктивізація стану в гострому періоді проводилася за шкалою NIHSS. Для встановлення провідного патогенетичного фактора розвитку інсульту використовувалося моніторування артеріального тиску, проводилося ЕКГ, визначалися показники гемоглобіну, гематокриту. Оцінка системи гомеостазу включала визначення в крові концентрації фібриногену, протромбінового індексу. Також визначалися рівні холестерину, тригліцеридів, електролітів. Після стабілізації стану проводили ехокардіографію, УЗД органів черевної порожнини, магістральних артерій голови, флюорографію шийного відділу хребта тощо.

Клінічні приклади

1. Хворий М., 1930 р.н., надійшов на лікування до ВМКЦ ЗР в ангіоневрологічне відділення клініки нейрохірургії та неврології 16.12.2009 р. (розміщений у нейрореанімаційне відділення) зі скаргами на відчуття затерпання та слабкість у правій половині тіла. З анамнезу відомо, що захворів раптово зранку 11.12.2009 р., коли з'явилися вищезазначені скарги. За медичною допомогою звернувся самостійно у ВМКЦ ЗР. Медична документація при зверненні відсутня. Оглянутий ургентним неврологом, черговим терапевтом. У приймальному відділені центру виконана рання нейропротекція у вигляді дом'язового введення 4 мл (1000 мг) цитиколіну.

При огляді — свідомість ясна. Дещо збуджений. Орієнтований правильно. Команди виконує. Зіниці однакові, фотореакції жваві, акомодація достатня, конвергенція ослаблена. Обличчя симетричне. Бульбарні розлади відсутні, субкортикальні рефлекси не викликаються. Періостальні та сухожилкові рефлекси переважають справа. Сила м'язів кінцівок справа — 3 бали, зліва — 5 балів. Тонус не змінений. Гіпестезія правих кінцівок. Патологічні рефлекси та менінгеальні симптоми відсутні. В позі Ромберга стійкий, координаторні проби виконує правильно. Шкала інсульту NIHSS — 6 балів. Виконана КТ головного мозку, де виявлена КТ-картина порушення мозкового кровообігу за геморагічним типом із формуванням медіального крововиливу в таламус (до 20 см^3) зліва. Встановлений клінічний діагноз: Цереброваскулярна хвороба: геморагічний інсульт (11.12.2009 р.) з утворенням медіального крововиливу в таламус (до 20 см^3) зліва у вигляді легкого правобічного геміпарезу, гемігіпестезії. Дисциркуляторна енцефалопатія третьої стадії. Гіпертонічна хвороба III стадії. Ступінь 3. Гіпертензивне серце (гіпертрофія лівого шлуночка, інсульт). Ризик дуже високий. Ішемічна хвороба серця: атеросклеротичний кардіосклероз. Атеросклероз вінцевих артерій, СН IIA. Атеросклероз аорти.

Розпочато лікування в умовах нейрореанімаційного відділення. Стан хворого покращився, стабілізувався, шкала інсульту NIHSS — 4 бали. Хворий переведений у ангіоневрологічне відділення та розміщений у блок інтенсивного спостереження.

На 9-ту добу стаціонарного лікування (на 14-ту добу від початку захворювання) через появу калу чорного забарвлення виконана ЕФГД. Верифіковано виразку привідної петлі гастроентероанастомозу діаметром 1,2 × 1,1 см, прикриту темно-вишневим тромбом із підтіканням крові з-під нього. Форрест Ix. Встановлений діагноз: виразка гастроентероанастомозу, ускладнена кровотечею. Крововтрата тяжкого ступеня. Хворий в ургентному порядку переведений у відділення невідкладної хірургії.

Проводилася консервативна терапія: гемостатична, відновно-замісна, противиразкова, симптоматична. На короткотривалий час кровотеча припинилася. В подальшому відмічалися рецидиви кровотеч. Проводилася ендоскопічна зупинка: обколювання розчином адреналіну, аргоноплазмена коагуляція. Проведені засоби зупинки кровотечі приносили тимчасовий ефект, у зв'язку з чим хворому за життєвими показаннями 01.01.2010 р. виконана операція — верхньосерединна лапаротомія, висічення кровоточивої виразки відвідної петлі гастроентероанастомозу, санація і дренування черевної порожнини. Післяопераційний діагноз: виразкова хвороба, хронічна виразка відвідної петлі гастроентероанастомозу, ускладнена субкомпенсованим стенозом, рецидивними кровотечами. Крововтрата тяжкого ступеня. Післяопераційний період перебігав без ускладнень. Рана загоїлась первинним натягом. Виписаний на 36-ту добу в стабільному стані.

2. Хворий Ф., 1961 р.н., доставлений бригадою лікарів швидкої допомоги в приймальне відділення ВМКЦ ЗР зі скаргами на болі голови, загальну слабкість, слабкість у правих кінцівках, порушення мови. Зі слів дружини, хворіє добу, коли на фоні спокою виникли вищеперераховані скарги. За медичною допомогою не звертався. В анамнезі — близько 10 років страждає від гіпертонічної хвороби, близько 5 років — від цукрового діабету. Гіпотензивні препарати не приймав, рівень цукру в периферійній крові не контролював. У приймальному відділені центру виконана рання нейропротекція у вигляді дом'язового введення 4 мл (1000 мг) цитиколіну. Оглянутий черговим терапевтом, ургентним неврологом. При надходженні — загальний стан тяжкий, враховуючи гострий період захворювання. Свідомість збережена. Самокритика знижена. Двобічна слабкість конвергенції. Рухи очних яблук обмежені. Мова сповільнена. Сухожилкові та періостальні рефлекси переважають справа. Функція тазових органів контрольована. Над легенями дихання везикулярне. Артеріальний тиск 180/100 мм рт.ст. Шкала інсульту NIHSS — 9 балів.

Встановлений клінічний діагноз: цереброваскулярна хвороба: ішемічний інсульт (20.07.2012) в басейні лівої СМА у вигляді моторної дисфазії, правобічного рефлекторного геміпарезу. Змішана (дисциркуляторна, діабетична) енцефалопатія третьої стадії. Гіпертонічна хвороба III стадії. Ступінь 3. Гіпертензивне серце (гіпертрофія лівого шлуночка). Ризик 4 (дуже високий). Ішемічна хвороба серця: метаболічна кардіоміопатія, атеросклеротичний кардіосклероз, СН IIA. Атеросклероз аорти. Цукровий діабет, 2-й тип, середнього ступеня тяжкості, субкомпенсований. Аліментарно-конституційне ожиріння III ст. (вага 150 кг). У нейрореанімаційному відділенні розпочата інтенсивна терапія. Враховуючи ознаки гемоконцентрації в периферійній крові (гемоглобін — 189 г/л, гематокрит — 54,7 %, еритроцити — 6,5), хворому проведена ізоволемічна гемодилюція. Виконана корекція водно-електролітних порушень. Проводився лабораторно-інструментальний моніторинг, зберігалися високі цифри глюкози протягом усього терміну лікування (у венозній крові — 14,1 ммоль/л, у периферійній — 12,49–13,1 ммоль/л). Через періодичне психомоторне збудження хворому проводилася седація сибазоном.

Хворий не лихоманив, живіт при пальпації неболючий, перистальтика вислуховувалася. Через добу від стаціонарного лікування у хворого раптово відмічено різке погіршення: хворий втратив свідомість, розвинулася зупинка дихання і серцевої діяльності. На кардіомоніторі — ізолінія, артеріальний тиск не визначався. Пульсація на магістральних артеріях відсутня. Розпочато реанімаційні заходи згідно з протоколом. Діагностовано клінічну смерть. Тривалість реанімаційних заходів 40 хвилин, без ефекту. Констатовано біологічну смерть.

При патологоанатомічному дослідженні підтверджено основне захворювання та верифіковано геморагічний панкреатит із великовогнищевим панкреонекрозом, гострий дифузний геморагічний гастродуоденіт.

У трьох випадках у хворих, які перебували на стаціонарному лікуванні з приводу церебральних ішемічних інсультів (середній ліжко-день — 32,7; середній вік — 80 років), на 16-ту добу захворювання виникли гострі гангренозні калькульозні холецистити, ускладені місцевим жовчним перитонітом. Наводимо один із них, коли у хворого мав місце повторний (другий) ішемічний церебральний інсульт на фоні тяжкої соматичної патології, що ускладнився гострим холециститом.

Хворий Т., 1939 р.н., надійшов на лікування до ВМКЦ ЗР в ангіоневрологічне відділення клініки нейрохірургії та неврології 26.12.2012 р. (розміщений у нейрореанімаційне відділення) зі скаргами на слабкість лівих кінцівок, болі голови, нудоту, блювання. Зі слів доньки хворого відомо, що 25.08.2012 р. мала місце дорожньо-транспортна пригода, після якої у хворого відмічаються постійні болі голови. Втрату свідомості заперечує. Видимі ознаки перенесених травм (садна, підшкірні крововиливи, синці) відсутні. 26.08.2012 р. о 9-й годині ранку раптово виникла слабкість у лівих кінцівках. Бригадою лікарів швидкої допомоги доставлений у приймальне відділення ВМКЦ ЗР. Оглянутий ургентним неврологом, черговим терапевтом. У приймальному відділені центру виконана рання нейропротекція у вигляді дом'язового введення 4 мл (1000 мг) цитиколіну. Із перенесених захворювань в анамнезі: ішемічний інсульт (09.02.2012 р.) в басейні правої задньої мозкової артерії (ЗМА); інфаркт міокарда (2007 р.). Супутні захворювання: гіпертонічна хвороба III стадії; ішемічна хвороба серця; хронічна ревматична хвороба серця; постійна форма миготливої аритмії; цукровий діабет 2-го типу.

При огляді — свідомість ясна. Очні щілини, зіниці однакові. Фотореакції мляві. Акомодація і конвергенція ослаблені. Лівобічна геміанопсія. Обличчя асиметричне: згладжена ліва носогубна складка. Бульбарні розлади відсутні. Сухожилкові та періостальні рефлекси переважають зліва. Сила м'язів та тонус знижені зліва. Лівобічна патологічна ознака Бабинського. Розлади чутливості не показує. Менінгеальні симптоми відсутні. Функція тазових органів контрольована. Шкала інсульту NIHSS — 10 балів. Виконана КТ головного мозку, де виявлена КТ-картина: порушення мозкового кровообігу за ішемічним типом у басейні правої СМА, обширна лікворна кіста правої скроневої та потиличної ділянки. Встановлений клінічний діагноз: цереброваскулярна хвороба: ішемічний інсульт (26.08.2012 р.) у басейні правої СМА у вигляді глибокого лівобічного геміпарезу. Змішана (дисциркуляторна, діабетична) енцефалопатія третьої стадії. Наслідки перенесеного ішемічного інсульту в басейні правої ЗМА у вигляді лівобічної геміанопсії. Гіпертонічна хвороба III стадії. Ступінь 3. Гіпертензивне серце (гіпертрофія лівого шлуночка, інсульт). Ризик 4 (дуже високий). Ішемічна хвороба серця: стенокардія напруження стабільна, III функціональний клас. Атеросклеротичний кардіосклероз. Атеросклеротичний, міокардитичний та постінфарктний (2007 р.) кардіосклероз. Атеросклеротична недостатність аортального клапана. Постійна форма миготливої аритмії. Хронічна ревматична хвороба серця: недостатність мітрального клапана, СН ІІА. Атеросклероз вінцевих артерій, атеросклероз аорти. Цукровий діабет, 2-й тип, середньої тяжкості, субкомпенсований.

Враховуючи те, що в анамнезі мала місце дорожньо-транспортна пригода, хворий оглянутий нейрохірургом. Із діагностичною метою виконана люмбальна пункція. Ліквор витікав під тиском 200 мм вод.ст., чистий, прозорий, лікворні шляхи вільні. Даних щодо нейрохірургічної патології не виявлено.

Розпочата інтенсивна терапія в умовах нейрореанімаційного відділення. Наступного дня, 27.08.2012 р., виконана операція терапевтичної ізоволемічної гемодилюції (видалено 330 мл крові, введено 500 мл колоїдно-кристалоїдного розчину). 28.08.2012 р. стан хворого погіршився, рівень пригнічення свідомості — оглушення, неврологічний дефіцит поглибився до плегії. Шкала інсульту NIHSS — 13 балів. Виконана повторна КТ головного мозку, де візуалізується обширна ішемічна зона в правій скроневій, тім'яній та потиличній ділянці. Посилено нейротропну терапію. 29.082012 р. явища плегії регресували до глибокого парезу зліва. Шкала інсульту NIHSS — 12 балів. Хворий неодноразово потребував седації через психомоторне збудження. Некритичний до свого стану, емоційно лабільний, нічний сон не тривалий, поверхневий. Лихоманить. Гемодинаміка нестабільна, зі схильністю до підвищення — 180/100 мм рт.ст. На 10-ту добу від початку стаціонарного лікування, після стабілізації стану, хворий переведений у ангіоневрологічне відділення та розміщений у блок інтенсивного спостереження. Враховуючи повторний ішемічний інсульт, односторонність ураження, виконане УЗД магістральних артерій голови, УЗД серця. Висновок: ознаки атеросклерозу сонних артерій без гемодинамічно значущих порушень кровотоку; атеросклеротична недостатність аортального і мітрального клапанів, незначна легенева гіпертензія, гіпертрофія лівого шлуночка, концентрична, помірного ступеня вираженості, атеросклероз аорти, порушення ритму. В

ангіоневрологічному відділенні хворого переведено на прийом варфарину під контролем протромбінового індексу.

На 16-ту добу основного захворювання хворий почав скаржитись на болі в животі. Оглянутий хірургом. Виконано УЗД органів черевної порожнини, верифікована жовчнокам'яна хвороба (ЖКХ): гострий калькульозний холецистит. Хворий в ургентному порядку переведений у відділення невідкладної хірургії та прооперований за життєвими показаннями. Виконана лапароскопічна холецистектомія, санація та дренування черевної порожнини. Післяопераційний діагноз: ЖКХ. Гострий калькульозний гангренозно-перфоративний холецистит. Пухкий паравезикулярний інфільтрат. Місцевий жовчний перитоніт, реактивна фаза. Протягом лікування в хірургічній реанімації хворий постійно отримував нейротропну терапію (внутрішньовенно краплинно цитофлавін у дозі 10 мл/добу). Післяопераційні проколи загоїлися первинним натягом. Для подальшого відновлювального лікування хворий переведений у ангіоневрологічне відділення з розміщенням у блок інтенсивного спостереження. Незважаючи на перенесену операцію, у хворого відмічалася позитивна динаміка у вигляді наростання м'язової сили в паретичних кінцівках до помірного геміпарезу. Шкала інсульту NIHSS — 10 балів. Посилено руховий режим та заняття з інструктором лікувальної фізкультури до двох разів на день. Хворий виписаний на 40-ву добу з покращенням, у стабільному стані. При виписці шкала інсульту NIHSS — 7 балів.

Обговорення

Таким чином, при церебральному інсульті фактор ушкодження унікальний — із перших хвилин страждає центральний регуляторний орган — головний мозок. Провідною ланкою патогенезу екстрацеребральних ускладнень при церебральному інсульті слід розглядати порушення регуляторно-трофічних впливів головного мозку в результаті безпосереднього або опосередкованого впливу на церебро-вісцеральні зв'язки, гіпоталамо-гіпофізарної ділянки, структури лімбічної системи, а також на центри регуляції життєво важливих функцій у стовбурі головного мозку [7].

Гострий церебральний інсульт призводить до раптової втрати центрального нейрогенного контролю за вісцеральними процесами. Ключова роль у розвитку екстрацеребральної патології при інсультах належить порушенням вегетативної і ендокринної регуляції. Безпосереднє або опосередковане пошкодження надсегментарних вегетативних центрів призводить до швидкого виникнення трофогенної дисрегуляції і соматогенної деаферентації [6]. Швидка активізація симпатоадреналової та гіпоталамо-гіпофізарно-надниркової системи супроводжується посиленим викидом у кров'яне русло глюкокортикоїдів, мінералокортикоїдів та катехоламінів (неспецифічна стрес-реакція за Сельє) [3]. Стресорна реакція розвивається в умовах первинної дезадаптації і стає частиною патологічного процесу. Структурно-функціональні зміни при інсульті запускають як місцеву, так і системну запальну відповідь через порушення гематоенцефалічного бар'єра. Центральні пошкодження регуляції клітинного та гуморального ланок імунітету призводять до гіперактивації або депресії імунної відповіді [4]. Незначне ураження головного мозку може бути пусковим механізмом у пошкодженні неспецифічного захисту організму, у тому числі місцевого клітинного і гуморального імунітету [3]. Тому порушення координуючих і регулюючих функцій ЦНС можна розглядати як провідний патогенетичний механізм екстрацеребральних змін.

Отже, при виникненні гострого церебрального інсульту може раптово з'явитися гостра екстрацеребральна патологія на рівні окремого органу або системи. Низка захворювань внутрішніх органів являють собою загострення хронічної патології, що мала місце до розвитку інсульту. Також на фоні інсульту можуть уперше проявлятися інші захворювання, в тому числі внаслідок інтенсивного лікування [13, 19].

Висновки

1. При надходженні хворого до приймального відділення стаціонару необхідно детально вивчати медичну документацію, анамнез захворювання (алкогольний анамнез), наявність супутніх набутих соматичних захворювань та тяжкість їх перебігу. При неможливості мовного контакту з хворим через тяжкість захворювання, відсутності медичної документації доцільно старанно та уважно з'ясовувати у родичів хворого вичерпну історію гострого та хронічних захворювань.

2. У гострому періоді церебрального ішемічного інсульту після стабілізації стану усім без винятку хворим необхідно проводити УЗД органів черевної порожнини та за відсутності протипоказань — ЕФГД. При верифікації супутніх хронічних захворювань із метою запобігання їх ймовірному загостренню доцільно дотримуватися визначеної дієти та патогенетичного лікування.

3. Виникнення раптових екстрацеребральних ускладнень зі сторони травної системи при гострому церебральному інсульті не залежить від басейну ураження головного мозку та статі. Ускладнення доцільно очікувати в будь-якому віці, частіше — в похилому та старечому.

4. Ураження органів травної системи у пацієнтів із гострим церебральним інсультом значно погіршують стан хворих, перш за все через хірургічну агресію, збільшують тривалість перебування хворого в стаціонарі, тому проведення профілактичних заходів і раціональної патогенетичної терапії по можливості необхідно починати відразу після виникнення інсульту.

5. При виникненні гострих уражень підшлункової залози домінують загальмованість, сонливість, адинамія. Типовий «класичний» больовий синдром відсутній або нечітко виражений, тому не має провідного діагностичного значення.

6. При госпіталізації хворих із церебральним інсультом у стаціонар, навіть із мінімальним неврологічним дефіцитом, необхідно сприймати їх як таких, у яких є завжди висока ймовірність негативних наслідків захворювання.

Список літератури

1. Виленский Б.С. Неотложные состояния в неврологии. — СПб.: ООО «Издательство Фолиант», 2004. — 512 с.

2. Виленский Б.С. Осложнения инсульта: профилактика и лечение. — СПб.: ООО «Издательство Фолиант», 2000. — 128 с.

3. Викторова Н.Д., Усман В.Б. Роль соматических заболеваний в танатогенезе у больных мозговым инсультом // Журнал неврологии и психиатрии им. С.С. Корсакова. — 1981. — № 9. — С. 55-583.

4. Герасимова М.М., Медведева Л. Клинико-иммунологические аспекты церебрального инсульта // Журн. неврологии и психиатрии им. С.С. Корсакова (прил. «Инсульт»). — 2003. — № 9. — 134 с.

5. Кузнецова И. М., Пирадов М.А., Умарова Р.М. Острые изменения слизистой желудочно-кишечного тракта в острый период инсульта // Инсульт. Прил. к «Журналу неврологии и психиатрии им. С.С. Корсакова». — 2003. — № 9. — С. 167.

6. Лебедева Р.Н., Полуторнова Т.В. Некоторые аспекты патогенеза и лечения полиорганной недостаточности // Анестезиология и реаниматология. — 1995. — № 2. — С. 83-88.

6. Мартынов Ю.С. Нейросоматические и соматоневрологические нарушения: Сб. науч. трудов. — 1986. — С. 3-10.

8. Невідкладна хірургія / За ред. Ковальчука Л.Я. — Тернопіль: Укрмедкнига, 2000. — 288 с.

9. Ничитайло М.Ю. Жовчний перитоніт. Патофізіологія і лікування / Ничитайло М.Ю., Білоокий В.В., Роговий Ю.Є. — Чернівці: Букрек, 2011. — С. 7-9.

10. Онищенко Н.А., Сускова В.С., Цыпин А.Б., Маремшаев А.М., Ермакова Л.П. Полиорганная недостаточность как проявления иммунной дисрегуляции репаративных процессов в органах при критических состояниях // Анестезиология и реаниматология. — 2001. — № 3. — С. 54-58.

11. Радзіховський А.П., Бабенко В.І. Невідкладна хірургія органів черевної порожнини. — К.: Фенікс, 2002. — 319 с.

12. Решетников Е.А. Диагностика и дифференцированное лечение острого панкреатита билиарной этиологии // Хирургия. — 2005. — № 11–12. — 67 с.

13. Румянцева С.А., Федин А.И. Неврологические расстройства при синдроме полиорганной недостаточности. — М.: РКИ Соверо пресс, 2002. — 252 с.

14. Рябинкина Ю.В., Гулевская Т.С., Пирадов М.А., Гнедовская Е.В., Моргунов В.А., Чайковская Р.П. Синдром полиорганной недостаточности при тяжелом инсульте // Неотложные состояния в неврологии. Труды национального конгресса «Неотложные состояния в неврологии». — М., 2–3 декабря, 2009. — С. 67-71.

15. Савельев В.С., Буянов В.М., Огнев Ю.В. Острый панкреатит. — М., 1983. — С. 33-37.

16. Сон А.С., Солодовникова Ю.А. Характер вегетативних расстройств в остром периоде ишемического инсульта // Міжнародний неврологічний журнал. — 2010. — № 7(37). — 99 с.

17. Чуклін С.М., Іванків Т.М. Гострий панкреатит (методичні рекомендації для студентів медичного факультету). — Львів, 2009. — 20 с.

18. Шкрадюк А.В. Новая модель желчного перитонита // Клінічна анатомія та оперативна хірургія. — 2005. — Т. 4, № 2. — С. 99-101.

19. Lanqhorne P., Stott D.J., Robertson L., MacDonald J. et al. Medical complications after stroke: a multicenter studi // Stroke. — 2000. — Vol. 31(6). — P. 1223-1229.

20. Laparoscopic treatment of Mirizzi syndrome / A. Vezakis, D. Davides, J.S. Gibson [et al.]. // Surg. Endosc. — 1999. — Vol. 13. — P. 890-893.

21. Wangensteen O.H. On the significance of the escape of sterile bile into the peritoneal cavity / Wangensteen O.H. // Ann. of. Surgeri. — 2001. — Vol. 84, № 691. — P. 835-841.

Отримано 10.01.14

Сайко А.В.
Военно-медицинский клинический центр Западного региона, г. Львов

ОСТРЫЕ НЕЙРОТРОФИЧЕСКИЕ НАРУШЕНИЯ ОРГАНОВ ПИЩЕВАРИТЕЛЬНОЙ СИСТЕМЫ ПРИ ЦЕРЕБРАЛЬНЫХ ИНСУЛЬТАХ

Резюме. В статье приведены примеры клинических случаев возникновения острых нейротрофических нарушений системы пищеварения при острых церебральных инсультах. Исходя из полученных анамнестических, клинических лабораторно-инструментальных данных можно прогнозировать вероятность возникновения острых осложнений основного заболевания.

Ключевые слова: инсульт, острые нейротрофические нарушения, калькулезный холецистит, желчный перитонит, язвенная болезнь, кровопотеря, панкреатит, панкреонекроз.

Sayko O.V.
Military Medical Clinical Center of the Western Region, Lviv, Ukraine

ACUTE NEUROTROPHIC DISORDERS OF DIGESTIVE SYSTEM IN CEREBRAL STROKES

Summary. The article presents clinical cases of acute neurotrophic disorders of the digestive system in acute cerebral strokes. Based on the anamnestic, clinical, laboratory and instrumental data, we can predict the likelihood of acute complications of the underlying disease.

Key words: stroke, acute neurotrophic disorders, calculous cholecystitis, bile peritonitis, ulcer, hemorrhage, pancreatitis, pancreatonecrosis.