

УДК 616.538-008.3

ДМИТРИЄВ Д.В.

Вінницький національний медичний університет ім. М.І. Пирогова

ОБҐРУНТУВАННЯ ВИКОРИСТАННЯ ПОСТІЙНОЇ ЕПІДУРАЛЬНОЇ ІНФУЗІЇ БУПІВАКАЇНУ ДЛЯ ЗНЕБОЛЮВАННЯ В РАНЬОМУ ПІСЛЯОПЕРАЦІЙНОМУ ПЕРІОДІ В ДІТЕЙ

Резюме. Дослідження проведене в 37 дітей, прооперованих із приводу пухлин заочеревинного простору, нирки, яєчника. Залежно від методики знеболювання пацієнти були поділені на 2 групи: у 1-й групі використовували епідуральну аналгезію та безперервну внутрішньовенну інфузію фентанілу; у 2-й групі призначали лише внутрішньовенну безперервну інфузію фентанілу. Проведення мультимодальної аналгезії (епідуральна аналгезія та безперервна внутрішньовенна інфузія опіоїдних анальгетиків) значно зменшує негативні наслідки недостатнього знеболювання в дітей та сприяє ефективній аналгезії після травматичних операцій.

Ключові слова: мультимодальна аналгезія, бупівакаїн, післяопераційний період, діти.

Вступ

Основні причини неадекватної аналгезії в післяопераційному періоді в дітей такі: відсутність загальноприйнятних і простих методів оцінки тяжкості больового синдрому в педіатрії; нечасте використання наркотичних анальгетиків і в дозі, меншій від необхідної, з метою уникнення побічної дії; неможливість або обмеження використання ефективних сучасних методів післяопераційної аналгезії та переконання частини лікарів, що такі діти є менш чутливими до болю [1–3]. У структурі післяопераційного знеболювання в дітей, як і в інших вікових групах, основне місце займають наркотичні анальгетики, шлях введення традиційний — внутрішньом'язовий [4].

Незважаючи на великий перелік опіоїдних та неопіоїдних анальгетиків, епідуральна аналгезія (ЕА) є найбільш оптимальним та ефективним методом післяопераційного знеболювання. Метод подовженої епідуральної анестезії та аналгезії частіше почав застосовуватися при проведенні оперативних втручань і для подальшого знеболювання хворих. Подовжена епідуральна анестезія дозволяє значно зменшити кількість препаратів, які вводяться як під час наркозу, так і в ранній післяопераційний період, що дуже важливо, враховуючи супутню патологію у хворих старшого віку і поєднання хірургічного втручання із застосуванням поліхіміотерапії. Подовжена епідуральна анестезія дозволяє відмовитися від введення опіоїдних анальгетиків, а також дозволяє значно прискорити процес відновлення перистальтики кишечника і початок раннього ентерального харчування, знизити частоту виникнення ускладнень, пов'язаних з оперативним втручанням.

Метою цього дослідження було порівняння ефективності та безпеки застосування епідуральної анестезії з аналгезією опіоїдними анальгетиками при оперативних втручаннях із приводу пухлин черевної порожнини в дітей.

Об'єкт та методи дослідження

Дослідження проведені в 37 дітей (10,5 ± 2,4 року), прооперованих із приводу пухлин заочеревинного простору (17 дітей, 46 %), пухлин нирок (10 дітей, 27 %), пухлин яєчника (10 дітей, 27 %). Усім хворим проводили комплексне інтенсивне лікування: інфузійну та трансфузійну терапію, респіраторну підтримку апаратом Hamilton-C2 у режимі ASV за параметрами (FiO₂ 30 %, PEEP 2 см H₂O, PIP 15–20 см H₂O), антибактеріальне лікування, по-синдромну терапію. Оцінку ефективності знеболювання в ранньому післяопераційному періоді проводили за допомогою візуально-аналогової шкали (ВАШ), вивчали такі показники, як частота дихання (ЧД), частота серцевих скорочень (ЧСС), артеріальний тиск систолічний (АТ_{сис.}), діастолічний (АТ_{діаст.}), середній АТ, сатурація кисню (SaO₂), концентрація CO₂ у повітрі, що видихається (CO₂ET), рівень кортизолу в крові, клініка перебігу анестезії. Додатково вивчали показники центральної гемодинаміки: ударний об'єм (УО), хвилинний об'єм кровообігу (ХОК). Реєстрація параметрів відбувалася в автоматичному режимі за допомогою монітора Datascope та Novometrix. Дослідження проводили

© Дмитрієв Д.В., 2014

© «Медицина невідкладних станів», 2014

© Заславський О.Ю., 2014

на таких етапах знеболювання: 1-й етап — 6 годин після оперативного втручання, 2-й — 12 годин, 3-й — 24 години, 4-й етап — 36 годин та 5-й етап — 48 годин після оперативного втручання.

Статистичну обробку отриманих даних проводили із застосуванням методів варіаційної статистики за допомогою програми Statistica 5.5 (належить ЦНІТ ВНМУ ім. М.І. Пирогова, ліцензійний номер АХХR910A374605FA). Оцінювали та встановлювали середні значення, стандартні відхилення та похибки середнього. Вірогідність різниці значень між кількісними величинами в разі відповідності розподілів нормальному значенню визначали за допомогою критеріїв Стьюдента та Фішера. Вірогідними вважали відмінності при $p < 0,05$.

Результати дослідження

У 1-й групі (23 пацієнти) знеболювання проводили методом постійної епідуральної аналгезії бупівакаїном 0,125% (Лонгокаїн, «Юрія-Фарм») у дозі 0,3–0,4 мг/кг (середня доза $0,35 \pm 0,2$ мг/кг) та безперервною інфузією фентанілу в дозі 10 мкг/кг/год (середня доза $10,1 \pm 0,2$ мкг/кг), у 14 дітей 2-ї групи знеболювання проводили безперервною інфузією фентанілу в дозі 10 мкг/кг/год (середня доза $10,5 \pm 0,3$ мкг/кг) [2–4]. Анестезію шляхом ЕА проводили за стандартною методикою: на рівні сегмента L1–LII пунктували епідуральний простір спеціальною загостреною за типом олівця голкою Tuohy (В. Braun, 18/27 G). Епідуральний простір голки катетеризували в краніальному напрямку і вводили розраховану дозу місцевого анестетика [1, 7, 8]. Показаннями до введення додаткових болюсів наркотичних анальгетиків були больова поведінка,

десинхронізація із штучною вентиляцією легень та тахікардія.

У 1-й групі не було необхідності додатково вводити морфін, у 2-й групі додатково болюсно вводили морфін (0,5 мг/кг) 3 дітям (21,4 %). Середня сума балів, що характеризувала інтенсивність болювого синдрому в ранньому післяопераційному періоді на всіх етапах дослідження (за ВАШ), у хворих 1-ї групи була вірогідно меншою ($p < 0,05$) за відповідні значення у 2-й групі. Аналіз ЧСС у дітей 1-ї групи виявив, що в більшості пацієнтів (21 дитина, 77,7 %) середнє значення ЧСС за весь час інфузії фентанілу та проведення ЕА було меншим за 120 уд/хв. Мінімальне значення середньої ЧСС за весь час дослідження становило $105,2 \pm 6,2$ уд/хв, максимальне — $126,4 \pm 5,2$ уд/хв. У 1-й групі середнє значення систолічного АТ за весь час введення препаратів становило $78,8 \pm 6,4$ мм рт.ст., а середнє значення діастолічного АТ за весь час дослідження — $52,0 \pm 2,4$ мм рт.ст. У другій групі в більшості дітей (9 дітей, 64,3 %) середнє значення ЧСС за весь час введення фентанілу залишалось меншим за 140 уд/хв. Мінімальна середня ЧСС протягом усього дослідження була $123,4 \pm 6,3$ уд/хв, максимальна — $150,0 \pm 10,1$ уд/хв. При дослідженні в другій групі середніх значень систолічного АТ за весь час інфузії фентанілу було виявлено, що у 8 дітей (57,1 %) цей показник був вищим за 80 мм рт.ст., у 6 пацієнтів (42,9 %) середнє значення систолічного АТ було в межах 67–78 мм рт.ст. Показники SaO_2 під час усього дослідження у всіх дітей 1-ї та 2-ї груп залишалися стабільними у 98–99 % випадків (табл. 1).

Тривала тахікардія реєструвалась у 3 дітей першої групи (13,04 %), при цьому лише в одній ди-

Таблиця 1. Зміни показників гемодинаміки, стресових показників та пульсоксиметрії на етапах дослідження ($M \pm m$)

Показники	Етап дослідження				
	1-й	2-й	3-й	4-й	5-й
<i>Перша група (інфузія фентанілу) + ЕА (Лонгокаїн)</i>					
ВАШ, бали	$1,7 \pm 0,2$	$1,8 \pm 0,2^*$	$1,9 \pm 0,1^*$	$2,0 \pm 0,2^*$	$2,1 \pm 0,4^*$
ЧСС, уд/хв	$134,4 \pm 10,4$	$122,2 \pm 8,3^*$	$120,4 \pm 9,2^*$	$130,3 \pm 10,3^*$	$134,4 \pm 13,2^*$
АТ _{сист.} , мм рт.ст.	$72,1 \pm 1,3$	$72,2 \pm 1,2$	$71,3 \pm 1,6$	$70,3 \pm 1,2$	$69,3 \pm 1,2$
АТ _{діаст.} , мм рт.ст.	$43,3 \pm 1,4$	$40,3 \pm 1,4$	$39,4 \pm 1,6$	$42,2 \pm 1,3$	$44,4 \pm 1,4$
SaO_2	$96,1 \pm 0,4$	$97,4 \pm 0,2^*$	$97,2 \pm 1,4$	$98,4 \pm 0,2$	$98,2 \pm 1,4$
УО, мл	$10,2 \pm 1,1$	$10,4 \pm 1,2$	$10,8 \pm 1,3$	$10,8 \pm 1,1$	$10,3 \pm 1,2$
ХОК, л	$1,7 \pm 0,2$	$1,8 \pm 0,2^*$	$1,8 \pm 0,1^*$	$1,3 \pm 0,2$	$1,4 \pm 0,4$
CO_2 ЕТ	$37,4 \pm 1,2$	$37,0 \pm 1,2$	$38,0 \pm 1,1$	$36,1 \pm 1,1$	$38,2 \pm 0,9$
<i>Друга група (інфузія фентанілу 10 мкг/кг/год)</i>					
ВАШ, бали	$1,7 \pm 0,2$	$2,8 \pm 0,2^*$	$2,7 \pm 0,1$	$3,0 \pm 0,2$	$3,1 \pm 0,4$
ЧСС, уд/хв	$136,4 \pm 7,4$	$152,3 \pm 8,2$	$140,2 \pm 10,1$	$150,4 \pm 7,3$	$142,3 \pm 6,2$
АТ _{сист.} , мм рт.ст.	$71,4 \pm 1,4$	$74,2 \pm 1,4$	$73,3 \pm 1,4$	$76,4 \pm 1,2$	$74,2 \pm 1,3$
АТ _{діаст.} , мм рт.ст.	$42,3 \pm 1,3$	$40,3 \pm 1,3$	$42,6 \pm 1,4$	$42,4 \pm 1,4$	$41,4 \pm 1,2$
SaO_2	$96,2 \pm 0,1$	$96,2 \pm 0,1$	$95,8 \pm 0,2$	$98,1 \pm 0,1$	$98,0 \pm 0,2$
УО, мл	$10,3 \pm 2,1$	$10,2 \pm 1,9$	$10,6 \pm 2,0$	$11,0 \pm 1,2$	$10,5 \pm 1,4$
ХОК, л	$1,6 \pm 0,2$	$1,2 \pm 0,1$	$1,2 \pm 0,2$	$1,4 \pm 0,2$	$1,3 \pm 0,3$
CO_2 ЕТ	$37,4 \pm 0,8$	$36,8 \pm 1,2$	$37,8 \pm 1,4$	$35,8 \pm 1,2$	$38,4 \pm 1,0$

Примітка: * — $p < 0,05$ при порівнянні знеболювання в 1-й та 2-й групах.

тини вона була пов'язана з больовим синдромом. У більшості дітей тахікардія реєструвалася з моменту надходження у відділення з операційної та була пов'язана з гіповолемією, інтоксикацією, можливо, із недостатньою інтраопераційною аналгезією і зникла при проведенні інфузійної терапії. Вірогідне зменшення на останніх етапах дослідження середніх значень ЧСС та АТ у пацієнтів першої групи може свідчити про ліквідацію гемодинамічних змін, які пов'язані з основним захворюванням та операцією, і про досягнення достатнього рівня аналгезії і седативності. Ізольовані гемодинамічні зміни, що свідчать про больовий синдром, зустрічаються досить рідко. У більшості випадків вони є короткотривалими у відповідь на збільшення фізичного навантаження при реакції больової поведінки. Відомо, що рівень кортизолу є одним із показників стресової реакції, у тому числі й больової. Динаміка рівня кортизолу в крові в післяопераційному періоді показана на рис. 1.

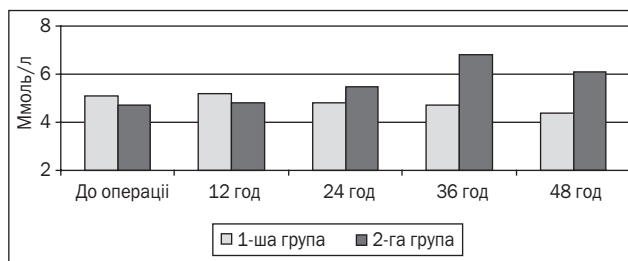


Рисунок 1. Динаміка рівня кортизолу в крові (нмоль/л)

Примітка: $p < 0,05$ при порівнянні знеболювання в 1-й та 2-й групі.

Динаміка рівня кортизолу в крові в 1-й групі свідчить про ліквідацію в більшості дітей протягом 6–48 годин після операції тяжкого стресу, виникнення якого пов'язано з основним захворюванням або операцією і достатньою аналгезією після операції.

Наводимо клінічний випадок, що становить інтерес своїм перебігом, анатомічними особливостями, відносною рідкістю патології і свідчить про ефективність використання епідуральної аналгезії методом постійної інфузії місцевого анестетика.

Клінічний випадок

Дитина Ш., МКСХ № 13885, 2 років, 29.11.2013 р. була госпіталізована в онкогематологічне відділення ВДОКЛ зі скаргами на збільшення в об'ємі живота. Зі слів батьків, збільшення живота помітили близько 14 днів тому. Звернулись за медичною допомогою в поліклініку за місцем проживання, де було виконано УЗД органів черевної порожнини, на якому виявлено пухлинне утворення. До моменту захворювання дитина розвивалася відповідно до віку, травму батьки заперечують. Спадковий онкологічний анамнез не обтяжений, щеплення — згідно з віком.

Загальний стан хворого при госпіталізації тяжкий за рахунок основного захворювання. Свідомість збережена. Положення в ліжку активне. Шкі-

ра та слизові оболонки блідо-рожевого кольору, чисті. Периферійні лімфатичні вузли не збільшені. ЧСС — 90 уд/хв, ЧД — 19/хв. Живіт значно збільшений в об'ємі, кулеподібної форми, бере участь в акті дихання, симетричний. Пальпаторно живіт м'який, безболісний. При пальпації визначається утворення щільно-еластичної консистенції розмірами 15 × 15 см, що займає всю черевну порожнину. Пухлиноподібне утворення безболісне, має гладку однорідну поверхню. Симптоми подразнення очеревини негативні в усіх відділах. Аускультативно перистальтика звичайна, патологічні шуми не вислуховуються. Печінка та селезінка не пальпуються.

З огляду на тяжкість стану дитина переведена у відділення реанімації з діагнозом «кістозне утворення черевної порожнини» для дообстеження та передопераційної підготовки. Загальний аналіз крові при госпіталізації: Нв — 124 г/л, Ер. — $4,2 \cdot 10^{12}$ /л, Л — $5,3 \cdot 10^9$ /л, п — 1, с — 69, е — 1, м — 3, л — 27, ШОЕ — 5 мм/год. При УЗД органів черевної порожнини визначено кістозне об'ємне утворення розмірами 170 × 200 мм з умістом у вигляді дрібнодисперсної зависі та перегородками. Дитині проведено МСКТ органів черевної порожнини та порожнини малого таза нативно та з внутрішньовенним підсиленням ультравістом-370 22,0 мл, при якому виявлено, що ліва половина верхніх відділів черевної порожнини і вся нижня половина черевної порожнини, порожнина малого таза вповнені кістозним утворенням загальними розмірами 180 × 78 × 146 мм (краніокаудальний, поперечний, передньозадній розміри).

Після відповідної передопераційної підготовки 04.12.2013 р. проведена лівобічна поперечна лапаротомія довжиною до 6 см.

Загальна анестезія: тотальна внутрішньовенна анестезія (пропофол + фентаніл), штучна вентиляція легень у режимі PSV згідно з віковими параметрами. Інтраопераційно виконана катетеризація епідурального простору. Тривалість операції — 2,2 години.

Індукція: пропофол 3 мг/кг, фентаніл 3 мкг/кг в/в, міоплегія — сукцинілхолін 2 мг/кг, інтубація — трубка № 4,5, без особливостей.

Підтримка анестезії — постійна інфузія пропофолу за схемою: перші десять хвилин — зі швидкістю 10 мг/кг/год, наступні десять хвилин — 8 мг/кг/год, надалі — 6 мг/кг/год.

Аналгезія — постійна інфузія фентанілу 10 мкг/кг/год та інфузія в епідуральний простір бупівакаїну 0,125% (Лонгокаїн, «Юрія-Фарм»). Наступна міоплегія підтримувалася ардуаном 0,06 мг/кг у перші 40 хвилин, потім зниження дози до 0,02 мг/кг. Упродовж оперативного втручання швидкість інфузії фентанілу збільшили до 3 мкг/кг/год.

Інфузійна терапія під час оперативного втручання проводилася полііонними розчинами.

Інтраопераційний моніторинг життєво важливих функцій. До початку і під час операції артеріальний тиск був у межах вікової норми: АТ_{сис.} 90–100 мм

рт.ст., АТ_{діаст.} 55–60 мм рт.ст. ЧСС 110–115 уд/хв, SPO₂ 97–99 %.

На операції при розкритті черевної порожнини в рану прилягають два кістозних утворення великих розмірів. Проведена пункція кістозних утворень, при якій евакуйовано до 2,5 л серозно-геморагічної рідини з домішками замазкоподібної речовини жовтого кольору (залишки калових мас). Під час ревізії тонкої кишки на відстані 1 м від зв'язки Трейца виявлено, що кістозні утворення (дублікатури) поширюються на обидва боки брижі порожньої кишки та інтимно з нею пов'язані. Виконана резекція скомпрометованої ділянки кишки з клиноподібним висіченням зміненої ділянки її брижі та кістозними утвореннями. Накладений тонко-тонкокишковий анастомоз «кінець в кінець» дворядним швом. Виявлено спільну брижу тонкої та товстої кишки. Санація черевної порожнини. Післяопераційна рана пошарово зашита наглухо (рис. 2, 3).

Післяопераційне знеболювання продовжувалося постійною інфузією місцевого анестетика бупівакаїну 0,125% (Лонгокаїн, «Юрія-Фарм») в епідуральний простір та парацетамолу внутрішньовенно краплинно в дозі 1,5 мл/кг (Інфулган, «Юрія-Фарм»). Упродовж усього перебігу післяопераційного знеболювання не було необхідності в додатковому введенні опіоїдних анальгетиків. Рівні глюкози та кортизолу в сироватці крові не відрізнялися від доопераційного рівня.

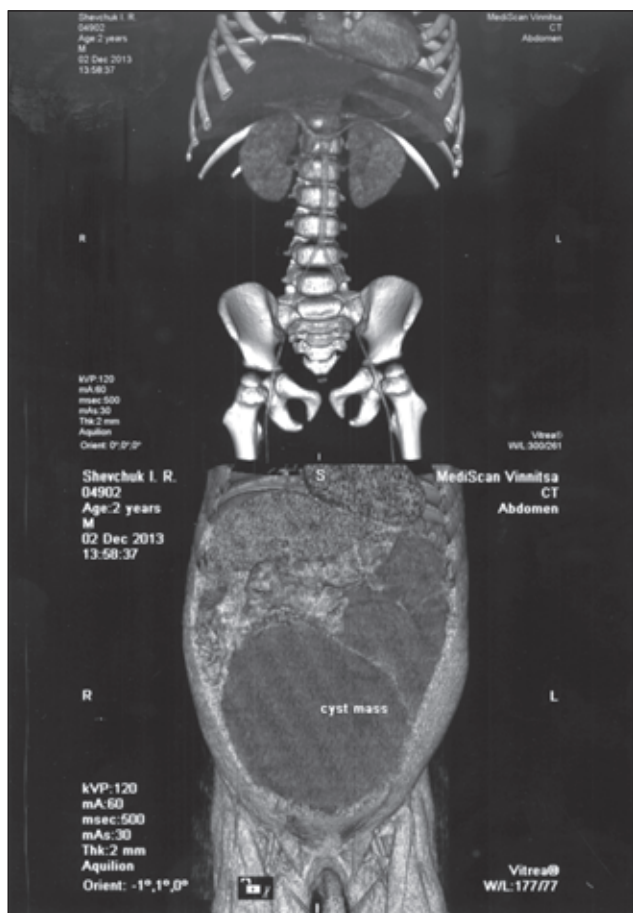


Рисунок 2. Хворий Ш., МКСХ № 13885. СКТ, 3D-реконструкція

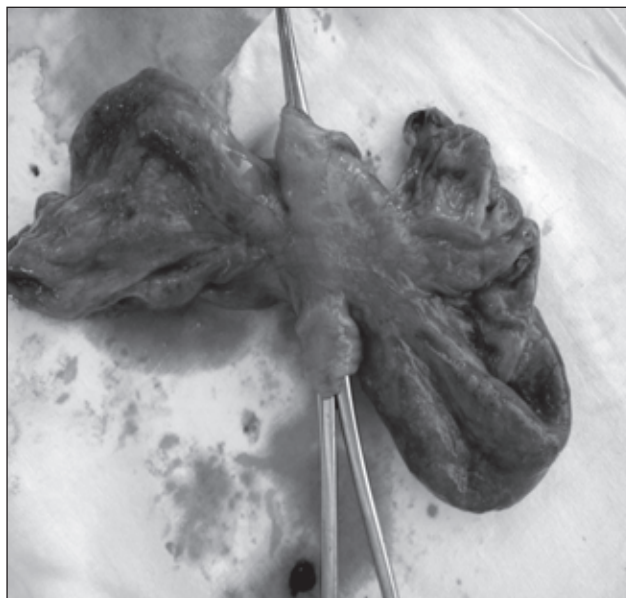


Рисунок 3. Хворий Ш., МКСХ № 13885. Макропрепарат. Затискач проведено крізь просвіт порожньої кишки

06.12.2013 р. пацієнт переведений у соматичне відділення. Післяопераційний період мав задовільний перебіг, гази в пацієнта відійшли через 36 годин після операції, ходити почав через 48 годин після операції. Післяопераційна рана зажила первинним натягом. 09.12.2013 р. дитина виписана в задовільному стані. Загальний аналіз крові при виписці: Нв — 125 г/л, Ер. — $4,0 \cdot 10^{12}/л$, Л — $4,4 \cdot 10^9/л$, ШОЕ — 7 мм/год. Дитина оглянута через 1 місяць. Скарги відсутні, сон та апетит збережені, набирає вагу, фізіологічні випорожнення не порушені. Показники крові в межах норми.

Таким чином, ефективність використання ЕА та безперервної інфузії фентанілу ґрунтується на можливості впливу на різні механізми виникнення болю, як центральний (наркотичні анальгетики), так і периферичний (ЕА) [9]. Проведення ЕА дозволяє значно знизити потребу в опіоїдах, а їх комбінування може відновити анальгетичний потенціал останніх. Різні механізми дії цих препаратів дозволяють призначати їх у комбінації і в малих дозуваннях з метою досягнення значного анальгетичного ефекту.

Висновки

1. Комплексне вивчення реакцій больової поведінки, фізіологічних показників і лабораторних стресових тестів показало, що використання схеми ЕА Лонгокаїном 0,125% методом постійної інфузії препаратів для післяопераційного знеболювання призводить до ефективної аналгезії після травматичних операцій.

2. Проведення ЕА значно зменшує негативні наслідки недостатнього знеболювання в дітей, прооперованих із приводу пухлин черевної порожнини, можливе її застосування для ведення післяопераційного періоду.

Список литературы

1. Айзенберг В.Л., Ульрих Г.Э., Цыпин Л.Е., Заболотский Д.В. Региональная анестезия в педиатрии. — СПб.: Синтез Бук, 2012. — 304 с.
2. Ветшев П.С., Ветшева М.С. Принципы аналгезии в раннем послеоперационном периоде // Хирургия. — 2002. — 12. — 49-52.
3. Zoric S., Stamenkovic D., Stevanovic S. et al. Combined spinal epidural and general anesthesia in abdominal surgery // *Med. Arh.* — 2003. — 57 (4). — 21-28.

4. Kpacz D.J., Allen H.W., Thompson G.E. A comparison of epidural levobupivacaine 0.75% with racemic bupivacaine for lower abdominal surgery. *Anesth. Analg.* — 2000. — 90. — 642-648.
5. Brennum J., Petersen K.L., Horn A. et al. Quantitative sensory examination of epidural anaesthesia and analgesia in man: combination of morphine and bupivacaine // *Pain.* — 1994. — 56. — 327-337.
6. Hopf H., Weitz J. Postoperative pain management // *Arch. Surg.* — 1994. — 129 (2). — 128-132.

Отримано 06.06.14 ■

Дмитриев Д.В.
Винницкий национальный медицинский университет
им. Н.И. Пирогова

ОБОСНОВАНИЕ ИСПОЛЬЗОВАНИЯ ПОСТОЯННОЙ ЭПИДУРАЛЬНОЙ ИНФУЗИИ БУПИВАКАИНА ДЛЯ ОБЕЗБОЛИВАНИЯ В РАННЕМ ПОСЛЕОПЕРАЦИОННОМ ПЕРИОДЕ У ДЕТЕЙ

Резюме. Исследование проведено у 37 детей, прооперированных по поводу опухолей забрюшинного пространства, почки, яичника. В зависимости от методики обезболивания пациенты были поделены на 2 группы: в 1-й группе использовали эпидуральную аналгезию и непрерывную внутривенную инфузию фентанила; во 2-й группе назначали только внутривенную непрерывную инфузию фентанила. Проведение мультимодальной аналгезии (эпидуральная аналгезия и непрерывная внутривенная инфузия опиоидных анальгетиков) значительно уменьшает негативные последствия недостаточного обезболивания у детей и способствует эффективной аналгезии после травматических операций.

Ключевые слова: мультимодальная аналгезия, бупивакаин, послеоперационный период, дети.

Dmytriiev D.V.
Vinnytsya National Medical University named
after M.I. Pyrogov, Vinnytsya, Ukraine

RATIONALE FOR THE USE OF CONSTANT EPIDURAL INFUSION OF BUPIVACAINE FOR PAIN RELIEF IN THE EARLY POSTOPERATIVE PERIOD IN CHILDREN

Summary. The study was carried out in 37 children who underwent surgery for tumors of the retroperitoneum, kidney, ovary. Depending on the method of anesthesia, patients were divided into 2 groups: in group 1 we have used epidural analgesia and continuous intravenous infusion of fentanyl; group 2 has received only intravenous continuous infusion of fentanyl. Multimodal analgesia (epidural analgesia and continuous intravenous infusion of opioid analgesics) significantly reduces the negative consequences of inadequate analgesia in children and contributes to effective analgesia after traumatic operations.

Key words: multimodal analgesia, bupivacaine, postoperative period, children.