INJ
МІЖНАРОДНИЙ НЕВРОЛОГІЧНИЙ ЖУРНАЛ
INTERNATIONAL NEUROLOGICAL JOURNAL
МЕЖДУНАРОДНЫЙ НЕВРОЛОГИЧЕСКИЙ ЖУРНАЛ

ОРИГИНАЛЬНЫЕ НАБЛЮДЕНИЯ
/ORIGINAL OBSERVATIONS/

УДК 616.831.13:616-008.6:616-079.4

КУШНИР Г.М., ИОШИНА Н.Н., НОВИКОВ Н.Ю., САМОХВАЛОВА В.В., КОРОБОВА А.А.
ГУ «Крымский государственный медицинский университет имени С.И. Георгиевского», г. Симферополь
КУЗИНА О.С.
7-я городская клиническая больница, г. Симферополь, АР Крым

ЦАДАСИЛ-СИНДРОМ: ПРОБЛЕМЫ ДИФФЕРЕНЦИАЛЬНОЙ ДИАГНОСТИКИ

Резюме. *Приводится описание больной с ЦАДАСИЛ-синдромом. Особое внимание уделено проблеме дифференциальной диагностики ЦАДАСИЛ-синдрома с заболеваниями, протекающими со сходной неврологической симптоматикой. ЦАДАСИЛ-синдром остается раритетом клинической практики. Однако знание патогенеза, клиники и тонкостей дифференциальной диагностики позволяет своевременно его диагностировать и провести соответствующее лечение.*

Ключевые слова: *ЦАДАСИЛ-синдром, дифференциальная диагностика.*

Церебральная аутосомно-доминантная артериопатия с субкортикальными инфарктами и лейкоэнцефалопатией — синдром ЦАДАСИЛ (англ. CADASIL), представляет собой генетически детерминированную форму ишемического инсульта, детально описанную группой французских исследователей в начале 1990-х годов, и характеризуется повторными ишемическими инсультами подкорковой локализации, мигренью с аурой, субкортикальной деменцией, аффективными нарушениями в виде депрессии и тревожности [3, 4].

Синдром ЦАДАСИЛ — достаточно распространенное заболевание, выявленное к настоящему времени в сотнях семей (в настоящее время обнаружено около 400 подобных семей) по всему миру [1, 3, 6, 10]. Распространенность ЦАДАСИЛ в различных популяциях составляет не менее 1 случая на 100 000 населения, однако предполагается, что реальные цифры существенно выше, поскольку многие случаи ЦАДАСИЛ все еще остаются не диагностированными [3, 13]. Поскольку тип наследования ЦАДАСИЛ аутосомно-доминантный, оба пола поражаются одинаково [3]. Однако следует отметить, что некоторыми авторами описаны случаи мутаций de novo [4].

Проведенные в 1993–1996 гг. E. Tournier-Lasserve и соавт. генетические исследования установили, что причиной ЦАДАСИЛ является мутация в гене Notch3 на 19-й хромосоме [4]. В норме гены Notch кодируют трансмембранные рецепторы, участвующие в специализации клетки в процессе онтогенеза. В 95 % случаев при ЦАДАСИЛ выявляются миссенс-мутации (замена одного основания в кодоне на другое, изменяющая смысл кодона и, следовательно, приводящая к замене одной аминокислоты на другую) в этом гене, приводящие к потере или наращиванию цистеинового остатка определенного домена трансмембранного белка. Это вызывает изменение третичной структуры белка, а соответственно, и нарушение его функции [4, 9, 13].

В настоящее время нет единой точки зрения на патогенез ЦАДАСИЛ. Предполагается, что основ-

ным возможным механизмом является артериопатия с прогрессирующей окклюзией мелких перфорирующих сосудов белого вещества головного мозга [2]. Генетически обусловленные специфические изменения стенки мелких сосудов приводят к развитию хронической гипоперфузии. Гранулярные осмиофильные включения, ответственные за утолщение средней оболочки, вызывают пролиферацию компонентов базальной мембраны с механической странгуляцией мелких артерий. Данные включения в средней оболочке приводят также к нарушению гематоэнцефалического барьера, что способствует развитию отека мозга. Кроме того, активированные ишемией астроциты в микроокружении сосудистой стенки высвобождают эндотелин-1, который вызывает вазоконстрикцию и нарушение кровотока, что является дополнительным фактором сужения мелких артерий [4, 7].

Таким образом, морфологической характеристикой синдрома ЦАДАСИЛ является системная артериопатия с преимущественным поражением мелких церебральных артерий и артериол [1, 2, 5, 9]. Типичны концентрическое утолщение сосудистой стенки за счет субэндотелиальной фиброзной пролиферации и гиалиноза интимы, фибриноидный некроз и интрамуральный отек. При электронной микроскопии могут выявляться гранулярные осмиофильные включения вблизи гладкомышечных клеток мелких артерий. Состав гранулярных осмиофильных включений неизвестен, предполагается, что белок Notch3 является одним из их компонентов, а филаменты не входят в состав включений [4]. Указанные изменения наблюдаются не только в церебральных сосудах, но и в артериях внутренних органов (почки, печень, селезенка), а также в скелетных мышцах и коже, что позволяет использовать ультраструктурное исследование биоптатов кожи (мышцы) в качестве удобного метода прижизненной диагностики ЦАДАСИЛ [3, 4, 9, 14, 15]. Кроме того, с диагностической целью может быть также использована и биопсия периферического нерва [4]. Накопление осмиофильных гранул и дегенерация гладких мышечных клеток начинаются рано и могут определяться при биопсии кожи больных ЦАДАСИЛ еще до 20-летнего возраста [4, 9]. Следует в то же время отметить, что изменения в коже в подтвержденных случаях синдрома могут отсутствовать: согласно данным H. Markus с соавт. (2002), специфичность биопсии кожи при ЦАДАСИЛ составляет 100 % (т.е. выявление гранулярных осмиофильных включений и других характерных изменений мелких артерий достоверно подтверждает диагноз), но при этом чувствительность данной процедуры не превышает 45 % [2, 14].

Клинически синдром ЦАДАСИЛ проявляется обычно на 3–7-м десятилетии жизни повторными ишемическими инсультами (средний возраст развития инсульта составляет 49 лет) или транзиторными ишемическими атаками. Инсульты носят лакунарный характер и, что характерно, возникают обычно в отсутствие артериальной гипертонии и иных сосудистых факторов риска, имеют рецидивирующее течение, характеризуются наличием классических синдромов лакунарных инсультов и полной клинической ремиссией через несколько дней или недель (в частности, после первых инсультов) [1–3]. Нередкими предвестниками лакунарных инсультов и наиболее ранними клиническими симптомами болезни являются цефалгии, которые, по данным литературы, обозначаются как мигрень или мигренеподобная головная боль (часто начинается в возрасте до 20 лет) [1, 4, 7]. Характеристика головной боли полностью соответствует общепринятым диагностическим критериям мигрени. В большинстве случаев наблюдается мигрень с аурой или ее сочетание с мигренью без ауры [4]. Спустя несколько лет течение болезни может меняться: на смену острым сосудистым эпизодам приходят постепенно прогрессирующая деменция подкоркового типа, нарастающий псевдобульбарный и мозжечковый синдромы, а также аффективные расстройства (чаще по типу депрессии либо биполярных расстройств) [1–3].

Весьма характерными и ранними (в том числе доклиническими) признаками болезни являются изменения головного мозга, обнаруживаемые при КТ и МРТ: они включают комбинацию небольших лакунарных инфарктов в белом веществе больших полушарий и моста с диффузными изменениями белого вещества по типу лейкоареоза [1, 19]. Достаточно специфичным МРТ-признаком считается вовлечение полюса височной доли [3, 14]. То есть лейкоареоз в области височных долей, обнаруживаемый у всех больных, является нейровизуализационным маркером ЦАДАСИЛ [2, 4, 16]. Нейровизуализационное исследование при ЦАДАСИЛ имеет важное диагностическое значение, так как обнаруживает вышеописанные характерные изменения не только при наличии клинических симптомов заболевания, но и у всех носителей патологического гена после 35 лет, независимо от клинической картины [4, 7, 16].

Критериями диагностики вероятного ЦАДАСИЛ являются: возраст в дебюте заболевания моложе 50 лет; наличие хотя бы 2 из следующих клинических симптомов: инсульты, мигрень, нарушения настроения, субкортикальная деменция; отсутствие сосудистых факторов риска, этиологически связанных с неврологическими проявлениями; очевидность наследственной аутосомно-доминантной передачи; поражение белого вещества полушарий головного мозга и отсутствие кортикальных инфарктов при МРТ. Для установления достоверного диагноза необходимо соответствие критериям вероятной ЦАДАСИЛ и выявление генетической мутации и/или артериопатии

с характерными гранулярными осмиофильными включениями при биопсии кожи/мышцы. Диагноз возможной ЦАДАСИЛ может быть поставлен, если возраст в дебюте заболевания старше 50 лет; имеются инсульты, нарушения настроения, деменция; выявлены сосудистые факторы риска в виде легкой артериальной гипертонии, гиперлипидемии, курения или приема оральных контрацептивов; отсутствуют сведения о состоянии здоровья родственников; имеется нетипичное поражение белого вещества при МРТ головного мозга [4, 7].

Приводим собственное наблюдение.

Больная П., 28 лет, водитель троллейбуса, поступила в неврологическую клинику в феврале 2011 года с жалобами на периодическое головокружение, незначительную шаткость при ходьбе, периодические головные боли, чаще в правой лобно-височной области, иногда сопровождающиеся тошнотой, рвотой, длительностью максимально до 3 суток, приступами дезориентации в пространстве и времени, имеющими разную продолжительность по времени (например, больная может несколько раз переходить из комнаты в комнату, не помня цель этих действий, с амнезией эпизодов, начинать движение по маршруту с конечной остановки и совершенно не помнить, каким образом оказалась в противоположном конце маршрута), рассеянность, невнимательность.

Анамнез болезни. Считает себя больной с марта 2006 г., когда внезапно развилась слабость в левых конечностях, более выраженная в руке, нарушилась речь (речь стала неразборчивой, невнятной), вышеописанным симптомам предшествовал пароксизм выраженной цефалгии в течение 3 дней. Была госпитализирована и находилась на лечении в неврологическом отделении по месту жительства с диагнозом: ишемический (лакунарный) инсульт в правой гемисфере, синдром «неловкой руки» слева. Спустя 21 день пребывания в стационаре была выписана с полным регрессом неврологической симптоматики. После выписки больной, через 10 дней, вновь остро развилась слабость в правых конечностях и нарушение речи, в связи с чем была повторно госпитализирована, находилась на стационарном лечении по поводу повторного ишемического (лакунарного) инсульта в левом полушарии. Выписана с полным регрессом неврологической симптоматики. С ноября 2010 года пациентку стали беспокоить эпизоды дезориентации в пространстве и во времени, частотой 3–4 раза в месяц, различные по продолжительности: пациентка не понимала и не помнила, как и каким образом она оказывалась в том или ином месте, не могла вспомнить цели своих действий. В середине декабря 2010 года после эпизода психоэмоционального перенапряжения на фоне постоянной головной боли, сопровождавшейся тошнотой и рвотой, подостро развились слабость и онемение в левых конечностях, по поводу чего больная была госпитализирована в неврологическое отделение по месту жительства, где и находилась на лечении с диагнозом: гипертензивная энцефалопатия (лакунарное состояние по данным КТ головного мозга), рецидивирующее течение с гемодинамическим ухудшением. Мягкая артериальная гипертензия. После проведения МРТ с диагнозом лейкоэнцефалита неуточненной этиологии была направлена в неврологическую клинику.

При уточнении анамнеза пациентка вспомнила, что головные боли беспокоили ее и ранее в течение нескольких лет, головная боль носила распирающий характер, с преимущественной локализацией в правой половине головы, нередко сопровождалась тошнотой, рвотой, выраженной общей слабостью и длилась от нескольких часов до 2–3 дней, постепенно купировалась самостоятельно либо приемом анальгетиков. Кроме того, было установлено, что в течение последних двух лет во время прохождения предрейсовых осмотров больная пять раз отстранялась от работы по поводу приступов головной боли, эпизода онемения левой половины тела, приступов кардиалгий, а также эпизодов сильного головокружения и нарушения координации.

Анамнез жизни и наследственный анамнез. Росла и развивалась соответственно возрасту. Хронических заболеваний не имеет. Замужем, имеет одного ребенка. Вредные привычки отрицает. Наследственность не отягощена.

Объективно при поступлении. Больная правильного телосложения, удовлетворительного питания. Кожные покровы, видимые слизистые не изменены. Периферические лимфоузлы не увеличены. Дыхание везикулярное, хрипов нет. Сердечные тоны ясные. АД 120/80 мм рт.ст. Пульс 76 в 1 мин, ритмичный. Живот мягкий, безболезненный. Печень у края реберной дуги. Физиологические отправления не нарушены.

Неврологический статус. Сознание ясное. Ориентирована в собственной личности, пространстве, времени. Эмоционально лабильна. Менингеальных, общемозговых знаков нет. Глазные щели, зрачки нормальной величины, D = S, реакции зрачков на свет, аккомодация, конвергенция сохранены. Движения глазных яблок в полном объеме. Слабость конвергенции с двух сторон. Диплопии, страбизма, нистагма нет. Лицо чуть асимметрично: несколько опущен правый угол рта. Легкая девиация языка вправо. Глотание, фонация не нарушены. Объем активных движений в конечностях полный. Мышечная сила 5 баллов, D = S. Мышечный тонус удовлетворительный. Сухожильные рефлексы живые, D = S. Патологические кистевые и стопные знаки отсутствуют. Чувствительных расстройств не выявлено. В позе Ромберга легкое пошатывание. Координаторные пробы выполняет удовлетворительно с 2 сторон. Походка не изменена.

Результаты лабораторных и инструментальных исследований. В общеклинических анализах, анализе цереброспинальной жидкости (ЦСЖ) каких-либо отклонений от нормы не выявлено. Анализ ЦСЖ на микобактерии туберкулеза, атипичные клетки, антитела к цитомегаловирусу отрицательный. Ревматологические пробы отрицательные. Анализ уровня антител IgG, IgM к фосфолипидам — норма, антинуклеарные антитела CLIA в крови отсутствуют. Реакция Вассермана отрицательная. Антитела к ВИЧ не обнаружены. Уровень лактата крови — 0,8 ммоль/л (норма 0,5–2,2 ммоль/л). ЭКГ-ритм синусовый, регулярный. ЭЭГ: на фоне умеренно выраженных диффузных (общемозгового типа) изменений электроактивности мозга зарегистрированы условно-эпилептиформные феномены и признаки дисфункции стволовых структур. МРТ головного мозга (рис. 1): множественные зоны гиперинтенсивного сигнала в белом веществе полушарий лобно-теменной области справа размером 56 × 24 мм, слева в заднетеменно-височной области —

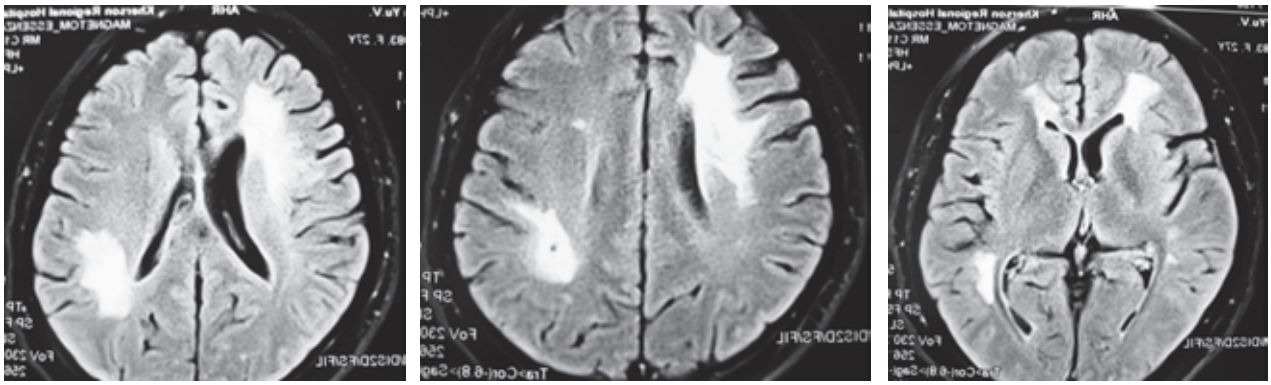

Рисунок 1. МР-томограммы больной с ЦАДАСИЛ-синдромом

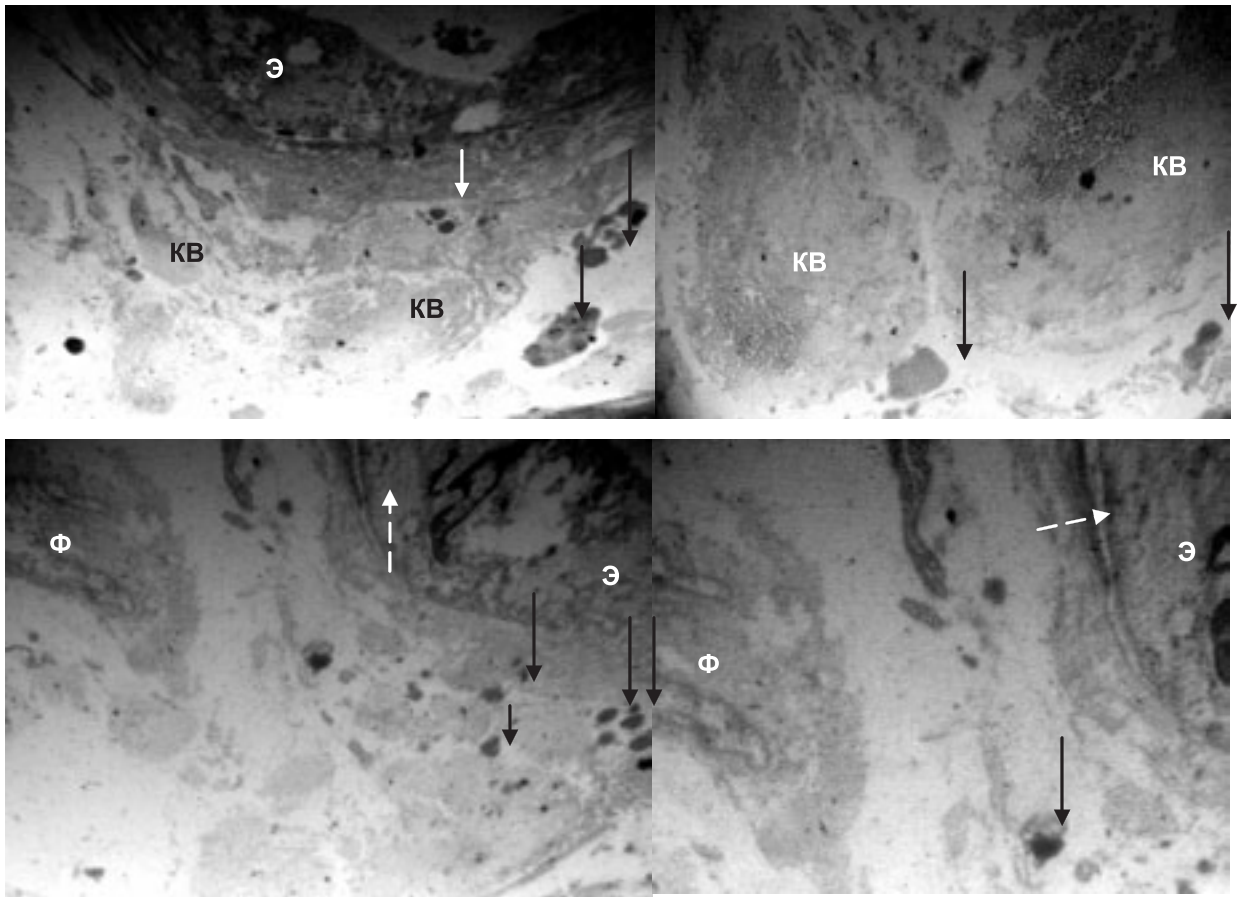

Рисунок 2. Электронограмма биоптата кожно-мышечного лоскута предплечья больной с ЦАДАСИЛ-синдромом (увеличение 15 000). Объяснение в тексте

34 × 18 мм. Аналогичные зоны поражения белого вещества в левой лобной, правой височной долях — до 20 мм. Перивентрикулярный очаг слева — до 40 мм. Желудочки мозга не расширены, боковые желудочки асимметричны (размеры боковых желудочков на уровне отверстия Монро правого — 11 мм, левого — 5 мм). На МР-ангиограммах патологических изменений не выявлено. Заключение: МР-признаки более характерны для лейкоэнцефалита.

Больная осмотрена специалистами: окулистом — патологии не выявлено; психиатром — отсутствие когнитивных и аффективных расстройств; хирургом — узловая мастопатия справа; ревматологом — данных за системное заболевание соединительной ткани нет.

За время пребывания в стационаре у пациентки дважды наблюдались мигренозные пароксизмы длительностью от нескольких часов до 2 суток, купировавшиеся приемом анальгетиков.

Больной проведена биопсия кожно-мышечного лоскута предплечья.

Патогистологическое заключение на основании данных электронной микроскопии (рис. 2): в стенках артериол выявляются отложения зрелых коллагеновых волокон (КВ), активно синтезирующих фибробластоподобных клеток (Ф), замещение гладкомышечных элементов стенки этих сосудов соединительной тканью. Среди соединительнотканных пучков обнаруживается гранулярный осмиофильный материал (стрелки), который с меньшей интенсивностью откладывается также в базальной мембране эндотелия (стрелки пунктиром). В цитоплазме эндотелиоцитов (Э) формируются крупные вакуоли, цитозоль этих клеток имеет неравномерную электронную плотность. Выявленные морфологические признаки являются типичными для артериопатии, связанной с ЦАДАСИЛ-синдромом. Замещение миоцитов стенки артериолы соединительной тканью свидетельствует о давности заболевания и высоком риске развития сосудистых осложнений.

Таким образом, у нашей больной имелся клинический симптомокомплекс, включавший повторные лакунарные инсульты с полным регрессом неврологической симптоматики, головные боли мигренозного характера, эпилептический синдром. Проведенные лабораторные исследования не выявили каких-либо отклонений от нормы. В то же время по данным нейровизуализации выявлены множественные зоны гиперинтенсивного сигнала в белом веществе полушарий, а по данным биопсии мышцы — морфологические признаки, являющиеся типичными для артериопатии, связанной с ЦАДАСИЛ-синдромом, что позволило нам поставить диагноз: ЦАДАСИЛ-синдром — достоверный, с повторными малыми мозговыми инсультами (март, апрель 2006 года), редкими мигренозными пароксизмами, симптоматической эпилепсией с частыми сложными парциальными приступами амбулаторного автоматизма.

Проведено лечение: сосудистая, метаболическая терапия, аспекард 100 мг/сут. Больная выписана в удовлетворительном состоянии с рекомендацией о направлении на МСЭК.

Обсуждение

Мы провели дифференциальную диагностику с рядом заболеваний, которые характеризуются развитием аналогичных симптомов в различных комбинациях: с синдромами MELAS, MERRF, антифосфолипидным синдромом, рассеянным склерозом и мигренозным инсультом.

MELAS (синдром митохондриальной энцефаломиопатии с лактат-ацидозом и инсультоподобными эпизодами) является заболеванием, передающимся по материнской линии или возможны новые мутации, возникшие в семье, и характеризующийся развитием инсультов в молодом возрасте, наличием фокальных или генерализованных эпиприпадков, приступами мигрени, деменцией, рвотой, миопатическим синдромом, непереносимостью физических нагрузок, низкорослостью, глухотой и наличием лактат-ацидоза крови. При этом синдроме на МР-томограммах выявляются очаги поражения (зоны инфарктов) чаще в гемисферах головного мозга (затылочных долях), реже — в мозжечке, базальных ганглиях (возможна кальцификация базальных ганглиев), не совпадающие с определенными зонами кровоснабжения, а также атрофия коры головного мозга. В биоптате скелетных мышц — феномен рваных красных волокон.

MERRF (синдром миоклонус-эпилепсии с разорванными красными волокнами) также является митохондриальной патологией, передается по материнской линии и проявляется развитием миоклоний эпилептического характера, развитием генерализованных тонико-клонических (возможно атонических) эпиприпадков, миопатического синдрома, деменции, атаксии, нейросенсорной тугоухости, атрофии зрительных нервов, полиневропатического синдрома, спастических параличей с повышением концентрации лактата и пирувата крови и ЦСЖ. На МР-томограммах головного мозга выявляется атрофия головного мозга и кальцификация базальных ганглиев.

Дебют заболевания у нашей пациентки в молодом возрасте с развитием повторных инсультов и наличием цефалгий мигренозного характера, а также развитие в последующем пароксизмальных состояний, определенных нами как сложные парциальные эпилептические приступы амбулаторного автоматизма, клинически напоминает развитие и течение MELAS- и MERRF-синдрома, однако отсутствие у больной миопатического синдрома, миоклониче-

ской эпилепсии, низкорослости, нарушений слуха и зрения, когнитивных нарушений, а также нормальный уровень лактата крови и изменения по данным МР-томографии, не являющиеся характерными для вышеописанных синдромов, дают нам основания отвергнуть наличие у пациентки MELAS- и MERRF-синдрома.

Кроме того, учитывая молодой возраст развития заболевания, мы проводили дифференциальную диагностику с рассеянным склерозом. Однако отсутствие при осмотре сохранившейся очаговой неврологической симптоматики при достаточном стаже заболевания, отсутствие симптомов вовлечения спинного мозга, а также изменений на МРТ, типичных для рассеянного склероза, позволили нам исключить у больной данный диагноз.

Так как при активном расспросе нам удалось выяснить наличие у больной в анамнезе цефалгий мигренозного характера, мы сочли целесообразным уточнить возможность развития инсультов в рамках мигренозных пароксизмов, т.е. развитие мигренозных инсультов, для которых характерны следующие клинические данные: прежде всего развитие инсульта должно происходить в течение типичной для данного пациента мигренозной атаки, кроме того, неврологический дефект должен точно воспроизводить мигренозные симптомы предшествующих атак мигрени. Наконец, все другие причины инсульта должны быть исключены. Характер развития повторных инсультов у нашей пациентки, а также наличие определенных изменений на МРТ не соответствуют критериям постановки диагноза «мигренозный инсульт», поэтому данный диагноз не может быть установлен.

Также сочетание повторных ишемических инсультов в молодом возрасте, мигренозных цефалгий и эпилептических припадков у нашей больной дали основание для проведения дифференциальной диагностики с антифосфолипидным синдромом (АФС). Антифосфолипидный синдром — это клинико-лабораторный симптомокомплекс, характеризующийся артериальными и венозными тромбозами различной локализации, патологией беременности, тромбоцитопенией, наличием в крови антител к фосфолипидам (АФЛ), присутствующим на мембранах тромбоцитов, клеток эндотелия, в нервной ткани. АФЛ, влияя на различные звенья гемостаза, приводят к нарушению равновесия между свертывающей и противосвертывающей системами и возникновению тромбозов. У нашей больной в клинической картине не было системных проявлений (исключая наличие инсультов), характерных для АФС, в первую очередь тромбозов артерий и вен, изменений со стороны крови и ее свертывающей системы, кожных изменений (сетчатое ливедо), а также невынашиваний беременности. Также отсутствие АФС подтверждают данные лабораторной диагностики (ревмопробы отрицательные, анализ уровня антител IgG, IgM к фосфолипидам — норма, антинуклеарные антитела CLIA в крови отсутствуют). Следовательно, сомнительным представляется наличие АФС у данной пациентки.

Таким образом, следует сделать вывод о том, что ЦАДАСИЛ-синдром остается раритетом клинической практики. Однако знание патогенеза, клиники и тонкостей дифференциальной диагностики позволяет своевременно его диагностировать и провести соответствующее лечение.

Список литературы

1. Буссер М.Г. ЦАДАСИЛ — церебральная аутосомно-доминантная артериопатия с субкортикальными инфарктами и лейкоэнцефалопатией / М.Г. Буссер, А. Жутель, Х. Шабриа // Неврологический журнал. — № 3. — 1997. — С. 20-25.

2. Евтушенко С.К., Евтушенко И.С. Мигрень и лакунарные инсульты как базисное проявление церебральной аутосомно-доминантной артериопатии с субкортикальными инфарктами и лейкоэнцефалопатией (CADASIL-синдром) // МНЖ. — 2011. — № 8(46). — С. 40-42.

3. Церебральная аутосомно-доминантная артериопатия с субкортикальными инфарктами и лейкоэнцефалопатией (ЦАДАСИЛ): первое описание российской семьи с идентифицированной мутацией в гене Notch3 / С.Н. Иллариошкин, П.А. Сломинский, М.И. Шадрина [и др.] // Анналы клинической и экспериментальной неврологии. — 2008. — Т. 2, № 2. — С. 45-50.

4. Церебральная аутосомно-доминантная артериопатия с субкортикальными инфарктами и лейкоэнцефалопатией / Ю.В. Мозолевский, Т.А. Янакаева, Е.А. Мельникова [и др.] // Неврологический журнал. — № 2. — 2005. — С. 34-40.

5. Autosomal dominant leukoencephalopathy and subcortical ischemic strokes: a clinicopathological study / M. Baudrimont, F. Dubas, A. Joutel [et al.] // Stroke. — 1993. — Vol. 24. — P.122-125.

6. CADASIL (cerebral autusomal dominant arteriopathy with subcortical infarcts and leukoencephalopathy): clinical features and neuroimaging / H. Chabriat, A. Joutel, Vahedi [et al.] // Bull. Acad. Natl. Med. — 2000. — Vol. 184. — P. 1523-1531.

7. Davous P. CADASIL: a review with proposed diagnostic criteria / P. Davous // Eur. J. Neurol. — 1998. — Vol. 5, № 3. — P. 219-233.

8. Dichgans M. Cognition in CADASIL / M. Dichgans // Stroke. — 2009. — Vol. 40. — P. 45-47.

9. CADASIL: a common form of hereditary arteriopathy causing brain infarcts and dementia / H. Kalimo, M. Ruchoux, M. Viitanen [et al.] // Brain Pathol. — 2002. — Vol. 12. — P. 371-384.

10. Characteristics of CADASIL in Korea: a novel cysteine-sparing Notch3 mutation / Y. Kim, E.J. Choi, C.G. Choi [et al.] // Neurology. — 2006. — Vol. 66. — P. 1511-1516.

11. Cerebral autosomal dominant arteriopathy with subcortical infarcts and leukoencephalopathy: progression of MR abnormalities in prospective 7-year follow-up study / M.K. Liem, S.A. Lesnik Oberstein, J. Haan [et al.] // Radiology. — 2008a. — Vol. 249. — P. 964-971.

12. Homozygosity for a NOTCH3 mutation in a 65-year-old CADASIL patient with mild symptoms: a family report / M.K. Liem,

S.A. Lesnik Oberstein, M.J. Vollebregt [et al.] // J. Neurol. — 2008b. — Vol. 255. — P. 1978-1980.

13. Markus H.S. Genes for stroke / H.S. Markus // J. Neurol. Neurosurg. Psychiatry. — 2004. — Vol. 75. — P. 1229-1231.

14. Diagnostic strategies in CADASIL / H.S. Markus, R.J. Martin, M.A. Simpson [et al.] // Neurology. — 2002. — Vol. 59. — P. 1134-1138.

15. Muscle and skin biopsies are a sensitive diagnostic tool in the diagnosis of CADASIL / M. Mayer, A. Straube, R. Bruening et al. // J. Neurol. — 1999. — Vol. 246. — P. 526-532.

16. MRI hyperintensities of the temporal lobe and external capsule in the patients with CADASIL / M. O'Sallivan, J.M. Jrosz, R.J. Martin [et al.] // Neurology. — 2001. — Vol. 56. — P. 628-634.

17. Peripheral nerve and skeletal muscle involvement in CADASIL / J.M. Schroder, S. Zuchner, M. Dichgans [et al.] // Acta Neuropathol. (Berl.). — 2005. — Vol. 110. — P. 587-599.

18. Peripheral neuropathy in CADASIL / F. Sicurelli, M.T. Dotti, N. De Stefano [et al.] // J. Neurol. — 2005. — Vol. 252. — P. 1206-1209.

19. Lacunar lesion are independently associated with disability and cognitive impairment in CADASIL / A. Viswanathan, A. Gshwendther, J.-P. Guichard [et al.] // Neurology. — 2007. — Vol. 69. — P. 172-179.

Получено 01.05.12

Кушнір Г.М., Іошина Н.М., Новіков М.Ю.,
Самохвалова В.В., Коробова Г.О.
ДУ «Кримський державний медичний університет
імені С.І. Георгієвського», м. Сімферополь
Кузіна О.С.
7-ма міська клінічна лікарня, м. Сімферополь, АР Крим

ЦАДАСІЛ-СИНДРОМ: ПРОБЛЕМИ ДИФЕРЕНЦІЙНОЇ ДІАГНОСТИКИ

Резюме. Наводиться опис хворої з ЦАДАСІЛ-синдромом. Особливу увагу приділено проблемі диференційної діагностики ЦАДАСІЛ-синдрому із захворюваннями, що мають схожу неврологічну симптоматику. ЦАДАСІЛ-синдром залишається раритетом клінічної практики. Однак знання патогенезу, клініки й тонкощів диференційної діагностики дозволяє своєчасно його діагностувати і провести відповідне лікування.

Ключові слова: ЦАДАСІЛ-синдром, диференційна діагностика.

Kushnir G.M., Ioshina N.N., Novikov N.Yu.,
Samokhvalova V.V., Korobova A.A.,
State Institution «Crimean State Medical University
named after S.I. Georgievsky», Simferopol
Kuzina O.S.
7th City Clinical Hospital, Simferopol, Ukraine

CADASIL-SYNDROME: PROBLEMS OF DIFFERENTIAL DIAGNOSIS

Summary. The description of a patient with CADASIL-syndrome is brought. The attention is paid to the problem of differential diagnosis of CADASIL-syndrome and diseases having similar neurological symptomatology. CADASIL-syndrome remains the rarity in clinical practice. However knowledge of pathogenesis, clinic and subtleties of differential diagnosis enable to diagnose it timely and to apply appropriate treatment.

Key words: CADASIL-syndrome, differential diagnosis.