INJ
МІЖНАРОДНИЙ НЕВРОЛОГІЧНИЙ ЖУРНАЛ
INTERNATIONAL NEUROLOGICAL JOURNAL
МЕЖДУНАРОДНЫЙ НЕВРОЛОГИЧЕСКИЙ ЖУРНАЛ

ОРИГИНАЛЬНЫЕ НАБЛЮДЕНИЯ
/ORIGINAL OBSERVATIONS/

УДК 616.832-004.2-036.17-053.2

ЕВТУШЕНКО С.К., МОСКАЛЕНКО М.А.
Донецкий национальный медицинский университет им. М. Горького

ТЯЖЕЛЫЕ ПРОГРЕССИРУЮЩИЕ ФОРМЫ РАССЕЯННОГО СКЛЕРОЗА У ДЕТЕЙ

Резюме. *В статье описаны клинические проявления рассеянного склероза у детей, результаты магнитно-резонансной томографии и исследования вызванных потенциалов при ремиттирующем и вторично-прогрессирующем течении заболевания. Отражены подходы к терапии детей с рассеянным склерозом. Выделены факторы риска трансформации ремиттирующего течения во вторично-прогрессирующее.*

Ключевые слова: *дети, рассеянный склероз, вторично-прогрессирующее течение, терапия.*

Несмотря на долгие годы изучения, проблема рассеянного склероза (РС) у детей остается актуальной и сегодня. РС в настоящее время рассматривается как мультифакторное заболевание с наследственной предрасположенностью, реализуемой через полигенную систему, ответственную за иммунный ответ и тип метаболизма (HLA-DRW). К пусковому звену патологического процесса чаще относятся инфекционные агенты, в первую очередь вирусы (EBV, herpes simplex VI, JC-вирусы, ретровирусы, вирусы кори, краснухи и др.). Имеют значение географические и экологические факторы, оказывающие длительное воздействие и формирующие особенности иммунорегуляции и метаболизма. Фактором реализации патологического процесса (миелино- и аксонопатии, нейродегенерации) являются иммунопатологические и воспалительные механизмы с участием активированных Т-клеток, CD25, CD95, цитокинов, аутоидиотипических антител. Основа заболевания — прогрессирующая демиелинизация проводящих путей, именуемая «болезнью обнаженных нервов», с клинической картиной многоочагового поражения головного и спинного мозга [6, 10, 11, 13]. **Выделяют 5 основных этапов иммунопатогенеза РС: активация Т-клеток и их дифференцировка в CD4 Т-клетки; пролиферация активированных Т-клеток; привлечение В-клеток и моноцитов в патологический процесс; миграция Т-клеток через гематоэнцефалический барьер; реактивация Т-клеток в ЦНС и индукция демиелинизации** [6, 9].

Типы течения РС, характерные как для взрослых, так и для детей:

1. *Рецидивирующе-ремиттирующее.* Характеризуется волнообразным течением с четко очерченными обострениями и последующим полным или частичным восстановлением нарушенной функции без признаков прогрессирования в период ремиссии. Этот тип течения наблюдается у 90 % детей с РС на ранних стадиях заболевания [6].

2. *Первично-прогрессирующее.* С самого начала заболевания отмечается неуклонное прогрессирование, без четких периодов обострения и ремиссий.

3. *Вторично-прогрессирующее.* После стадии обострений и ремиссий наступает стадия хронического нарастания неврологической симптоматики.

4. *Прогрессирующее с обострениями.* На фоне постоянного прогрессирования возникают четкие периоды обострения, после купирования которых отмечается постепенное усиление симптомов заболевания [2, 6, 13].

Самыми информативными показателями прогноза РС являются особенности течения заболевания в первые 3–5 лет, а также эффективность проводимого лечения. По данным литературы, у взрослых доброкачественное течение заболевания с редкими обострениями отмечается примерно у 20 % пациентов, ремиттирующее течение с частыми обострениями — у 30 %, прогрессирующее течение — у 50 %. Смертность через 25 лет после начала заболевания составляет от 15 до 26 %. В то же время данные о частоте легкого и тяжелого течения РС у детей крайне противоречивы [1, 2, 6, 8, 10, 13]. За последние 7 лет под нашим наблюдением находились 47 детей с РС. У 10 из них течение заболевания из ремиттирующего трансформировалось во вторично-прогрессирующее (21,3 %).

Злокачественное течение заболевания со смертельным исходом отмечалось у 1 ребенка (2,1 %). За это время 29 пациентов в связи с достижением 18 лет перешли под наблюдение взрослого невролога (61,7 %). Исходя из этого обстоятельства, актуальными становятся вопрос преемственности наблюдения за данным тяжелым контингентом больных и проблема дебюта РС в детском возрасте [4, 7, 8].

Сегодня невролог располагает целым рядом современных иммуномодулирующих препаратов, позволяющих изменять течение РС: уменьшить частоту обострений, замедлить нарастание инвалидизации и предотвратить преждевременную смертность. Однако кардинально решить проблему лечения этого тяжелого заболевания пока не удается. К сожалению, до сих пор плохо изучен вопрос раннего установления достоверного диагноза и терапии детей с РС. Зарегистрированные в настоящее время средства для лечения пациентов с РС не всегда эффективны и не лишены побочных эффектов. Полностью предотвратить инвалидизацию больных с РС не удается [1–3, 6, 8, 12, 13].

Целью исследования было изучение случаев вторично-прогрессирующего течения рассеянного склероза у детей в Донецкой области.

Материалы и методы

Обследовано 25 детей с РС в возрасте от 10 до 16 лет, находившихся под наблюдением в Областной детской клинической больнице (ОДКБ) г. Донецка с 2008 по 2010 г. Из них 17 девочек и 8 мальчиков. Диагноз всем больным был установлен согласно критериям W.J. McDonald (2005) с дополнениями F. Barkhof. Оценка тяжести неврологического дефицита проводилась по шкале Куртцке (EDSS, Expanded Disability Status Scale, 1983).

Всем детям проводился тщательный углубленный неврологический осмотр с исследованием черепной иннервации, включая оценку симптоматики заднего и переднего межъядерного офтальмопареза, надъядерного поражения черепных нервов (симптомы орального автоматизма: хоботковый рефлекс Бехтерева, губной рефлекс Оппенгейма, дистансоральный Карчикяна, рефлекс Тулуза — Вюрпа, ладонно-подбородочный рефлекс Маринеску — Радовичи). Кроме исследования сухожильных, периостальных и брюшных рефлексов, оценки поверхностной и вибрационной чувствительности, мышечно-суставного чувства, обязательно проводилась проверка симптома Тома — Жументи, Лермитта, кистевых рефлексов (Якобсона — Ласка, Бехтерева, Жуковского, Россолимо, Вендеровича, Вартенберга), патологических стопных знаков (Бабинского, Оппенгейма, Чеддока, Пуусепа, Россолимо), рефлексов автоматизма (Членова — Маккарти, Аствацатурова, Раздольского). Проводились пробы на атаксию и асинергию (простая и сенсибилизированная проба Ромберга, коленно-пяточная проба, Стюарт — Холмса, проба на асинергию Бабинского).

Также всем детям была проведена магнитно-резонансная томография (МРТ) головного и спинного мозга (аппарат Gyroscan Intera T10, Голландия) с внутривенным введением контрастного вещества (гадовист) и проведением ангиографии. Проводилось офтальмологическое обследование. Исследовались зрительные вызванные потенциалы и длиннолатентные когнитивные вызванные потенциалы на значимый стимул (компьютерный диагностический комплекс «Эксперт», Tredex, Украина). Также всем детям проводилось обязательное исследование спинномозговой жидкости с проведением полимеразной цепной реакции (ПЦР) на ДНК вирусов (CMV, HsV 1-го и 2-го типа, HHV 6-го типа, EBV). У 15 больных был определен уровень альбумина и показатель интратекального синтеза IgG в спинномозговой жидкости (лаборатория «Новая диагностика», метод лазерной проточной цитометрии и иммунохемилюминесценции). Глубоко исследовался иммунный статус: уровень IgA, IgM, IgG; CD3 Т-лимфоцитов, CD4 Т-хелперов, CD8 Т-супрессоров, CD4/CD8, CD16CD56 натуральных киллеров, CD20 В-лимфоцитов, CD3+CD25+ активированных Т-лимфоцитов, CD95 фактора апоптоза, HLA-DR активированных лимфоцитов, комплемента С4 в крови.

Результаты исследования

У всех детей вначале заболевание имело ремиттирующе-рецидивирующий характер. У 4 детей (два мальчика и две девочки) в течение первых 12–14 месяцев болезни отмечалась трансформация ремиттирующего течения заболевания во вторично-прогрессирующее с обострениями течения (16 %).

Клинически изолированный синдром (первый эпизод демиелинизации) у детей наблюдался в виде моно- и полисимптомных проявлений. Моносимптомное начало отмечалось у 9 больных (36 %). Из них дебют с ретробульбарного неврита отмечался у 3 детей, сенситивные нарушения (в виде чувства онемения в конечностях) — у 2 пациентов, невропатия лицевого нерва — у 1, нижний парапарез — у 1, гемипарез — у 1 и атаксия — у 1 ребенка. У 16 детей (64 %) отмечался полисимптомный дебют. При полисимптомном дебюте РС у детей доминирующим в симптоматике было сочетание атаксии, парезов в конечностях, ретробульбарного неврита, глазодвигательных нарушений, дизартрии, сенситивных расстройств, нарушения функций тазовых органов (вплоть до задержки мочеиспускания) и когнитивных нарушений.

Дебют заболевания у всех 4 детей с вторично-прогрессирующим течением был полисимптомным. У этих детей в дебюте заболевания мы не наблюдали гемипареза, прозопареза, дизартрии, косоглазия и сенситивных нарушений. В то же время у 21 ребенка

Таблица 1. Проявления дебюта РС у детей (клинически изолированного синдрома)

Проявления клинически изолированного синдрома РС	Количество больных (n = 25)	
	Вторично-прогрессирующее течение (n = 4)	Ремиттирующее течение (n = 21)
Атаксия	4	7
Снижение вибрационной чувствительности	4	8
Нижний парапарез	3	3
Ретробульбарный неврит	3	6
Эйфория	3	4
Частичная атрофия зрительных нервов	1	–
Нарушение функций тазовых органов	1	–
Когнитивные нарушения	1	–
Гемипарез	–	4
Прозопарез	–	4
Дизартрия	–	2
Онемение в конечностях/туловище	–	9
Косоглазие	–	2
Цефалгии	1	7

с длительным ремиттирующим течением болезни в дебюте не отмечено нарушений функций тазовых органов, когнитивных нарушений, атрофии зрительных нервов (табл. 1). От дебюта РС до полной развернутой картины заболевания в среднем проходило от 6 месяцев до 2 лет.

Провоцирующим фактором начальных проявлений РС у детей в 28 % случаев была острая респираторная вирусная инфекция, что затрудняло раннюю диагностику РС, и заболевание рассматривалось как рассеянный энцефаломиелит.

Тяжесть заболевания по шкале Курцке в дебюте у детей с сохраняющимся ремиттирующим характером РС составляла от 1,5 до 4 баллов, тогда как у детей с последующим формированием вторично-прогрессирующего течения — от 4 до 6 баллов.

Церебральная форма РС отмечалась у 7 детей (28 %), цереброспинальная — у 18 пациентов (72 %). При этом у всех детей с вторично-прогрессирующим течением уже в дебюте была диагностирована цереброспинальная форма РС.

При МРТ головного и спинного мозга множественные очаги демиелинизации в головном и спинном мозге были выявлены у 18 детей (72 %), единичные очаги демиелинизации — у 7 детей (28 %). У всех детей с вторично-прогрессирующим течением уже в дебюте заболевания при МРТ обнаруживались множественные очаги демиелинизации в головном и спинном мозге, расширение субарахноидальных пространств в лобно-теменных областях и тел боковых желудочков мозга (рис. 1, 2). При контрастировании гадовистом активные очаги выявлены у 13 пациентов (52 %).

Кроме того, у 9 больных при магнитно-резонансной ангиографии была выявлена патологическая извитость внутренних сонных артерий (в 2 случаях с петлеобразованием), у 7 детей — признаки гипоплазии одной из позвоночных артерий.

Исследование вызванных зрительных потенциалов на реверсию шахматного паттерна было проведено всем детям. У 3 больных (12 %) патологии не выявлено. У 22 детей (88 %) отмечались нарушения проведения по зрительным путям при исследовании хроматического и ахроматического паттернов в виде удлинения латентности N75, P100, N145, снижения амплитуды, межполушарной и межокулярной асимметрии (в различных сочетаниях).

Исследование длиннолатентных когнитивных вызванных потенциалов на значимый стимул проведено 20 детям. Анализ выявил селективные нарушения габитуации и тайминга сигнала на этапах мыслительной обработки предъявляемых паттернов, что явилось свидетельством когнитивной дезинтеграции различного уровня и степени тяжести у 15 детей (75 %). Снижение амплитуды волны наблюдалось у всех больных с РС. Девиации комплексов N200-P300-N400 при использовании разных паттернов и модальностей выявили нарушение кратковременной памяти, образного, пространственного и абстрактно-вербального мышления. Удлинение латентности и отсутствие компонентов комплекса P300 выявили нарушение лобных механизмов ориентации и внимания, сложность в оценке значимости стимула, переработке информации перед принятием решения. О нарушении подтипов декларативной памяти свидетельствовало изменение формы и латентности поздних компонентов вызванных по-

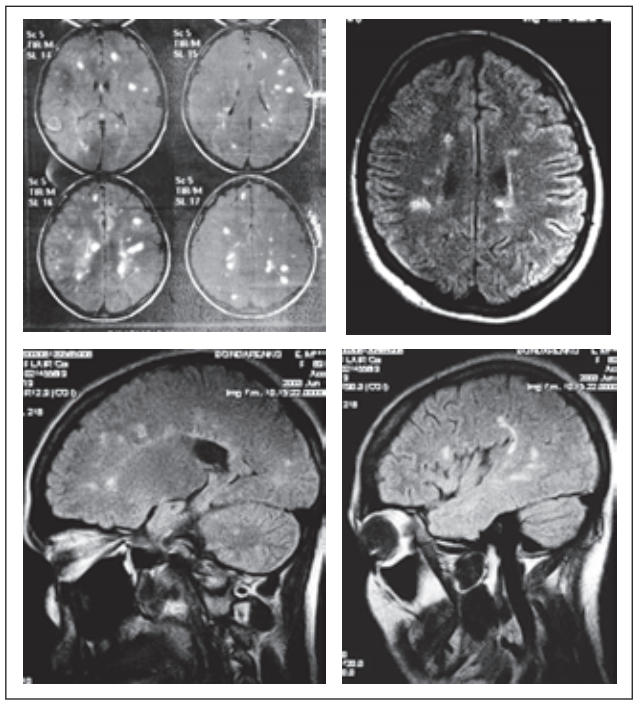

Рисунок 1. МРТ головного мозга. Множественные очаги демиелинизации

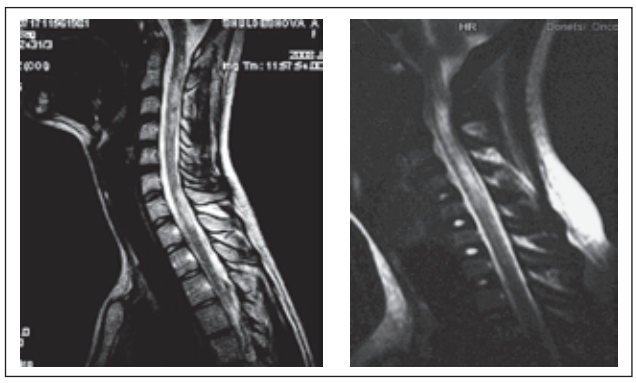

Рисунок 2. МРТ шейного отдела спинного мозга. Множественные очаги демиелинизации

тенциалов, связанных с событием, — N400 для семантической и P500-700 — для эпизодической памяти.

Клинический пример. Девочка Т., 14 лет, поступила в клинику с жалобами на шаткость (невозможность ходить без поддержки), слабость в руках и ногах, нарушение речи, резкое снижение зрения на правый глаз, запоры, периодическое недержание мочи.

Больна около 3 недель. Перинатальный анамнез без особенностей. Развивалась удовлетворительно.

При поступлении: эйфоричная, глазные щели D < S, зрачки D = S. Задний межъядерный офтальмопарез (в виде монокулярного нистагма и запаздывания движений одного глазного яблока при отведении). Выраженный горизонтальный и вертикальный нистагм. Недостаточность конвергенции OU. Сглажена левая носогубная складка. Глоточный рефлекс отсутствует. Глотание не нарушено. Речь скандированная. Рефлекс Маринеску — Радовичи с двух сторон. Проба Барре положительна для правой руки и нижних конечностей. Мышечный тонус умеренно повышен, D = S. Нижний спастический парапарез. Сухожильные рефлексы высокие, S > D. Рефлекс Вендеровича, Якобсона — Ласка. Положительная проба Тома — Жументи. Клонус левой стопы. Брюшные рефлексы отсутствуют. Симптом Членова — Маккарти с уровня Th7, Раздольского, Аствацатурова. Патологические стопные знаки слева (Бабинского, Пуусепа, Оппенгейма). В пробе Ромберга падает влево. Пальценосовую пробу выполняет с интенцией. Ходит при поддержке из-за выраженной атаксии. Снижена вибрационная чувствительность (камертон С-128) в ногах: слева — 0 секунд, справа — 4 секунды. Слева положительная проба Стюарт — Холмса. Болевая чувствительность сохранена. Задержка стула. Императивные позывы к мочеиспусканию, периодическое недержание мочи.

Осмотр окулиста: VOD = 1/∞ certa; VOS = 0,8. OD — диск зрительного нерва монотонный, границы четкие, участок гиперпигментации. OS — диск зрительного нерва бледный с височной стороны. Частичная атрофия зрительных нервов.

МРТ головного мозга: множество очагов демиелинизации в белом веществе: в субкортикальных и глубинных отделах обеих гемисфер мозга (от 0,3 до 0,8 см), в мозолистом теле, в области моста и в продолговатом мозге (от 0,2 до 0,5 см). В перивентрикулярных отделах на всем протяжении — зоны демиелинизации от 0,7 до 1,3 см, в мозжечке у 4-го желудочка — 0,6–0,7 см. Расширены тела боковых желудочков до 1,3 см.

МР-ангиография: выраженная извитость правой внутренней сонной артерии.

Признаки извитости правой внутренней сонной артерии выявлены также при дуплексном сканировании сосудов шеи и ультразвуковой допплерографии сосудов.

МРТ шейного и грудного отдела спинного мозга: очаги демиелинизации на уровне Th2, Th7, Th8, Th9 (от 0,45 до 0,7 см). После внутривенного введения гадовиста выявлено накопление контрастного вещества в некоторых очагах в головном мозге и в одном очаге в грудном отделе спинного мозга.

Зрительные вызванные потенциалы: хроматический и ахроматический реверсивный шахматный паттерн выявляет удлинение латентности N75, P100 и N145 с сохранением амплитуды (снижение афферентного потока со снижением проводниковой функции).

Длиннолатентные когнитивные вызванные потенциалы: на всем протяжении сигнала отмечается удлинение пиковой латентности и снижение амплитуды (до 2–3 δ). Отсутствие дифференциации сигнала при грамматическом, математическом и слуховом паттернах. Нарушение дифференцирования и опознания стимулов, снижена семантическая и оперативная память. Межполушарной асимметрии не выявлено.

Анализ крови: эритроциты — 3,7 Г/л, гемоглобин — 115 г/л, цв. п. — 0,9, ретикулоциты — 0,0004 Г/л, тромбоциты — 277,5 Г/л (75 : 1000), СОЭ — 7 мм/ч, лейкоциты — 6,5 Г/л, э. — 4 %, п. — 4 %, с. — 67 %, л. — 17 %, м. — 8 %. Билирубин — 19,0 мкмоль/л (непрямой 100 %), АСТ — 41 Ед/л, АЛТ — 18 Ед/л. Сиаловая проба — 190 ед., ДФА — 0,22, серомукоид — 3,0, СРБ — 0. ЦИК — 19 ед., титр АСЛО — отриц.

Анализ СМЖ: б/цветная, прозр.; р. Панди «++», белок — 0,75 г/л, цитоз — 5 клеток (лимфоциты — 100 %). Сахар — 4,0 ммоль/л, хлориды — 114 ммоль/л. ПЦР к ДНК CMV, HSV 1, 2, 6, EBV — отриц. IgG — 34,48 мг/л (норма 6,3–33,5 мг/л), альбумин — 250,14 мг/л (норма 100–300 мг/л), показатель интратекального синтеза IgG — 0,44 (норма 0,00–0,27). Последний показатель говорит о существенной активности демиелинизирующего процесса (по всей вероятности, мог бы коррелировать с наличием олигоклональных IgG).

Результаты иммунологического исследования представлены в табл. 2.

Установлен диагноз: рассеянный склероз, цереброспинальная форма, с атаксией, тетрапарезом, снижением зрения, стволовыми нарушениями, снижением вибрационной чувствительности, расстройством функции тазовых органов, EDSS — 6 баллов.

Учитывая необходимость пульс-терапии солу-медролом, больной была проведена эзофагогастродуоденоскопия: патологии не выявлено.

Лечение: солу-медрол по 1000 мг № 5, биовен моно внутривенно 7 мл/кг через день № 3, ацелизин (внутримышечно по 1,0 мл № 7), аспаркам, альмагель, мексидол внутримышечно. После пульс-терапии: нуклео Ц.М.Ф. форте, мильгамма, синактен депо.

Таким образом, у больной после курса внутривенного иммуноглобулина отмечено существенное увеличение количества CD3 Т-лимфоцитов, CD4 Т-хелперов, CD20 В-лимфоцитов, HLA-DR активированных лимфоцитов и CD3+CD25+ активированных Т-лимфоцитов в крови и иммуноглобулина G в сыворотке. Отмечалось снижение уровня CD95 фактора

Таблица 2. Данные иммунологического исследования больной Т., 14 лет (до и после курса внутривенного иммуноглобулина)

Материал	Показатель	Пациентка Т.	
Венозная кровь	CD3 Т-лимфоциты, клеток/мкл	Норма 1400–2000	
		До: 1398	После: **2351**
	CD4 Т-хелперы, клеток/мкл	Норма 700–1100	
		До: 647	После: **1184**
	CD8 Т-супрессоры, клеток/мкл	Норма 600–900	
		До: 644	После: **540**
	CD4/CD8	Норма 1–1,4	
		До: 1	После: 2,1
	CD16CD56 натур. киллеры, клеток/мкл	Норма 120–760	
		До: 376	После: **513**
	CD20 В-лимфоциты, клеток/мкл	Норма 300–500	
		До: 315	После: **1073**
	CD3+CD25+ активир. Т-лимф., клеток/мкл	Норма 120–640	
		До: 372	После: **643**
	CD95-фактор апоптоза, клеток/мкл	Норма 300–800	
		До: 1106	После: **514**
	HLA-DR активир. лимфоциты, клеток/мкл	Норма 210–710	
		До: 639	После: **1045**
Сыворотка	Комплемент С4, г/л	Норма 0,1–0,4	
		До: 0,2	После: 0,19
	IgG, г/л	Норма 5,49–15,84	
		До: 10,68	После: **20,07**
	IgM, г/л	Норма 0,23–2,59	
		До: 1,70	После: 1,75
	IgA, г/л	Норма 0,61–3,48	
		До: 2,27	После: 2,06

апоптоза. Полученные данные идентифицировали повышение экзогенного иммуноглобулина G, активизацию общей популяции CD3 и CD4 Т-хелперов (при угнетении супрессорной активности Т-клеток, выявленной до лечения).

После проведенной терапии состояние ребенка улучшилось: значительно уменьшились атаксия и выраженность нижнего парапареза (ходит самостоятельно), значительно улучшилось зрение, тазовых нарушений нет, вибрационная чувствительность в ногах достигла 8 секунд, появились брюшные рефлексы (D < S), но сохранялся горизонтальный и вертикальный нистагм, EDSS — 3,5 балла (вместо 6 баллов).

Амбулаторно продолжалось введение синактена депо по 1 мг (1 мл) внутримышечно 1 раз в неделю в течение 3 месяцев. Состояние ребенка было стабильным. Однако через 6 месяцев (после перенесенной острой респираторной вирусной инфекции с высокой температурой тела) развилось обострение в виде атаксии, тетрапареза, ретробульбарного неврита (EDSS — 4,5 балла). При повторной МРТ головного мозга выявлены новые очаги демиелинизации, увеличились размеры некоторых старых очагов с признаками активности (накопление гадовиста), отмечалось расширение тел боковых желудочков и подоболочечных пространств в лобно-теменных областях. Вновь проведена пульс-терапия. Девочка выписана с улучшением: EDSS — 3 балла. Через 4 месяца на фоне ремиссии начата иммуномодулирующая терапия бетабиофероном-1а. Обострение заболевания через 2 месяца (EDSS — 6,5 балла), затем через 3 месяца (EDSS — 4 балла) с формированием вторично-прогрессирующего течения. Решено отменить иммуномодулирующую терапию в связи с неэффективностью. Проведено 3 курса митоксантрона (1 курс в месяц в дозе 12 мг/м^2). По истечении следующих 3 месяцев наблюдения состояние ребенка стабильное, EDSS — 3,5 балла.

Данный пример показывает быструю трансформацию ремиттирующего течения РС во вторично-прогрессирующее у ребенка, несмотря на проведение курсов своевременной терапии и применение иммуномодулятора. В то же время отказ от иммуномодулирующей терапии и кортикостероидов и своевременное начало цитостатической терапии позволили стабилизировать клиническую картину.

Наши исследования дают основания говорить о возможности при умеренно выраженной клинической симптоматике и быстром восстановлении функций у детей в дебюте РС и при обострениях проводить только пульс-терапию солу-медролом или метилпреднизолоном (по 10–20 мг/кг внутривенно капельно через день № 3–5). При сохранении неврологической симптоматики после пульс-терапии переходить на пероральный прием глюкокортикостероидов (1 мг/кг в сутки с постепенным снижением дозы) или введение синактена депо (по 1 мг внутримышечно 1 раз в неделю № 8–10).

Все дети получали ацелизин (по 1,0 мл в/м 1 раз в сутки № 7) с учетом его способности снижать выработку простагландинов и стимулировать синтез противовоспалительных интерлейкинов [6] и трентал. Назначение трентала обусловлено противовоспалительными и иммуномодулирующими свойствами препарата, а также его ангиопротекторным действием (учитывая частое выявление патологической извитости сосудов) [5].

При тяжелых клинических проявлениях пульс-терапию сочетали с плазмаферезом (через день 2–3 процедуры) и/или внутривенным введением иммуноглобулина, учитывая способность иммуноглобулина подавлять аутоиммунный процесс при РС за счет торможения избыточно активированного комплемента и его способность стимулировать пролиферацию олигодендроцитов, участвующих в выработке миелина, что ускоряет ремиелинизацию. Для лечения наших пациентов мы использовали иммуноглобулин для внутривенного введения отечественного производства — биовен моно (по 5–7 мл/кг через день № 3). Инфекционная безопасность биовена моно отвечает требованиям ВОЗ. Сырье и полуфабрикаты препарата проверяются методом иммуноферментного анализа (на наличие поверхностного антигена вируса гепатита В, антител к вирусам гепатита С, ВИЧ 1 и 2) и методом ПЦР (на наличие нуклеиновых кислот вирусов ВИЧ 1 и 2, гепатита С, гепатита В, парвовируса В19). Биовен моно удобен в использовании, так как не требует разведения, не имеет возрастных ограничений (возможно применение даже у беременных и новорожденных), имеет длительный срок годности. Курс биовена моно в дебюте заболевания был проведен 10 детям с РС (в том числе одному ребенку с вторично-прогрессирующим течением).

Сочетанно проводилась симптоматическая терапия (при синдроме внутричерепной гипертензии — диакарб, глицерин; при головокружении — фезам, бетасерк; при нарушениях функций тазовых органов — нейромидин, дриптан; при треморе — пантокальцин, магне B_6, глицин; при синдроме хронической усталости — стимол). После купирования обострения применялись ноотропные препараты и препараты, тормозящие демиелинизацию (мильгамма, нуклео Ц.М.Ф. форте, семакс).

На фоне терапии при обострениях заболевания у всех детей отмечалось улучшение состояния. Однако уже на начальных этапах заболевания у 4 детей с вторично-прогрессирующим течением формировался неврологический дефицит в виде легкой атаксии и/или легкого нижнего парапареза.

В последующем у этих четырех детей обострения РС отмечались каждые 3–4 месяца: усиливались шаткость и выраженность нижнего парапареза, ухудша-

лось зрение, появлялись нарушения функции тазовых органов. Частичная атрофия зрительных нервов у одной девочки наблюдалась уже в дебюте заболевания, у остальных детей — после 1–2-го обострения. При повторных МРТ головного и спинного мозга отмечалась отрицательная динамика: появлялись новые очаги демиелинизации, увеличивались размеры некоторых старых очагов, периодически удавалось выявить активные очаги (накапливающие гадовист).

В периоды обострений проводилась пульс-терапия, а у 3 детей пульс-терапию 2 раза в год сочетали с плазмаферезом. На фоне лечения всегда отмечалась положительная динамика, но, к сожалению, постепенно в течение 3–6 месяцев увеличивался остаточный неврологический дефицит.

За последние 4 года 16 детей, наблюдаемых в клинике, получали иммуномодулирующую терапию (копаксон — 5 пациентов, бетаферон — 6 пациентов, ребиф — 1 ребенок, бетабиоферон-1а — 2 больных, бетабиоферон-1в — 2 ребенка). Положительный эффект отмечался у 10 больных (66 %): у 4 (из 5) детей, получающих копаксон; у 4 (из 6) детей, получающих бетаферон; у 1 (из 2) ребенка, получающего бетабиоферон-1а, и у 1 ребенка, получающего ребиф. У 5 больных (34 % случаев), несмотря на применение иммуномодуляторов, заболевание приобрело вторично-прогрессирующий характер (1 девочке исполнилось 18 лет, и она перешла под наблюдение взрослого невролога, 4 больных продолжают наблюдаться нами).

Иммуномодулирующая терапия детей с РС проводится по государственной бюджетной программе, однако существуют значительные трудности в обеспечении детей бесплатными иммуномодулирующими препаратами, связанные с нерегулярными закупками (в том числе закупки генерических препаратов вместо брендовых) и необходимостью перераспределения иммуномодуляторов от взрослых детям.

В процессе динамического наблюдения с использованием контрольных магнитно-резонансных исследований отмечен переход к преобладанию нейродегенерации над воспалительными проявлениями у детей с РС. В связи с этим наступал период необходимости прекращения проведения курсов пульс-терапии и перехода на цитостатическую терапию. Двум детям с вторично-прогрессирующим течением после отмены иммуномодуляторов были проведены курсы иммуностатической терапии митоксантроном (доза — 12 мг/м^2). У 1 ребенка отмечалось временное ухудшение состояния (до 2 месяцев) с последующей стабилизацией и улучшением состояния, у второй больной — стойкая ремиссия с уменьшением неврологического дефицита.

Выводы

Трансформация ремиттирующего течения рассеянного склероза во вторично-прогрессирующее констатируется у 16 % больных детей и происходит в первые 12–14 месяцев болезни.

У всех детей с вторично-прогрессирующим течением отмечается полисимптомный дебют заболевания с множественными очагами демиелинизации в головном и спинном мозге, быстрым формированием частичной атрофии зрительных нервов и нарушением функций тазовых органов уже на ранних этапах болезни.

При вторично-прогрессирующем течении РС у детей, так же как и у взрослых, отмечались периоды повторных обострений.

При МРТ головного и спинного мозга при динамическом мониторинге отмечаются появление новых очагов демиелинизации, увеличение размеров старых очагов и признаки их активации (накопление гадовиста).

Положительный эффект иммуномодулирующей терапии отмечен у 66 % детей с РС, но в 34 % случаев (несмотря на проведение иммуномодулирующей терапии) заболевание приобрело вторично-прогрессирующий характер.

Таким образом, существует необходимость уже на начальных этапах диагностирования достоверного РС выделять из всей группы пациентов детей с прогнозируемой вероятностью развития вторично-прогрессирующего течения. В этом плане должны настораживать такие проявления, как тяжелый полисимптомный дебют с множественными очагами демиелинизации в головном и спинном мозге, короткие ремиссии и неполный регресс клинических симптомов после первых обострений, формирование атрофии зрительных нервов на начальных этапах заболевания. Возможно, будущее в терапии таких детей — применение препаратов в виде моноклональных антител к активированным Т-лимфоцитам (тизабри (натализумаб), ритуксимаб, алемтузумаб) и пероральных иммуномодуляторов: кладрибин (мовектро), терифлюномид, финголимод (гилениа), лаквинимод, BG12. Многие из этих препаратов прошли III стадию клинических испытаний, и в ряде стран начато их применение (но только у взрослых). Мы можем также констатировать, что рассеянный склероз у детей при достоверной его диагностике на этапе клинически изолированного синдрома сегодня из трудно курабельных заболеваний переходит в группу болезней с управляемой терапией.

Список литературы

1. Волошина Н.П., Негреба Т.В., Ткачева Т.Н. Сравнительная оценка эффективности отечественных и зарубежных интерферонов при рецидивирующем течении рассеянного склероза // Межд. неврол. журнал. — 2010. — № 2(32). — С. 19-24.

2. Гусев Е.И., Бойко А.Н. Рассеянный склероз: достижения десятилетия // Журн. неврол. и психиат. им. С.С. Корсакова. Рассеянный склероз (приложение к журналу). — 2007. — С. 4-13.

3. Демина Т.Л., Качанова Н.В., Давыдовская М.В. и др. Эффективность и безопасность длительной иммуномодулиру-

ющей терапии интерфероном бета // Журн. неврол. и психиат. им. С.С. Корсакова. — 2008. — № 4. — С. 24-32.

4. Евтушенко С.К. Рассеянный склероз у детей: 25-летний опыт диагностики и лечения // Межд. неврол. журнал. — 2006. — № 3(7). — С. 29-37.

5. Евтушенко С.К., Грищенко А.Б., Евтушенко И.С. Иммуностимулирующее и противовоспалительное действие трентала (научный обзор) // Межд. невр. журнал. — 2007. — № 6(16). — С. 13-18.

6. Евтушенко С.К., Москаленко М.А. Рассеянный склероз у детей (клиника, диагностика, лечение). — К.: ВІПОЛ, 2009. — 254 с.

7. Тотолян Н.А., Скоромец А.А., Трофимова Т.Н. и др. Рассеянный склероз с дебютом в детском возрасте // Журн. неврол. и психиат. им. С.С. Корсакова. — 2002. — № 7. — С. 3-8.

8. Шмидт Т.Е. Рассеянный склероз в детском возрасте и схожие с ним заболевания // Дитячий лікар. — 2010. — С. 5-11.

9. Chofflon M. Mechanisms of action for treatments in multiple sclerosis. Does a heterogeneouse disease demand a multi-targeted therapeutic approach? // Biodrugs. — 2005. — № 19(5). — P. 299-308.

10. Ann Yeh E., Weinstock-Guttman Bianca. Multiple sclerosis: predicting risk and delaying progression // Neurology. — 2010. — 9(1). — P. 7-9.

11. Handel A.E., Handunnetthi L., Giovannoni G. et al. Genetic and environmental factors and the distribution of multiple sclerosis in Europe // European J. of Neurology. — 2010. — № 17. — P. 1210-1214.

12. Hans-Peter Hartung, Orhan Aktas. Oral therapies for multiple sclerosis: are we there yet? // The Lancet Neurology. — 2010. — Vol. 9, № 5. — P. 454-457.

13. Sevon M., Sumelahti M.L., Tienari P., Haltia M., Iivanainen M. Multiple sclerosis in childhood and its prognosis // Международный неврологический журнал. — 2007. — № 2(12). — С. 163-169.

Получено 15.06.12

Євтушенко С.К., Москаленко М.А.
Донецький національний медичний університет ім. М. Горького

ТЯЖКІ ПРОГРЕСУЮЧІ ФОРМИ РОЗСІЯНОГО СКЛЕРОЗУ В ДІТЕЙ

Резюме. У статті описано клінічні прояви розсіяного склерозу в дітей, результати магнітно-резонансної томографії й дослідження викликаних потенціалів при ремітуючому та вторинно-прогресуючому перебігу захворювання. Відображені підходи до терапії дітей із розсіяним склерозом. Виділено фактори ризику трансформації ремітуючого перебігу у вторинно-прогресуючий.

Ключові слова: діти, розсіяний склероз, вторинно-прогресуючий перебіг, терапія.

Yevtushenko S.K., Moskalenko M.A.
Donetsk National Medical University named after M. Gorky, Donetsk, Ukraine

SEVERE PROGRESSIVE FORMS OF MULTIPLE SCLEROSIS

Summary. The article deals with clinical manifestations of multiple sclerosis in children, results of MR imaging and investigation of evoked potentials in remittent and secondary progressive clinical course. Approaches to treatment of children with multiple sclerosis are reflected. Risk factors for transformation of remittent course into secondary progressive one are marked.

Key words: children, multiple sclerosis, secondary progressive clinical course, therapy.