INJ
МІЖНАРОДНИЙ НЕВРОЛОГІЧНИЙ ЖУРНАЛ
INTERNATIONAL NEUROLOGICAL JOURNAL
МЕЖДУНАРОДНЫЙ НЕВРОЛОГИЧЕСКИЙ ЖУРНАЛ

ОРИГІНАЛЬНІ ДОСЛІДЖЕННЯ
/ORIGINAL RESEARCHES/

УДК 611.831.39-053.2:616.89-008.485 *DOI: 10.22141/2224-0713.6.84.2016.83118*

КИРИЛОВА Л.Г., МІРОШНИКОВ О.О.
ДУ «Інститут педіатрії, акушерства і гінекології НАМН України», м. Київ, Україна

ДОСЛІДЖЕННЯ РОЗМІРІВ МОЗОЛИСТОГО ТІЛА В ДІТЕЙ З РОЗЛАДАМИ АУТИСТИЧНОГО СПЕКТРА

Резюме. *Деякі з попередніх досліджень мозолистого тіла за допомогою магнітно-резонансної томографії виявили зниження площі й розмірів мозолистого тіла, а також його окремих ділянок у дітей з розладами аутистичного спектра. Ми використовували базу даних PubMed, Cochrane CENTRAL, Scorpus для пошуку досліджень розмірів мозолистого тіла при аутизмі за допомогою магнітно-резонансної томографії. Отримані в різних дослідженнях результати розрізнялися за наявністю й регіонарними особливостями зменшення розмірів мозолистого тіла. Основною метою даного дослідження було визначення значущості та вираженості зменшення розмірів і площі мозолистого тіла та його окремих відділів у дітей з розладами аутистичного спектра. За допомогою магнітно-резонансної томографії було проведено вивчення загальної площі мозолистого тіла і 5 його відділів у 23 дітей з розладами аутистичного спектра й 15 здорових дітей у контрольній групі, які відповідали основній групі за середнім віком. Було виявлено зниження площі мозолистого тіла і всіх його відділів в основній групі.*

Ключові слова: *мозолисте тіло, розлади аутистичного спектра, магнітно-резонансна томографія.*

Вступ

На сьогодні розлади аутистичного спектра (РАС) є однією з найбільш актуальних проблем сучасної нейропедіатрії. Захворюваність на цю патологію за останніми даними становить 2,24 % (1 : 45 дітей) та продовжує збільшуватись з кожним роком в усіх країнах світу [1].

РАС — це гетерогенна група захворювань, що мають різноманітну етіологію, але характеризуються загальними симптомами, які включають наявність комунікативних порушень, дефіцит соціальної взаємодії та стереотипної поведінки або інтересів [2].

Більшість закордонних дослідників вважають, що в основі розладів аутистичного спектра у дітей лежать порушення розвитку головного мозку, однак конкретні механізми таких порушень залишаються до кінця не з'ясованими. Пошук структурно-морфологічних змін головного мозку у пацієнтів з РАС за допомогою методів нейровізуалізації зазвичай був сконцентрованим на оцінці розмірів та об'єму великих півкуль мозку або їх окремих ділянок, змін розмірів шлуночків, структур задньої черепної ямки, мозочка та його черв'яка, стовбура мозку. Для оцінки структур головного мозку дітей з РАС використовувалися такі методи нейровізуалізації: структурна магнітно-резонансна томографія (МРТ), магнітно-резонансна (МР) морфометрія, МР-волюметрія, фрактографія, дифузійно-зважена томографія, МР-спетроскопія, позитронно-емісійна томографія, функціональна МРТ тощо [3, 4].

З 1987 року увага дослідників прикута до мозолистого тіла, тоді вперше було повідомлено про зниження розміру задніх ділянок цієї структури мозку в пацієнтів з РАС за даними МРТ [5]. У подальшому неодноразово робилися спроби визначити характер змін мозолистого тіла (МТ) та його окремих частин у пацієнтів з РАС, проте результати були отримані суперечливі.

Мозолисте тіло є однією із структур мозку, яка, за даними досліджень, часто вражається в дітей з РАС. Характер клінічних проявів РАС дозволяє припустити, що в їх основі може лежати порушення міжпівкульної взаємодії, що привертає до мозолистого тіла особливу увагу [6, 7]. Крім того, відомо, що в дітей з РАС спостерігаються зміни в розмірах та об'ємі як головного мозку в цілому, так і його окремих ділянок, зокрема лобних, скроневих або потиличних відділів великих півкуль [4, 6, 7].

Адреса для листування з авторами:
Кирилова Людмила Григорівна
ДУ «Інститут педіатрії, акушерства і гінекології НАМН України», відділення психоневрології для дітей з перинатальною патологією та орфанними захворюваннями,
вул. Платона Майбороди (Мануїльського), м. Київ, 04050, Україна
E-mail: kirilova.lg@yandex.ru

© Кирилова Л.Г., Мірошников О.О., 2016
© «Міжнародний неврологічний журнал», 2016
© Заславський О.Ю., 2016

Особливістю будови мозолистого тіла є те, що воно містить проекційні волокна від усіх ділянок головного мозку, які мають відповідне представництво в різних зонах МТ. Структура волокон, що перетинають мозолисте тіло, відображає топографію кори мозку. Загалом аксони з передніх ділянок мозку розташовуються в передніх відділах мозолистого тіла, і навпаки [8]. Отже, дослідження структури мозолистого тіла, дозволяє вивчити регіонарні особливості кори великих півкуль мозку, а його стан може відображати патологію відповідних ділянок півкуль мозку [8].

У вітчизняній літературі публікації, присвячені проблемі патології МТ, вперше з'явилися у 2004 р. Зокрема, автори зверталися до проблеми розвитку епілептичних нападів у дітей з вродженою вадою розвитку ЦНС — дисгенезією мозолистого тіла [9].

На думку А.С. Петрухіна, ураження або порушення нормального розвитку МТ на ранніх етапах онтогенезу призводить до атипового формування функціональної спеціалізації півкуль мозку та їх диспропорційного розвитку, що в результаті викликає зниження когнітивних навичок дитини, порушення розвитку мовленнєвих, соматосенсорних та соціальних функцій [10].

М.С. Ковязіна зазначає, що патологія МТ та пов'язані з цим зміни міжпівкульних відношень є одним із найважливіших патогенетичних механізмів психічних розладів. Складна та різноманітна психопатологічна симптоматика кожного пацієнта повинна аналізуватися з огляду на стан уражених ділянок мозку (зон МТ або півкуль) та функціональний стан інтактних ділянок мозку [11].

Мозолисте тіло (Corpus callosum) являє собою плоский пучок нервових волокон, розташований у глибині мозку вздовж поздовжньої щілини, що сполучає праву та ліву пікулі великого мозку. МТ є найбільшим скупченням білої речовини в мозку, а також найбільшою комісурою, що забезпечує з'єднання півкуль мозку. МТ складається з 200–250 млн контралатеральних проекційних аксонів.

Анатомічно МТ поділяють на передній відділ — коліно (genu), найбільша передня частина якого називається дзьоб, або кіль (rostrum), середній відділ — тіло (truncus) та задній відділ — валик (splenium), який продовжується в кінцеву пластинку (lamina terminalis). У тілі МТ виділяють також ростральне тіло, передньосереднє тіло, задньосереднє тіло та перешийок [9, 12, 13].

Для досліджень структури МТ методами нейровізуалізації була запропонована схема поділу МТ на 7 відділів, яка на сьогодні залишається актуальною та має в науковій літературі назву «схема Вітелсона» (рис. 1) [14].

Волокна у МТ проходять головним чином в поперечному напрямку, пов'язуючи симетричні місця протилежних півкуль, але деякі волокна зв'язують також несиметричні місця протилежних півкуль, наприклад лобні ділянки з тім'яними або потиличними, або різні ділянки однієї півкулі (так звані асоціативні волокна). Хоча мозолисте тіло можна розглядати як один великий пучок нервових волокон, що з'єднує дві півкулі, у ньому можна виділити основні шляхи:

— коліно: forceps anterior (minor) — з'єднує латеральні та медіальні поверхні лобних ділянок, у тому чисті префронтальні ділянки кори;

— дзьоб (rostrum) — волокна, що з'єднують каудальні префронтальні ділянки та нижні премоторні зони;

— тіло: волокна прямують через corona radiata до поверхонь півкуль мозку, з'єднуючи моторні ділянки кори, соматосенсорні та задньотім'яні зони;

— тіло та валик: tapetum — простягається вздовж бічних поверхонь потиличних та скроневих відділів бічних шлуночків, волокна прямують до скроневих ділянок, у тому числі з'єднують моторні зони кори та додаткові моторні центри, зокрема центри Брока;

— валик: forceps posteriorr (major) — з'єднує потиличні ділянки, забезпечує передачу соматосенсорної інформації між двома тім'яними частками та зоровими центрами в потиличних частках [8, 13, 15].

Отже, мозолисте тіло є важливою структурою головного мозку, що забезпечує зв'язок між великими півкулями мозку. На сьогодні остаточно не з'ясовано, чи мають діти з РАС патологічні зміни МТ та яким є характер цих змін.

Огляд літератури

Першим етапом нашої роботи був аналіз відомих на сьогодні досліджень розмірів та об'єму мозолистого тіла в пацієнтів з РАС за допомогою методів нейровізуалізації. Ми проводили пошук по базах даних PubMed, Cochrane CENTRAL, Scorpus за ключовими словами «мозолисте тіло», «аутизм», «розлади аутистичного спектра». Також пошук проводився серед бібліографічних посилань у релевантних статях.

Результати пошуку наводимо в табл. 1.

Таблиця 1. Результати досліджень розмірів мозолистого тіла у пацієнтів з розладами аутистичного спектра

Рік	Автори	Журнал	Вибірка (кількість пацієнтів, стать, середній вік) в основній та контрольних групах	Результати дослідження
1	2	3	4	5
1987	Gaffney et al.	Br. J. Psychiatry. 151: 831-833	13 РАС, 13 Ч, 11,3 року; 35 К, 21 Ч, 12 років	↓МТ (0,5 Т МРТ)
1995	Egaas et al.	Arch. Neurol. 52: 794-801	51 РАС, 45 Ч, 15,5 року; 51 К (5 відділів МТ)	↓МТ (особливо задніх відділів)
1995	Saitoh et al.	Neurology. 45: 317-324	33 РАС; 30 Ч; 13,8 року; 23 К, 19 Ч, 13,3 року (5 відділів МТ)	↓задніх відділів МТ

Закінчення табл. 1

1	2	3	4	5
1997	Piven et al.	Am. J. Psychiatry. 154: 1051-1056	35 РАС, 26 Ч, 18 років; 36 К, 20 Ч; 20,2 року (3 відділи МТ)	↓ тіла та задніх відділів МТ
1999	Manes et al.	J. Neuropsychiatry Clin. Neurosci. 11: 47-477	27 РАС (розумово відсталих), 22 Ч, 4,6 року; 17 К, 11 Ч, 4,5 року	↓ МТ переважно в ділянках тіла
2000	Harden et al.	Neurology. 55: 1033-1036	22 РАС, 22 Ч, 22,4 року; 22 К, 22 Ч, 22,4 року (7 відділів МТ)	↓ передніх відділів МТ (рострум + коліно); ↓ об'єму всього МТ
2000	Elia et al.	Journal of Child Neurology. 15: 504-508	22 РАС (розумово відсталих); 22 Ч, 10,9 року; 11 К, 11 Ч, 10,9 року	Суттєвих відмінностей не виявлено (0,5 Т МРТ, товщина зрізів 5 мм)
2004	Herbert at al.	Annals of Neurology. 55: 530-540	35 РАС, 13 Ч, 9,0 року; 21 — затримка мовлення, 14 Ч, 8,2 року; 29 К, 14 Ч, 9,0 року	Відмінності в середньому об'ємі у різних групах не виявлені (МР-волюметрія білої речовини)
2004	Chung et al.	Neuroimage. Sep; 23(1): 242-51	16 РАС, 12 К	↓ об'єму білої речовини МТ у ділянках коліна, валика та рострума (2D-воксельна морфометрія)
2005	Waiter et al.	Neuroimage. Jan 15; 24(2): 455-61	15 РАС, 16 К	↓ об'єму МТ переважно передньої частини валика та перешийка
2005	Rice et al.	J. Child Neurol. 20: 34-41	12 РАС, 12 Ч, 12,42 року; 8 К, 8 Ч, 12,5 року	Немає відмінностей у площі сагітального зрізу МТ (пацієнти з РАС та макроцефалією)
2006	Boger-Megiddo I. et al.	Journal of Autism and Developmental Disorders. 36: 733-739	45 РАС, 3,5 Ч, 14 дітей із затримкою розвитку, 26 К	Немає відмінностей у загальному об'ємі МТ, ↓ об'єм передніх, передньомедіальних та задніх відділів МТ у групі з РАС
2006	Vidal et al.	Biological Psychiatry; 60: 218-225	24 РАС, 24 Ч, 10,0 року; 26 К, 26 Ч, 11,0 року	↓ валика і коліна (3D-морфометрія, 3,0 Т МРТ)
2007	Alexander et al.	Neuroimage;34: 61-73.	43 РАС, 16,2 Ч; 34 К	↓ фракційної анізотропії, ↑ середньої і радіальної дифузії МТ (дифузійно-зважена томографія)
2007	Just et al.	Cereb Cortex. Apr; 17(4): 951-961	18 РАС, 27,1 року; 18 К, 24,5 року (7 відділів МТ)	↓ об'єму коліна та валика МТ
2009	Hardan et al.	Psychiatry Res. Oct 30; 174(1): 57-61	22 РАС, 22 Ч, 8,1–12,7 року; 23 К, 22 Ч (7 відділів МТ)	↓ об'єму МТ, ↓ валика, передніх відділів тіла (МР морфометрія, 1,5 Т МРТ)
2009	Keary et al.	J. Autism Dev. Disord. Jun; 39(6): 834–841.	32 РАС, 29 Ч; 8–45 років; 34 К, 9–43 роки	↓ об'єму МТ переважно передніх відділів (7 відділів МТ)
2009	Freitag et al.	Biol. Psychiatry. Aug 15; 66(4): 316-9	15 РАС, 15 К	↓ площі МТ переважно у пацієнтів з низьким інтелектом
2010	Tepest et al.	Psychiatry Res. Jul 30; 183(1): 38-43	29 РАС, 29 К	Відмінностей у розмірах МТ та його частин не виявлено (пацієнти з високофункціональним аутизмом)
2011	Casanova et al.	Autism. Mar; 15(2): 223-38	17 РАС, 14 Ч, 16,5–53 роки; 17 К	↓ всіх відділів МТ
2012	Frazier et al.	J.Autism Dev Disord. Nov; 42(11): 2312-2322	23 РАС, 22 Ч, 7–13 років, 27 К, 27 Ч	↓ об'єму МТ, однак не було подальшого зменшення об'єму МТ протягом 3 років спостереження
2012	Prigge et al.	Res Autism Spectr Disord. 2013; 7(2): 221-234	68 РАС, 68 Ч, 3–36 років, 47 К, 47 Ч	↓ загальної площі МТ, перешийка та валика (3,0 Т, 7 відділів МТ)
2015	Nordah et al.	Mol Autism. May 13; 6: 26	139 РАС, 112 Ч, дошкільного віку, 82 К, 53 Ч	↓ ділянок, поєднаних з верхніми відділами лобної кори, у Ч та Ж; ↓ ділянок, пов'язаних з орбітофронтальною корою, у Ч, та з передньої лобною корою — у М. ↑ середньої, аксіальної дифузії в Ч та ↓ радіальної дифузії у Ч та Ж (дифузійно-зважена трактографія)

Примітки: РАС — кількість обстежених у дослідженні пацієнтів з РАС, К — кількість пацієнтів у контрольній групі, Ч — пацієнти чоловічої статі; Ж — пацієнти жіночої статі; ↓ — зменшення; ↑ — збільшення

Переважна кількість проаналізованих досліджень виявила зменшення загального об'єму чи розмірів мозолистого тіла або його окремих частин у пацієнтів з РАС. У більшості досліджень повідомляється про зменшення загальної площі сагітальних зрізів МТ [16–20], а також зменшення розмірів або об'ємів переважно задніх відділів МТ [16, 19–25].

У певній кількості досліджень також було виявлено зменшення передніх відділів МТ [17, 21, 23–27], а також тіла МТ [18, 19]. При обстеження методом дифузійно-зваженої томографії було виявлено зменшення фракційної анізотропії, збільшення середньої дифузії й радіальної дифузії МТ, а також зменшення середньої й аксіальної дифузії МТ у пацієнтів жіночої статі з РАС [28, 29]. У той же час деякі дослідники не виявили суттєвих відмінностей у розмірах чи об'ємі МТ між пацієнтами з РАС та здоровими особами [30–32].

Frazier (2009) провів метааналіз існуючих досліджень розмірів МТ у пацієнтів з РАС. Аналіз результатів, отриманих у попередніх дослідженнях МР-зображень 253 пацієнтів з РАС (середній вік 14,58 року) та 250 здорових піддослідних, показав зменшення загального об'єму МТ, а також усіх окремих відділів МТ. Найбільш виражене зменшення спостерігалося в ділянці 3 (згідно зі схемою Вітелсона) — ростральному відділі тіла, що пов'язаний з додатковими відділами моторної кори [33].

Автори досліджень пропонують переважно дві гіпотези, що пояснюють зниження об'єму задніх відділів МТ. Перша гіпотеза пов'язана з раніше виявленим у дослідженні збільшенням об'єму тім'яних ділянок [34]. Автори вважають, що місцеві іпсилатеральні зв'язки з корою тім'яних ділянок можуть витісняти більш віддалені контралатеральні зв'язки. Альтернативною є думка про збільшення об'єму нейронів кори або ненейрональної тканини, які не віддають свої аксони до МТ. Також як причини розглядаються гіпоплазія або атрофія, переважно в дітей з розумовою відсталістю [18].

Також не було неочікуваним зменшення передніх відділів МТ з огляду на попередньо отримані результати. Було виявлено затримку розвитку префронтальної кори [35], що має зв'язки з передніми відділами МТ.

Зменшення площі коліна, перешийка та валика в дітей старшого віку та дорослих виявлене в дворічному лонгітюдному дослідженні [18]. Зменшення перешийка також виявлене в дослідженні Pridge et al. [18]. Через перешийок МТ проходять волокна, що з'єднують верхні скроневі та тім'яні ділянки півкуль [14, 38], тобто відділи мозку, які часто бувають ураженими при РАС [39].

Матеріали та методи

Завданням нашої роботи було визначити характер змін МТ у дітей з РАС та порівняти отримані результати з даними контрольної групи. З огляду на часте виявлення зменшення розмірів МТ у дітей з РАС у попередніх дослідженнях виявлення змін МТ може потенційно бути маркером ранньої діагностики РАС або прогностичним фактором ризику розвитку РАС у дітей групи ризику. Рання діагностика РАС у дітей дозволяє своєчасно розпочати лікувально-реабілітаційні заходи та запобігти розвитку в подальшому тяжкої інвалідизації дитини.

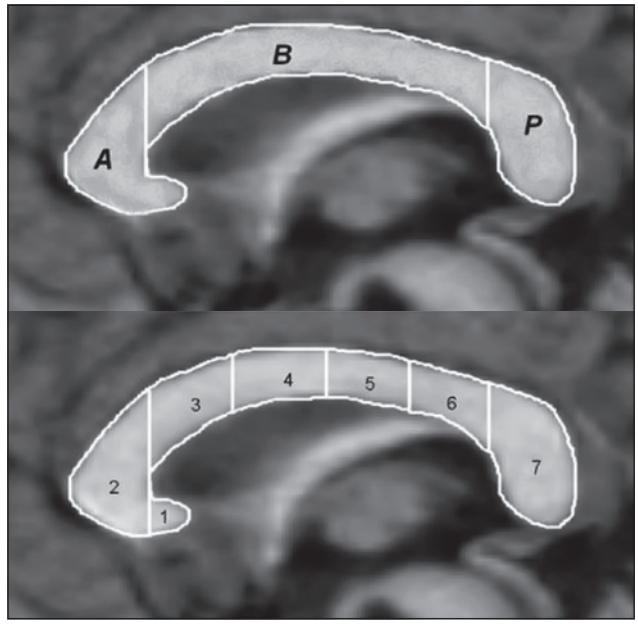

Рисунок 1. Схема поділу мозолистого тіла за Witelson

Примітки: А — передній відділ; В — тіло, В — задній відділ; 1 — дзьоб, або кіль; 2 — коліно; 3 — ростральне тіло; 4 — передньосереднє тіло; 5 — задньосереднє тіло; 6 — першийок; 7 — валик.

Метою роботи було визначити числові характеристики МТ та його окремих відділів у пацієнтів з РАС та порівняти отримані дані з показниками контрольної групи.

У дослідженні використовувалися сагітальні зображення головного мозку, отримані за допомогою магнітно-резонансної томографії (1,5 Т). Обстеження проводилися на томографі Philips Achieva (1,5 Т, 16 каналів). За допомогою програми Multivox Dicom Viever (версія 5.5) вивчалися серединні сагітальні зрізи головного мозку, отримані за допомогою магнітно-резонансної томографії при правильному укладанні. Методика визначення параметрів МТ розроблена на основі існуючих способів визначення розмірів [19, 40]. Вимірювались такі параметри МТ (рис. 2):

1) товщина коліна мозолистого тіла (ТКМТ) — відстань між передньою й задньою точками коліна мозолистого тіла;

2) товщина переднього відділу тіла мозолистого тіла (ТПВМТ) — відстань між верхньою й нижньою точками середини передньої третини тіла МТ;

3) товщина середнього відділу мозолистого тіла (ТСВМТ) — відстань між верхньою й нижньою точками середини середньої третини тіла МТ;

4) товщина заднього відділу мозолистого тіла (ТЗВМТ) — відстань між верхньою й нижньою точками середини задньої третини тіла МТ;

5) товщина валика мозолистого тіла (ТВМТ) — відстань між передньою й задньою точками валика мозолистого тіла;

6) довжина мозолистого тіла (ДМТ) — відстань між передньою й задньою точками мозолистого тіла;

7) висота мозолистого тіла (ВМТ) — відстань між прямою, що з'єднує нижні точки коліна і валика мозолистого тіла, і верхньою точкою мозолистого тіла;

8) передня глибина залягання мозолистого тіла (ПГЗМТ) — відстань між передньою точкою коліна мозолистого тіла й передньою точкою головного мозку;

9) верхня глибина залягання мозолистого тіла (ВГЗМТ) — відстань між верхньою точкою мозолистого тіла й верхньою точкою головного мозку;

10) задня глибина залягання мозолистого тіла (ЗГЗМТ) — відстань між задньою точкою коліна мозолистого тіла й задньою точкою головного мозку;

11) площа коліна мозолистого тіла (ПКМТ);

12) площа переднього відділу тіла мозолистого тіла (ППВМТ);

13) площа середнього відділу тіла мозолистого тіла (ПСВМТ);

14) площа заднього відділу тіла мозолистого тіла (ПЗОМТ);

15) площа тіла мозолистого тіла (ПТМТ);

16) площа валика мозолистого тіла (ПВМТ);

17) загальна площа мозолистого тіла (ПМТ).

Запропонована методика дозволяє отримати кількісні характеристики анатомічної будови МТ, товщину та площу його відділів. Показники глибини залягання МТ можуть також вказувати на відносні розміри відповідних відділів мозку. Перевагою методики є можливість прижиттєвої оцінки МТ у дітей з РАС. У відомій нам літературі не наведено жодного протоколу дослідження розмірів мозолистого тіла при обстеженні головного мозку методом МРТ.

Усього обстежено 38 дітей віком від 1,3 до 6 років (середній вік 3,98 ± 1,70 року). В основній групі було 23 дитини з РАС — 10 хлопчиків та 13 дівчаток (середній вік 2,93 ± 1,28 року), серед них епілептичні напади відмічалися в 6 дітей, у 2 дітей — туберозний склероз, по 1 дитині мали синдроми Ретта та Корнелії де Ланге. Усі діти відповідали критеріям РАС згідно з МКХ-10 та DSM-4. У контрольній групі обстежено 15 дітей — 7 хлопчиків та 8 дівчаток (середній вік 4,28 ± 1,10 року). Статистична

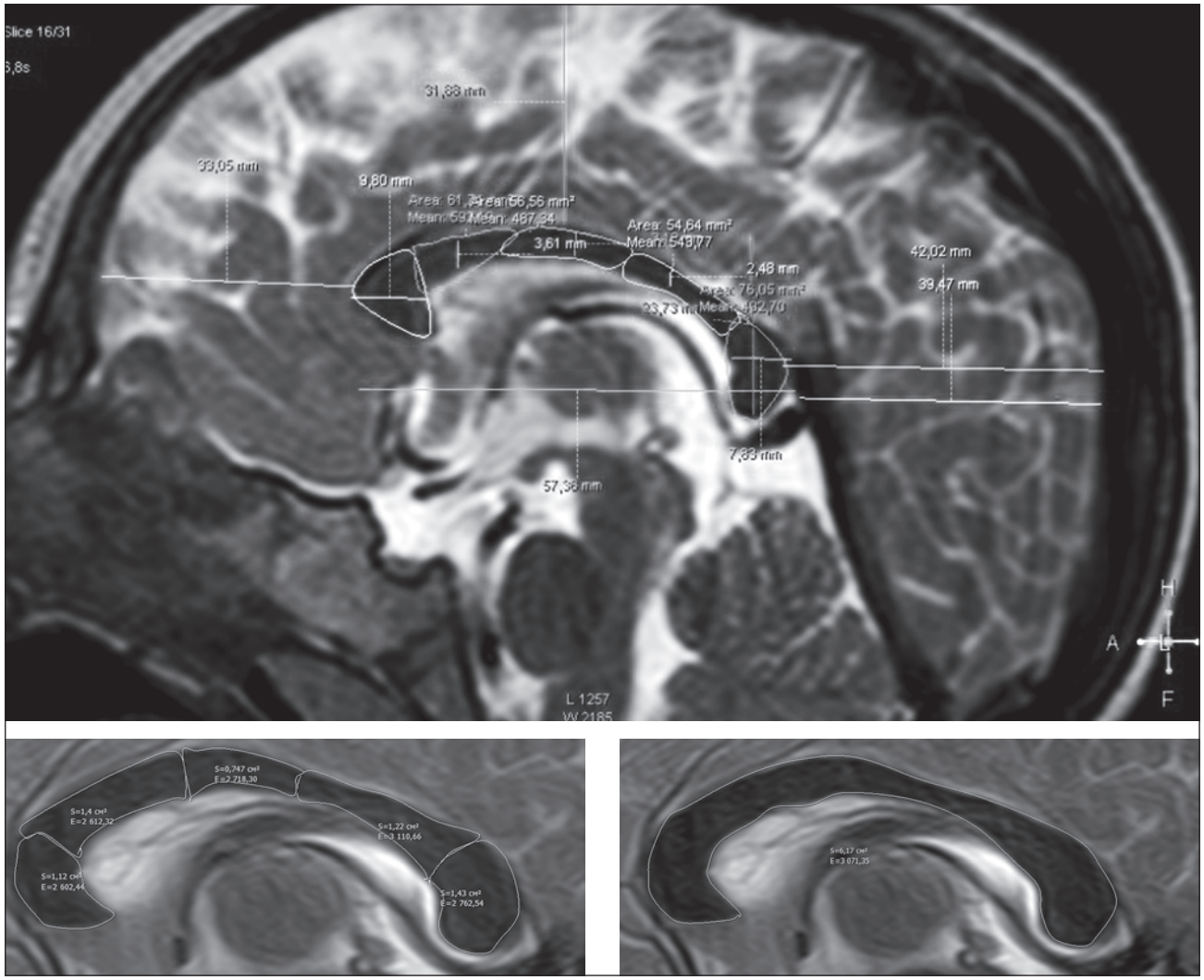

Рисунок 2. Вимірювання параметрів МТ за допомогою сагітальних МР-зрізів

обробка отриманих результатів проводилась з використання комп'ютерної програми SPSS (версія 17) за допомогою t-критерію Стьюдента та коефіцієнта лінійної кореляції Пірсона.

Результати вимірювань наведені в табл. 2.

Отже, отримані результати свідчать про статистично вірогідне зменшення товщини коліна, переднього, середнього та заднього відділів тіла та валика МТ, довжини МТ, а також площі сагітального зрізу всіх відділів МТ ($p < 0,01$) в основній групі. У той же час статистично вірогідних відмінностей у висоті МТ у двох групах виявлено не було ($p > 0,05$). Також показники верхньої та задньої глибини залягання МТ у контрольній групі були вірогідно вищими ($p < 0,01$), що свідчить про відносне зменшення тім'яних і потиличних відділів півкуль у групі пацієнтів з РАС. Не було виявлено вірогідних відмінностей у величині передньої глибини залягання МТ у двох групах, що може свідчити про інтактність або відносне збільшення лобних ділянок великих півкуль у дітей з РАС.

За результатами розрахунку кореляційних зв'язків було встановлено наявність позитивного зв'язку між показниками товщини та площі коліна (0,757), передньої, середньої (0,793) та задньої (0,713) частин тіла МТ. У той же час зв'язку між товщиною та площею задньої частини тіла (0,423) та валика (0,188) МТ виявлено не було. Встановлено позитивний зв'язок між довжиною МТ та його загальною площею (0,742), але не висотою МТ та площею (0,356). Не було також виявлено зв'язку між площею коліна МТ та передньою глибиною його залягання (0,333), площею тіла МТ та верхньою глибиною його залягання (0,329), площею валика МТ та задньою глибиною його залягання.

Висновки

Нами було проведено аналіз існуючих на сьогодні публікацій, присвячених дослідженню розмірів МТ у пацієнтів з РАС. Отримані різними авторами дані були неоднозначними, часто суперечливими та не дозволили остаточно вирішити проблему змін МТ при даній патології. Значною проблемою даних досліджень була неоднорідність досліджуваних вибірок за віком, статтю, рівнем інтелекту, наявністю супутньої неврологічної патології, а також використання в різних дослідженнях магнітно-резонансних томографів з різною індукцією магнітного поля (від 0,5 до 3 Тесла), незначні розміри вибірок.

Отримані нами в процесі власного дослідження результати свідчать про зменшення площі МТ та його окремих відділів, а також товщини усіх відділів МТ у дітей з РАС. Отримані результати підтверджують дані закордонних досліджень та дозволяють припустити, що зменшення розмірів МТ є загальним для усіх пацієнтів з РАС. Показник довжини МТ має високий рівень кореляції із загальною площею МТ, тому може бути одним з вірогідних показників зменшення МТ у дітей з РАС. Виявлені співвідношення можуть бути застосовані для діагностики РАС у дітей раннього віку та прогнозування розвитку РАС у дітей групи ризику.

Обмеженнями проведеного дослідження, на нашу думку, є: мала кількість вибірки, неоднорідність вибірки за статтю та діагнозами, значна відмінність у середньо-

Таблиця 2. Результати вимірювання показників мозолистого тіла в основній та контрольній групах

Показник	Основна група			Контрольна група			ТЕмп
	Середній показник	Стандартне відхилення	Стандартна похибка	Середній показник	Стандартне відхилення	Стандартна похибка	
ТКМТ (мм)	7,95	2,98	0,62	11,37	2,61	0,67	3,6
ТПВМТ (мм)	4,57	1,6	0,33	6,22	1,32	0,34	3,3
ТСВМТ (мм)	4,59	0,83	0,17	5,72	1,01	0,26	3,7
ТЗОМТ (мм)	3,95	0,87	0,18	5,47	1,35	0,34	4,2
ТВМТ (мм)	7,27	1,95	0,40	10,16	1,52	0,39	4,8
ДМТ (мм)	60,33	7,86	1,63	67,58	4,93	1,27	3,2
ВМТ (мм)	25,11	4,62	0,96	25,67	6,29	1,62	0,3
ПГЗМТ (мм)	35,51	5,53	1,15	37,45	2,40	0,62	1,3
ВГЗМТ (мм)	31,91	8,50	1,77	39,91	3,13	0,81	3,5
ЗГЗМТ (мм)	43,16	7,55	1,57	50,80	4,79	1,23	3,5
ПКМТ (мм^2)	73,93	32,26	6,72	113,12	32,26	8,33	3,7
ППВМТ (мм^2)	78,12	24,33	5,07	113,51	27,32	7,05	4,2
ПСВМТ (мм^2)	71,78	19,70	4,10	102,04	25,07	6,47	4,2
ПЗОМТ (мм^2)	64,95	23,17	4,83	97,92	25,07	6,47	4,2
ПТМТ (мм^2)	214,86	55,54	11,58	313,47	66,14	17,07	5,0
ПВМТ (мм^2)	75,77	33,68	7,02	124,09	23,07	5,95	4,9
ПМТ (мм^2)	364,57	108,28	22,57	550,70	96,07	24,80	5,4

му віці дітей основної та контрольної груп, визначення лише кількісних параметрів МТ без урахування об'єму відповідних ділянок МТ та півкуль мозку. Для подальшого дослідження необхідне застосування допоміжних методів дослідження, що дають інформацію щодо якісних змін МТ, таких як МР-волюметрія, дифузійно-зважена томографія, трактографія, викликані потенціали.

Список літератури

1. Zablotsky et al. Estimated Prevalence of Autism and Other Developmental Disabilities Following Questionnaire Changes in the 2014 National Health Interview Survey. National Health Statistics Reports. Number 87 n November 13, 2015.

2. American Psychiatric Association. Diagnostic and Statistical Manual of Mental Disorders. — 4th Edition. — Text Revision (DSM–IV-TR). — Washington, DC: American Psychiatric Publishing, 2000

3. Anagnostou E., Taylor M. Review of neuroimaging in autism spectrum disorders: what have we learned and where we go from here // Mol. Autism. — 2011 Apr 18. — 2(1). — 4.

4. Stanfield A. et al. Towards a neuroanatomy of autism: a systematic review and meta-analysis of structural magnetic resonance imaging studies // Eur. Psychiatry. — 2008. — 23(4). — 289-99.

5. Gaffney G. et al. Midsagittal magnetic resonance imaging of autism // Br. J. Psychiatry. — 1987. — 151. — 831-833.

6. Saskia J., Palmen M. Structural Brain Abnormalities in Autism: Neuroimaging and Neuropathology Studies. — Utrecht University Repository, 2005.

7. Hardan A. et al. A preliminary longitudinal magnetic resonance imaging study of brain volume and cortical thickness in autism // Biol. Psychiatry. — 2009. — 66(4). — 320-6.

8. Giedd J. et al. Quantitative morphology of the corpus callosum in attention deficit hyperactivity disorder // Am. J. Psychiatry. — 1994. — 151. — 665-669.

9. Зозуля І.С. Дисгенезія мозолистого тіла. Особливості клінічного перебігу епілепсії у дітей / І.С. Зозуля, Т.І. Стеценко, С.І. Лазарь // Укр. мед. часопис. — 2004. — № 6. — С. 22-24.

10. Петрухин А.С. Дисгенезия мозолистого тела и нарушение межполушарного взаимодействия / А.С. Петрухин, Л.В. Калинина, М.А. Величко, М.С. Ковязина // Журн. неврологии и психиатрии. — 1999. — № 3. — С. 56-60.

11. Ковязина М.С. Мозолистое тело и психические заболевания / М.С. Ковязина // Вопросы психологии. — 2012. — № 1. — С. 141-153.

12. Georgy B. et al. MR imaging of the corpus callosum // AJR Am. J. Roentgenol. — 1993 May. — 160(5). — 949-55.

13. Caminiti R. et al. Evolution amplified processing with temporally dispersed slow neuronal connectivity in primates // Proceedings of the National Academy of Sciences. — 2009. — 106 (46).

14. Witelson S.F. Hand and sex differences in the isthmus and genu of the human corpus callosum // Brain. — 1989. — 112. — 799-835.

15. Hofer S., Frahm J. Topography of the human corpus callosum revisited — comprehensive fiber tractography using diffusion tensor magnetic resonance imaging // NeuroImage. — 2006. — 32(3). — 989-94.

16. Egaas B. et al. Reduced size of corpus callosum in autism // Arch. Neurol. — 1995 Aug. — 52(8). — 794-801.

17. Hardan A. et al. Corpus callosum size in autism // Neurology. — 2000 Oct 10. — 55(7). — 1033-6.

18. Manes F. et al. An MRI study of the corpus callosum and cerebellum in mentally retarded autistic individuals // The Journal of Neuropsychiatry and Clinical Neurosciences. — 1999. — 11. — 470-474.

19. Piven J. et al. An MRI study of the corpus callosum in autism // American Journal of Psychiatry. — 1997. — 154(8). — 1051-1056.

20. Saitoh O. et al. Cross-sectional area of the posterior hippocampus in autistic patients with cerebellar and corpus callosum abnormalities // Neurology. — 1995. — 45. — 317-324.

21. Chung M. et al. Less white matter concentration in autism: 2D voxel-based morphometry // NeuroImage. — 2004. — 23. — 242-251.

22. Waiter G. et al. Structural white matter deficits in high-functioning individuals with autistic spectrum disorder: a voxel-based investigation // Neuroimage. — 2005. — 24(2). — 455-461.

23. Boger-Megiddo I. et al. Corpus callosum morphometrics in young children with autism spectrum disorder // Journal of Autism and Developmental Disorders. — 2006. — 36. —733-739.

24. Just M. et al. Functional and anatomical cortical underconnectivity in autism: evidence from an FMRI study of an executive function task and corpus callosum morphometry // Cerebral Cortex. — 2007. — 17(4). — 951-961.

25. Vidal C. et al. Mapping corpus callosum deficits in autism: An index of aberrant cortical connectivity // Biological Psychiatry. — 2006. — 60. — 218-225.

26. Keary C. et al. Corpus callosum volume and neurocognition in autism // Journal of Autism and Developmental Disorders. — 2009. — 39(6). — 834-841.

27. Antonio Y. Hardan et al. Corpus Callosum Volume in Children with Autism // Psychiatry Res. — 2009 Oct 30. — 174(1). — 57-61.

28. Alexander A et al. Diffusion tensor imaging of the corpus callosum in Autism // NeuroImage. — 2007 Jan 1. — 34(1). — 61-73.

29. Nordahl C. et al. Sex differences in the corpus callosum in preschool-aged children with autism spectrum disorder // Mol. Autism. — 2015 May 13. — 6. — 26.

30. Herbert M. et al. Localization of white matter volume increase in autism and developmental language disorder // Ann. Neurol. — 2004 Apr. — 55(4). — 530-40.

31. Elia M. et al. Clinical correlates of brain morphometric features of subjects with low-functioning autistic disorder // Journal of Child Neurology. — 2000. — 15. — 504-508.

32. Rice S. et al. Macrocephaly, corpus callosum morphology, and autism // Journal of Child Neurology. — 2005. — 20. — 34-41.

33. Frazier T., Hardan A.Y. A meta-analysis of the corpus callosum in autism // Biol. Psychiatry. — 2009 Nov 15. — 66(10). — 935-41.

34. Piven J. et al. Regional brain enlargement in autism: a magnetic resonance imaging study // J. Am. Acad. Child Adolesc. Psychiatry. — 1996 Apr. — 35(4). — 530-6.

35. Zilbovicius M. et al. Delayed maturation of the frontal cortex in childhood autism // Am. J. Psychiatry. — 1995 Feb. — 152(2). — 248-52.

36. Frazier T. et al. A Two-Year Longitudinal MRI Study of the Corpus Callosum in Autism // J. Autism Dev. Disord. — 2012 Nov. — 42(11). — 2312-2322.

37. Prigge M. et al. Corpus Callosum Area in Children and Adults with Autism // Res. Autism Spectr. Disord. — 2013. — 7(2). — 221-234.

38. Pannek K. et al. An automated strategy for the delineation and parcellation of commissural pathways suitable for clinical populations utilising high angular resolution diffusion imaging tractography // NeuroImage. — 2010. — 50. — 1044-1053.

39. Hoeft F. al. Neuroanatomical differences in toddler boys with fragile X syndrome and idiopathic autism // Arch. Gen. Psychiatry. — 2011. — 68. — 295-305.

40. Бирюков А.Н. Способ прижизненного определения размеров мозолистого тела / А.Н. Бирюков // Патент на изобретение № 2396907. Приоритет от 18.02.2008 г.

Отримано 29.06.16

Кирилова Л.Г., Мирошников А.А.
ГУ «Институт педиатрии, акушерства и гинекологии НАМН Украины», г. Киев, Украина

ИССЛЕДОВАНИЕ РАЗМЕРОВ МОЗОЛИСТОГО ТЕЛА У ДЕТЕЙ С РАССТРОЙСТВАМИ АУТИСТИЧЕСКОГО СПЕКТРА

Резюме. Некоторые из предыдущих исследований мозолистого тела с помощью магнитно-резонансной томографии выявили снижение площади и размеров мозолистого тела, а также его отдельных участков у детей с расстройствами аутистического спектра. Мы использовали базу данных PubMed, Cochrane CENTRAL, Scorpus для поиска исследований размеров мозолистого тела при аутизме с помощью магнитно-резонансной томографии. Полученные в различных исследованиях результаты различались по наличию и регионарным особенностям уменьшения размеров мозолистого тела. Основной целью данного исследования было определение значимости и выраженности уменьшения размеров и площади мозолистого тела и его отдельных отделов у детей с расстройствами аутистического спектра. С помощью магнитно-резонансной томографии было проведено изучение общей площади мозолистого тела и его 5 отделов у 23 детей с расстройствами аутистического спектра и 15 здоровых детей в контрольной группе, которые соответствовали основной группе по среднему возрасту. Было выявлено снижение площади мозолистого тела и всех его отделов в основной группе.

Ключевые слова: мозолистое тело, расстройства аутистического спектра, магнитно-резонансная томография.

Kirillova L.G., Miroshnykov A.A.
State Institution «Institute of Pediatrics, Obstetrics and Gynecology of the National Academy of Medical Sciences of Ukraine», Kyiv, Ukraine

STUDY OF CORPUS CALLOSUM SIZE IN CHILDREN WITH AUTISM SPECTRUM DISORDERS

Summary. Some previous studies of the corpus callosum using magnetic resonance imaging revealed reduction in the area and size of the corpus callosum, as well as its individual sections in children with autism spectrum disorders. We used the database PubMed, Cochrane CENTRAL, Scorpus to find the researches on the sizes of the corpus callosum in autism using magnetic resonance imaging. The results obtained in different studies differed in the presence and regional features of reduction in the size of the corpus callosum. The main purpose of this study was to determine the significance and severity of reducing the sizes and area of the corpus callosum and its individual parts in children with autism spectrum disorders. Using magnetic resonance imaging, a study was conducted to determine the total area of the corpus callosum and its 5 parts in 23 children with autism spectrum disorders and 15 healthy children in the control group, who corresponded to the study group on the average age. A decrease in the area of the corpus callosum and all its parts was found in the study group.

Key words: corpus callosum, autism spectrum disorder, magnetic resonance tomography.