

УДК 616.833.15-006.03-036(01)

DOI: 10.22141/2224-0713.3.97.2018.133685

Дзяк Л.А.¹, Сірко А.Г.^{1, 2}, Романуха Д.М.^{1, 2}¹ДЗ «Дніпропетровська медична академія МОЗ України», м. Дніпро, Україна²Дніпропетровська обласна клінічна лікарня ім. І.І. Мечникова, м. Дніпро, Україна

Шванома трійчастого нерва: особливості діагностики та лікування (клінічний випадок і огляд літератури)

Резюме. Розглядається клінічний випадок досить рідкісної патології — шваноми трійчастого нерва (ШТН) у жінки віком 50 років. Згідно з оглядом літератури та власними спостереженнями наведені основні диференційні ознаки ШТН: гіпестезія, оніміння половини обличчя та їх поєднання з невралгією трійчастого нерва (НТН) на однойменному боці, парез жувальних м'язів. Невралгія при даному новоутворенні є симптоматичною (вторинною), викликаною компресією пухлинними масами, і має характерні прояви на відміну від класичної НТН. Біль тупий, може поєднуватися з онімінням обличчя, приступ значно триваліший, не завжди характерні специфічні тригерні механізми, погано піддається медикаментозному лікуванню або не лікується. Хірургічний підхід до лікування ШТН вважається методом вибору. Після тотального видалення пухлини хвора відзначила поступовий регрес оніміння обличчя. Приступів НТН у післяопераційному періоді не зафіксовано. Всі пацієнти з НТН повинні проходити магнітно-резонансну томографію головного мозку з обов'язковим включенням у протокол дослідження режимів візуалізації черепних нервів з метою візуалізації нейроваскулярного конфлікту або інших причин, що викликають невралгію.

Ключові слова: шванома трійчастого нерва; невралгія трійчастого нерва; симптоматична невралгія; вторинна невралгія; хірургічне лікування; диференційна діагностика

Вступ

За даними літератури, шванома трійчастого нерва (ШТН) — досить рідкісне доброякісне новоутворення, що становить лише 0,07–0,5 % спостережень серед усіх інтракраніальних пухлин. Водночас, незважаючи на невеликий процент спостережень (0,8–8 %), ШТН є другою за частотою серед усіх інтракраніальних невринома після вестибулярної шваноми [1].

Пухлинний ріст можливий із різних ділянок трійчастого нерва (ТН): корінця, ганглію чи периферичних гілок. На підставі цієї ознаки, а також локалізації пухлини побудована класифікація ШТН [2]. Тип А — невринома росте з ганглію Гассера та переважно розміщена в середній черепній ямці. Тип В — виникає з корінця ТН і головним чином локалізується в задній черепній ямці — мостомозочковому куті (ММК). Тип С —

пухлина має значний компонент як у середній, так і в задній черепній ямці. В англійській літературі даний тип ШТН отримав назву «hourglass or dumbbell type», що перекладається як «за типом піщого годинника або гантелі». Тип D — новоутворення, що виникають із периферійних гілок ТН. Вони мають незначний внутрішньочерепний компонент і переважно екстракраніальне поширення через орбіту чи крилопіднебінну ямку (рис. 1).

За різними даними, пухлини типу А зустрічаються у 24–50 % спостережень, типу В — 8–30 %, типу С — 20–76 %. Найбільш рідкісний тип D — 3–22 % [2, 3].

Клінічна картина ШТН залежить від локалізації та розмірів пухлини. Домінує гіпестезія обличчя (74–96 %), парез жувальних м'язів (33–60 %), головний біль (20–44 %), біль в обличчі (15–34 %) та інші симптоми,

що зустрічають рідше, — зниження слуху, атаксія, парез лицьового нерва. Цікавим є факт, що близько 10 % хворих із даним діагнозом не висловлюють скарг з боку ТН [1–3].

Інтерес викликає і лицьовий біль, який, за даними багатьох авторів, не схожий на біль при класичній невралгії трійчастого нерва (НТН). Він тупий, триваліший, аніж приступ болю при класичній НТН. Для нього не завжди специфічні тригерні механізми (чистка зубів, холодне повітря та ін.). Біль поєднується з онімінням обличчя, що є дуже рідкісним явищем при класичній НТН. Погано піддається медикаментозному лікуванню (карбамазепіном, фінлепсином та ін.) або не лікується [1, 5].

Хірургічний підхід до лікування вважається методом вибору. Альтернативою є радіотерапія, але проведені дослідження вказують на значні недоліки. Вища частота ураження черепних нервів і рецидиву симптомів робить опромінення прийнятним тільки у випадках малих ШТН, у похилих пацієнтів або хворих із тяжкою соматичною патологією [6, 7].

2010–2017 рр. у нашій клініці другим автором дослідження оперовано 120 шваном черепних нервів, серед них 115 вестибулярних шваном, 3 невриноми каудальної групи нервів і 2 ШТН.

Наводимо клінічне спостереження одного з випадків ШТН.

Клінічний випадок

Жінка, 50 років, надійшла до клініки зі скаргами на головний біль, запаморочення, хиткість при ходьбі, оніміння та періодичні приступи тупого болю в лівій половині обличчя, оніміння передньої третини язика.

Хвора почала відзначати перші скарги 6 місяців тому. Спочатку відмічено появу оніміння лівої половини обличчя та передньої третини язика. Чотири місяці потому з'явилися перші приступи НТН, однак характеристики болю не відповідали класичній невралгії. Біль був тупий, поєднувався з онімінням обличчя, приступ болю був значно триваліший (близько 15–20 хвилин). Частота приступів варіювала від 1 до 4 разів на день. Біль не провокувався тригерними факторами, виникав спонтанно. При консервативному лікуванні фінлепсином (добова доза — 1200 мг) відзначено позитивний ефект — незначне зменшення больового синдрому, але частота приступів залишалася незмінною. Ще через 2 місяці виникли головний біль, запаморочення та хиткість при ходьбі.

У момент надходження пацієнтки в неврологічному статусі: гіпестезія в зоні іннервації лівого ТН (залучені всі три гілки), невралгія V черепного нерва (залучена тільки III гілка), гіпестезія передньої та середньої третини лівої половини язика, а також динамічна мозочкова атаксія.

При проведенні МРТ головного мозку у хворої виявлене кістозно-солідне новоутворення в ділянці лівого ММК 31 × 23 × 18 мм, яке спричинило значну компресію стовбура мозку. Пухлина через меккелеву

порожнину проникала до середньої черепної ямки (рис. 2, 3).

З метою передопераційного планування була проведена КТ-ангіографія, що дала змогу визначити анатомічне співвідношення судин і пухлини, джерела її кровопостачання та венозного відтоку (рис. 4).

Хворій було проведено операцію — тотальне видалення невриноми лівого V черепного нерва. Застосовано лівобічний ретросигмоподібний доступ. Резекція нижньолатеральної частини мозочку не проводилася. З метою релаксації мозочка та кращої візуалізації структур ММК здійснено розкриття медуло-церебелярної цистерни й евакуація ліквору. Під час видалення пухлини застосовували мікроскоп OPMI VARIO 700 (Carl Zeiss, Німеччина); проводили нейрофізіологічний моніторинг функції трійчастого та лицьового нерва за допомогою Nim Response 3.0 (Medtronic, США). Після дебалкінгу задньої частини пухлини та розкриття її кістозних порожнин за допомогою Nim Response 3.0 було отримано чіткий сигнал від ТН. Одна частина його волокон була впаяна в капсулу пухлини, інша — розпластана нею. Вдалося зберегти 1/2 товщі V черепного нерва. Шляхом субарахноїдальної дисекції капсула пухлини на великій відстані була відокремлена від стовбура мозку й оточуючих нейроваскулярних структур (блокового, відвідного, акустико-фаціального комплексу

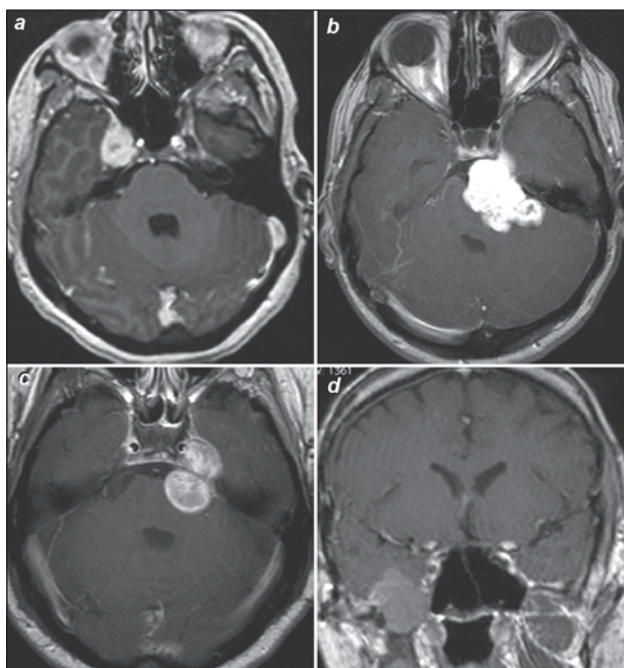


Рисунок 1. Класифікація шваном трійчастого нерва: a — тип А, переважна локалізація пухлини в середній черепній ямці; b — тип В, переважна локалізація в задній черепній ямці; c — тип С, пухлина має значний компонент у середній і задній черепній ямці; d — тип D, пухлина має незначний внутрішньочерепний компонент і переважно екстракраніальне поширення (Ілюстрацію взято з книги Samii M., Gerganov V. *Surgery of cerebellopontine lesions.* — Heidelberg: Springer-Verlag, 2013. — P. 885.)

та каудальної групи черепних нервів, базилярної, передньої нижньої та верхньої мозочкової артерій та їх гілок). Лицьовий нерв добре реагував на стимуляцію, збережений анатомічно та функціонально. За допомогою ендоскопа ревізована меккелева порожнина, з якої також були видалені шваномні маси. Після видалення пухлини в середній черепній ямці візуалізовано стебло гіпофіза (рис. 5).

Післяопераційний період минув без ускладнень. МРТ головного мозку після операції показала тотальне видалення пухлини. Режим візуалізації черепних нервів (ІАС) підтверджує їх збереження (рис. 6). Патоморфологічне дослідження: неврилемома 1-го ст. зліва. При виписці зі стаціонару пацієнтка відмічає значне поліпшення стану, зменшення цефалгічного синдрому, запаморочення та хиткості при ходьбі, а також поступовий регрес оніміння лівої половини обличчя; приступів тупого болю в післяопераційному періоді не було.

Обговорення

Остаточний діагноз хворої був встановлений інтраопераційно. Оскільки до операції клінічні дані та МРТ-дослідження дозволяли лише провести дифе-

ренційну діагностику новоутворень між невриномою ТН і вестибулярною шваномою, ангіоретикуломою, менингіомою. Саме під час операції макроскопічно виявлено шваномні маси, що росли з V черепного нерва, а за допомогою нейрофізіологічного моніторингу від нього отримано чітку відповідь. Згідно з класифікацією ШТН, у даному випадку пухлина відносилась до типу В — з переважною локалізацією в задній черепній ямці.

НТН у цьому випадку є симптоматичною (вторинною). Вона виникла внаслідок компресії та деформації ТН пухлинними масами. Дана невралгія характерна не тільки для ШТН, але й для інших новоутворень, що компресують V черепний нерв, — менингіом, холестеатом, вестибулярних шваном, артеріовенозних мальформацій тощо [8–10]. Проведені дослідження, що порівнювали вибірки хворих із класичною та симптоматичною НТН, дали можливість отримати цікаві результати. Середній вік хворих при поєднанні пухлини ММК і НТН значно менше, ніж хворих при класичній НТН (61 рік), особливо за наявності невриноми (44,4 року) і холестеатоми (48 років) ($p < 0,01$) [11]. В іншому до-

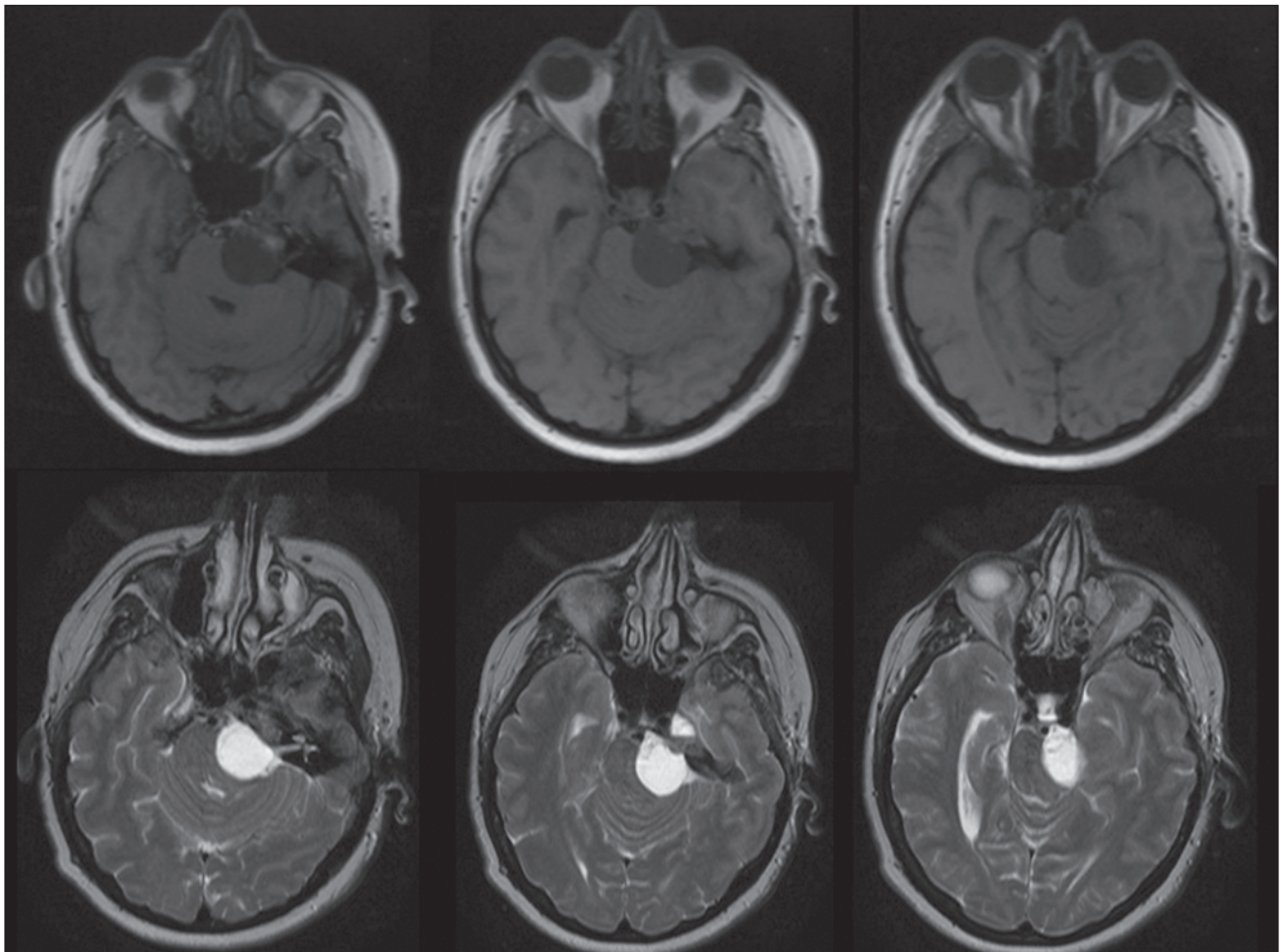


Рисунок 2. МРТ до операції, аксіальна проекція. Верхній ряд — T1-режим, нижній ряд — T2-режим. Більша частина пухлини локалізується в задній черепній ямці та через меккелеву порожнину проникає в середню черепну ямку

слідженні вік пацієнтів, в якому виявлялися симптоми вторинної НТН, становив у середньому $39,5 \pm 5,2$ року, тоді як класичної — $53,0 \pm 2,1$ року [12]. Отримані результати автори пояснюють тим, що ріст

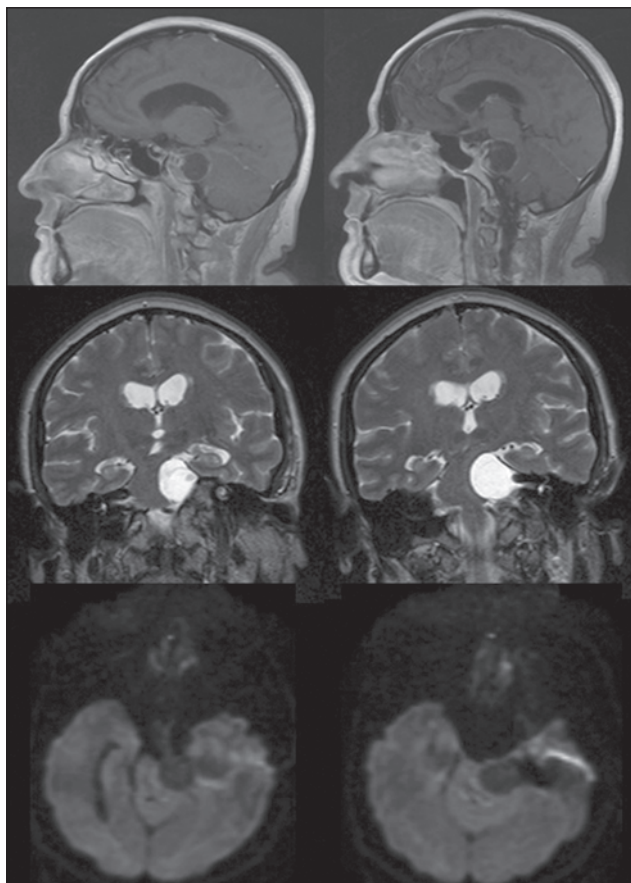


Рисунок 3. МРТ до операції. Верхній ряд — сагітальна проекція, T1-режим із внутрішньовенним підсиленням, видно кістозно-солідну структуру новоутворення. Середній ряд — коронарна проекція, T2-режим, значна дислокація пухлиною стовбура мозку. Нижній ряд — аксіальна проекція, DWI-режим

пухлини в ММК зумовлює НТН у більш ранньому віці, ніж атеросклеротичні зміни судин вертебробазилярного басейну у пацієнтів похилого віку при класичній НТН.

Основний діагностичний метод при НТН — МРТ головного мозку з обов'язковим включенням у протокол дослідження режимів візуалізації черепних нервів [13, 14]. При виявленні нейроваскулярного конфлікту (НВК) чи пухлини дане дослідження дає змогу чітко диференціювати класичну та симптоматичну НТН, від чого залежить подальша тактика лікування хворих.

На підставі проведеного аналізу літератури та власних спостережень визначено основні патогномонічні симптоми ШТН:

1. Оніміння, гіпестезія половини обличчя.
2. Парез жувальних м'язів.
3. Поєднання оніміння, гіпестезії обличчя з НТН на однойменному боці.
4. Більш молодий вік пацієнтів, ніж при класичній НТН.
5. Характеристики болю відповідають симптоматичній НТН:
 - а) біль не гострий, наче простріл струму, а тупий;
 - б) приступи болю більш тривалі;
 - в) не завжди характерні специфічні тригерні механізми;
 - г) невралгія погано піддається медикаментозному лікуванню або не лікується.

6. МРТ-дослідження демонструє наявність новоутворення, що компримує ТН, частіше в ділянці ММК.

Останній діагностичний критерій може бути розглянутий і з інших сторін. В літературі описані казуїстичні спостереження, коли вторинна НТН виникла на протилежному боці від новоутворення [14]. Або пухлина може поєднуватися з наявним НВК, що підтверджується інтраопераційно [5, 8].

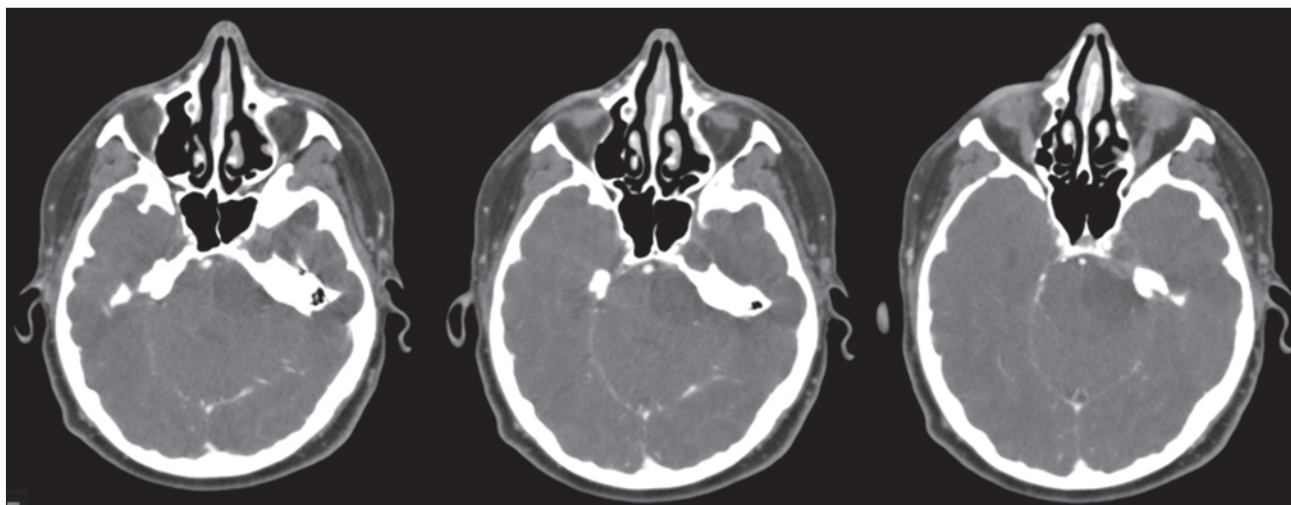


Рисунок 4. КТ-ангіографія до операції, аксіальна проекція. Гіподенсивне утворення в ділянці лівого мостомозочкового кута та у медіальній частині середньої черепної ямки. Візуалізується близьке розташування базилярної артерії

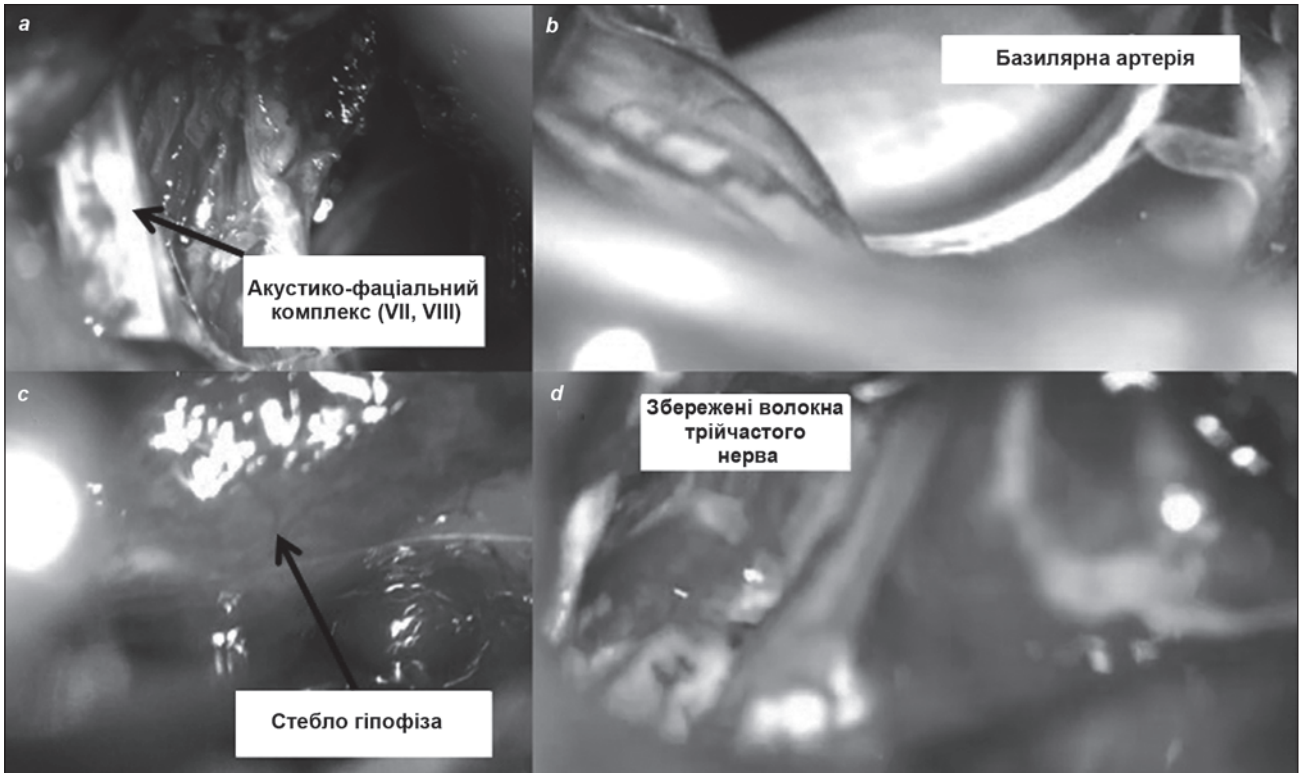


Рисунок 5. Інтраопераційні фото: а — пухлина відділена від акустико-фаціального нервового комплексу (вестибуло-кохлеарний та лицьовий нерви). Здебільшого макроскопічно ці черепні нерви йдуть одним стовбуром; б — візуалізована базилярна артерія, яку ми спостерігали поряд із пухлиною на передопераційній КТ-ангіографії; с — після видалення пухлини в середній черепній ямці візуалізовано стебло гіпофіза; д — збережена 1/2 товщі трійчастого нерва

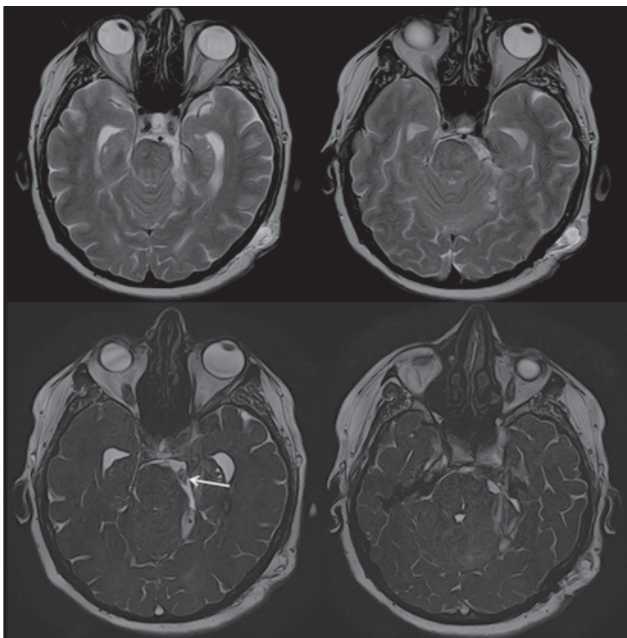


Рисунок 6. МРТ після тотального видалення шванноми. Верхній ряд — аксіальна проекція, T2-режим. Нижній ряд — аксіальна проекція, ІАС-режим (режим візуалізації черепних нервів). Стрілкою вказаний збережений трійчастий нерв

Висновки

1. ШТН — достатньо рідкісне новоутворення, що потребує вчасної діагностики з метою подальшого мікрохірургічного видалення пухлини.
2. Патогномонічними симптомами ШТН є оніміння, гіпестезія половини обличчя та їх поєднання з НТН на однойменному боці, парез жувальних м'язів.
3. Всі пацієнти з НТН повинні проходити МРТ головного мозку при обов'язковому включенні в протокол дослідження режимів візуалізації черепних нервів з метою візуалізації НВК або інших причин, що викликають невралгію.

Конфлікт інтересів. Автори заявляють про відсутність конфлікту інтересів при підготовці даної статті.

Список літератури

1. Samii M. *Surgery of Cerebellopontine Lesions* / M. Samii, V. Gerganov. — Heidelberg: Springer Science & Business Media. — 2013. — 885 p.
2. Al-Mefty O. *Trigeminal schwannomas: removal of dumbbell-shaped tumors through the expanded Meckel cave and outcomes of cranial nerve function* / O. Al-Mefty, S. Ayoubi, E. Gaber // *J. Neurosurg.* — 2002. — V. 96, N 3. — P. 453-463.
3. *Trigeminal schwannomas: a report of 42 cases and review of the relevant surgical approaches* / L. Zhang, Y. Yang, S. Xu, J. Wang,

Y. Liu, S. Zhu // *Clin. Neurol. Neurosurg.* — 2009. — V. 111, N 3. — P. 261-9.

4. *Trigeminal schwannomas: skull base approaches and operative results in 105 patients* / M. Wanibuchi, T. Fukushima, A.R. Zomordi, Y. Nonaka, A.H. Friedman // *Neurosurgery.* — 2012. — V. 70. — P. 132-43.

5. Shulev Y. *Secondary Trigeminal Neuralgia in Cerebellopontine Angle Tumors* / Y. Shulev, A. Trashin, K. Gordienko // *Skull Base.* — 2011. — V. 21, N 5. — P. 287-294.

6. *Stereotactic Radiosurgery for Trigeminal Schwannoma: Tumor Control and Functional Preservation* / Kano H., Kondziolka D., Niranjan A., Flickinger J.C., Lunsford L.D. // *Tumors of the Central Nervous System.* — 2012. — N 5. — P. 277-283.

7. *Radiosurgical treatment of vestibular schwannomas in patients with neurofibromatosis type 2: tumor control and hearing preservation* / J.H. Phi, D.J. Kim, H.T. Chung, J. Lee, S.H. Paek, H.W. Jung // *Cancer.* — 2009. — V. 115, N 2. — P. 390-398.

8. *Symptomatic Trigeminal Neuralgia Caused by Cerebellopontine Angle Tumors* / P. Liu, C. Liao, W. Zhong, M. Yang, S. Li, W. Zhang // *J. Craniofac. Surg.* — 2017. — V. 28, N 3. — P. 256-8.

9. *Symptomatic trigeminal neuralgia secondary to tumors: A case series* / J.Y. Hoo, H.P. Sathasivam, S.H. Lau, C.L. Saw // *J. of Oral. and Max. Surg., Med., and Path.* — 2017. — V. 29, N 1. — P. 71-6.

10. Сирко А.Г. Сочетание невралгии тройничного нерва и опухолей мостомозжечкового угла. Современные подходы к диагностике и лечению: обзор литературы / А.Г. Сирко, Д.Н. Романуха // *Укр. нейрохир. журн.* — 2017. — № 4. — С. 5-9.

11. *Studies concerning the pathogenesis of trigeminal neuralgia caused by cerebellopontine angle tumors* / K. Hasegawa, A. Kondo, Y. Kinuta, H. Tanabe, M. Kawakami, N. Matsuura, M. Chin, M. Saiki // *No Shinkei Geka.* — 1995. — V. 23, N 4. — P. 315-20.

12. *Frequency of cerebellopontine angle tumours in patients with trigeminal neuralgia* / E.A. Khan Afridi, S.A. Khan, W.R. Qureshi, S.N. Bhatti, G. Muhammad, S. Mahmood, A. Rehman // *J. Ayub. Med. Coll. Abbottabad.* — 2014. — V. 26, N 3. — P. 331-3.

13. *MRI of the Trigeminal Nerve in Patients with Trigeminal Neuralgia Secondary to Vascular Compression* / M.A. Hughes, A.M. Frederickson, B.F. Branstetter, X. Zhu, R.F. Jr. Sekula // *AJR Am. J. Roentgenol.* — 2016. — V. 206, N 3. — P. 595-600.

14. *Trigeminal neuralgia caused by contra lateral cerebellopontine angle tumor. A case report* / C. Chamadoira, A. Cerejo, F. Duarte, R. Vaz // *Neurocirugia (Astur).* — 2010. — V. 21, N 1. — P. 50-2.

Отримано 27.12.2017 ■

Дзяк Л.А.¹, Сирко А.Г.^{1,2}, Романуха Д.Н.^{1,2}

¹Днепропетровская медицинская академия МЗ Украины, г. Днепр, Украина

²Днепропетровская областная клиническая больница им. И.И. Мечникова, г. Днепр, Украина

Шваннома тройничного нерва: особенности диагностики и лечения (клинический случай и обзор литературы)

Резюме. Рассматривается клинический случай достаточно редкой патологии — шванномы тройничного нерва (ШТН) у женщины в возрасте 50 лет. Согласно обзору литературы и собственным наблюдениям, приведены основные дифференциальные признаки ШТН: гипестезия, онемение половины лица и их сочетание с невралгией тройничного нерва (НТН) на одноименной стороне, парез жевательных мышц. Невралгия при данном новообразовании является симптоматической (вторичной), вызванной компрессией опухолевыми массами, и имеет характерные проявления в отличие от классической НТН. Боль тупая, сочетается с онемением лица, приступ более длительный, не всегда характерны специфические триггерные механизмы, плохо поддается медикаментозному лечению или

не лечится. Хирургический подход к лечению ШТН считается методом выбора. После тотального удаления опухоли больная отметила постепенный регресс онемения лица. Приступов НТН в послеоперационном периоде не зафиксировано. Все пациенты с НТН должны проходить магнитно-резонансную томографию головного мозга с обязательным включением в протокол исследования режимов визуализации черепных нервов с целью визуализации нейроваскулярного конфликта или других причин, вызывающих невралгию.

Ключевые слова: шваннома тройничного нерва; невралгия тройничного нерва; симптоматическая невралгия; вторичная невралгия; хирургическое лечение; дифференциальная диагностика

L.A. Dzyak¹, A.G. Sirko^{1,2}, D.M. Romanukha^{1,2}

¹Dnipropetrovsk Medical Academy of the Ministry of Health of Ukraine, Dnipro, Ukraine

²Mechnikov Dnipropetrovsk Regional Clinical Hospital, Dnipro, Ukraine

Trigeminal schwannoma: features of diagnosis and treatment (case report and review of literature)

Abstract. We consider the clinical cases of rare pathology — trigeminal schwannoma (TS) in a woman aged 50 years. According to review of literature and own observations, the main differential signs of TS were: hypesthesia, hemifacial numbness and their combination with trigeminal neuralgia (TN) on the same side, masseter muscle paralysis. Neuralgia in this neoplasm is symptomatic (secondary), caused by compression by tumor masses and also has its own characteristic manifestations, in contrast to classical TN. Pain is dull, combined with numbness of the face, attack is longer, not always characterized by specific trigger mechanisms, poorly or not susceptible to medical treatment. The

surgical approach to the treatment of TS is considered a method of choice. After total removal of the tumor, the patient noted a gradual regression of numbness in the face. Attacks of TN were not registered in the postoperative period. All patients with TN should undergo magnetic resonance imaging of the brain with the mandatory inclusion in the study protocol of the visualization of the cranial nerves in order to detect neurovascular conflict or other causes of neuralgia.

Keywords: trigeminal schwannoma; trigeminal neuralgia; symptomatic neuralgia; secondary neuralgia; surgical treatment; differential diagnosis